مقاله پژوهشی

ارمغان دانش، مجله علمی پژوهشی دانشگاه علوم پزشکی یاسوج
دوره ۲۱، شماره۱۲، اسفند۱۳۹۵(شماره پی در پی۱۱۹)

اثرات تجویز نوزادی تاموکسیفن و زیرالنون بر شاخصه‌های بافت شناسی رحم در موش سوری

خدیجه صداقت[۱]، رحمت اله پرندین[۲]، مرتضی بهنام رسولی[۱*]، ناصر مهدوی شهری[۱]، معصومه خیرآبادی[۱]، هاجره کلکلی[۱]

[۱] گروه زیست شناسی،دانشکده علوم، دانشگاه فردوسی مشهد، مشهد، ایران، [۲] گروه زیست شناسی، دانشکده علوم، دانشگاه پیام نور، تهران، ایران

تاریخ وصول: ۱۳۹۵/۴/۱۳ تاریخ پذیرش: ۱۳۹۵/۱۰/۱۲

چکیده

زمینه و هدف: رحم به عنوان عضو اصلی دستگاه تولید مثل به طور ویژه‌ای در معرض آسیب به وسیله ترکیب‌های محیطی و شبه هورمونی می‌باشد. مواجهه با ترکیب‌های آسیب‌رسان شبه استروژنی در طی دوره‌های بحرانی از تکوین به ویژه در دوره نوزادی می‌تواند اثرات زیان‌آوری را بر تولید مثل و باروری در مراحل بعدی زندگی داشته باشند. در این تحقیق، اثرات تیمار نوزادی استروژن قارچی زیرالنون و داروی آنتی‌استروژن تاموکسیفن بر برخی شاخصه‌های بافت شناسی رحم در موش سوری ماده بررسی گردید.

روش بررسی: در این مطالعه تجربی ۲۸ نوزاد موش سوری ماده از نژاد بالب سی به ۴ گروه(هفت تایی) شامل سه گروه تیماری و یک گروه کنترل تقسیم شدند. گروه‌های تیماری شامل گروه تیمار با تاموکسیفن(۴۰۰ میکروگرم بر کیلوگرم روزانه)، گروه تیمار با زیرالنون (۲ میکروگرم بر کیلوگرم روزانه) و گروه تیمار با تاموکسیفن + زیرالنون بودند. نوزادان گروه کنترل بدون تیمار بودند. تیمارها به صورت روزانه از روز ۱ تا ۵ پس از تولد و به صورت تزریق زیر جلدی صورت گرفت. سپس در حدود ۷۰ روز پس از تولد و در مرحله دی استروس موش‌ها عمیقاً بیهوش شده و رحم موش‌ها از بدن خارج گردید. به دنبال رنگ‌آمیزی، نمونه‌ها با استفاده از میکروسکوپ نوری و الکترونی گذاره مورد بررسی بافتی قرار گرفتند. داده‌های آماری با استفاده از آزمون آماری آنوا تجزیه و تحلیل شدند.

یافته‌ها : در بین گروه‌های تیماری، وزن بدن در گروه تاموکسیفن به طور معنی‌داری در مقایسه با گروه کنترل کاهش یافته است($p<۰/۰۵$). وزن رحم در گروه زیرالنون($p<۰/۰۵$) و گروه تاموکسیفن+زیرالنون($p<۰/۰۱$) به طور معنی داری افزایش یافت. ضخامت آندومتر در گروه تیمار با تاموکسیفن به طور معنی‌داری افزایش یافت($p<۰/۰۵$) و در گروه تیمار با زیرالنون به طور معنی‌داری کاهش یافت. ضخامت میومتر در گروه تیمار با زیرالنون به طور معنی‌داری در مقایسه با گروه کنترل کاهش پیدا کرد. مطالعه‌های میکروسکوپ الکترونی نشان داد که تعداد سلول‌های ساختار اپی‌تلیوم مجرای رحم گروه تیمار با تاموکسیفن در مقایسه با گروه کنترل افزایش یافته است.

نتیجه‌گیری: تجویز نوزادی ترکیب‌های تاموکسیفن و زیرالنون منجر به بروز آسیب‌های بافتی در ساختار رحم می‌گردد. زیرالنون احتمالاً به دلیل ماهیت استروژنیک، موجب بروز اختلالات ساختاری به ویژه در میومتر رحم موش‌های نوزاد تیمار شده با این سم قارچی می‌شود. از طرف دیگر، تاموکسیفن نیز مثل یک آگونیست گیرنده‌های استروژنی موجب افزایش ضخامت اندومتر و تغییرات در رحم می‌شود.

واژه‌های کلیدی: زیرالنون، تاموکسیفن، رحم، موش سوری، استروژن.

[*] **نویسنده مسئول: مرتضی بهنام رسولی**، مشهد، دانشگاه فردوسی مشهد، دانشکده علوم، گروه زیست شناسی.

Email: behnam@um.ac.ir

مقدمه

رحم یک اندام ضروری برای تولیدمثل در پستانداران می‌باشد. هر گونه اختلال در تکوین رحم در جنین یا نوزاد ناشی از نقص ژنتیکی و یا اختلال اندوکرینی و هورمونی می‌تواند برنامه عملکردی رحم در بزرگسالی را تحت تأثیر قرار داده و منجر به ناباروری، سرطان و حتی مرگ شود(۱). مصرف داروی تاموکسیفن در میان زنان مبتلا به سرطان پستان به طور چشمگیری در چند دهه اخیر گسترش یافته است(۲). یافته‌های اپیدمیولوژیکی نشان می‌دهند در زنانی که قرص تاموکسیفن مصرف می‌کنند(در هر دو گروه زنان سالم و زنان مبتلا به سرطان پستان)، احتمال بروز سرطان رحم افزایش می‌یابد(۵ـ۳). تاموکسیفن یک تری‌فنیل‌اتیلن غیراستروییدی آنتی‌استروژنیک است و بسته به نوع اندام هدف و دوز مصرفی، دارای فعالیت آگونیستی ـ آنتاگونیستی است، از این رو متعلق به گروه داروهایی است که در اصطلاح به آن‌ها تعدیل کنندگان انتخابی گیرنده استروژن می‌گویند(۶). به علاوه، تاموکسیفن به عنوان یک ترکیب دارویی مداخله‌گر اندوکرینی مؤثر بر تکوین و فیزیولوژی دستگاه تولید مثلی شناخته شده است(۸ و۷). تاموکسیفن همچنین در درمان سرطان‌های کبد، مغز و پانکراس مورد استفاده قرار می‌گیرد. تاموکسیفن سطوح کلسترول خون را کاهش می‌دهد، موجب حفظ تراکم استخوان گردیده و اثر مهاری بر تمایز استئوکلاست‌های انسانی دارد. این مطالب نشان می‌دهد که تاموکسیفن ممکن است کاربرد عمومی‌تری داشته باشد(۱۰ و۹).

زیرالنون یک مایکوتوکسین(سم قارچی) استروژنیک غیراستروییدی است که به وسیله بسیاری از گونه‌های قارچ فوزاریوم تولید می‌شود. زیرالنون به طور وسیعی در سراسر جهان به عنوان آلوده کننده بسیاری از محصولات کشاورزی از قبیل؛ ذرت، گندم، جو، برنج و سایر غلات شناخته می‌شود (۱۳ـ۱۱). مطالعه‌ها نشان داده‌اند که حضور این ترکیب‌ها در محصولات غذایی انسان و دام‌ها به عنوان یک عامل بالقوه زیان آور بر سلامتی به ویژه سلامتی تولید مثلی گزارش شده است(۱۶ـ۱۴). همین‌طور برخی گزارش‌ها نشان داده‌اند که تجویز زیرالنون احتمال بروز سرطان اندومتر رحم را افزایش می‌دهد(۱۹ـ۱۷).

مطالعه‌ها در جوندگان نشان داده‌اند که در طی دوره نوزادی که یک دوره بسیار حساس هورمونی می‌باشد، اندام رحم به شدت نسبت به ترکیبات شبه استروژنی حساس و آسیب‌پذیر می‌باشد و احتمال بروز سرطان رحم افزایش می‌یابد(۲۲ـ۲۰)، لذا هدف از این تحقیق بررسی اثرات تجویز نوزادی داروی آنتی‌استروژنیک تاموکسیفن و سم‌استروژن قارچی زیرالنون بر برخی شاخصه‌های بافتی رحم موش‌های سوری بالغ بود.

روش بررسی

در این مطالعه تجربی، نوزادان موش سوری ماده از نژاد بالب سی در روز اول تا پنجم پس از تولد به صورت تزریق زیرجلدی تحت تیمار دارویی قرار گرفته و سپس در حدود روز ۷۰ پس از تولد و

در مرحله دی استروس(۲۳)، ساختار رحم آنها مورد بررسی قرار گرفت. حیوانات در شرایط استاندارد با دمای ۲۰ درجه سانتی‌گراد و ساعات روشنایی - تاریکی ۱۲ ساعته در حیوان خانه دانشکده علوم دانشگاه فردوسی مشهد نگهداری شدند. در این پژوهش کلیه نکات اخلاقی در رابطه با نگهداری و کار با حیوانات آزمایشگاهی به وسیله شورای اخلاق پژوهشی دانشکده علوم دانشگاه فردوسی مشهد(کد اخلاق: ۳۳۸۰۹۹) تأیید گردید. تعداد ۲۸ نوزاد موش سوری ماده مورد استفاده در این پژوهش به طور تصادفی و مساوی در ۴ گروه شامل یک گروه کنترل و ۳ گروه آزمایشی به صورت زیر قرار گرفتند. گروه کنترل؛ بدون تیمار، گروه تاموکسیفن با دوز ۴۰۰ میکروگرم بر کیلوگرم تاموکسیفن (۸ و۲۳)، گروه زیرالنون با دوز ۲ میلی‌گرم بر کیلوگرم زیرالنون(۲۴) و گروه تاموکسیفن+زیرالنون.

در حدود روز ۷۰ پس از تولد و پس از تعیین مراحل چرخه استروس با استفاده از بررسی سیتولوژی اسمیر واژینال(۲۳)، موش‌ها در مرحله دی استروس با کتامین - زایلازین عمیقا بیهوش شده و رحم آن‌ها از بدن خارج شد. پس از شستشو با سرم فیزیولوژی و جدا کردن چربی‌های اطراف بافت، با استفاده از کاغذ صافی آب نمونه گرفته شد و سپس به وسیله ترازوی(Sartorius، آلمان) با دقت ۰/۰۰۱ گرم نمونه‌ها وزن شدند. پس از آن یک سوم میانی شاخ راست رحم به آرامی‌با استفاده از اسکالپل جدا و به منظور فیکساسیون در فرمالین ۱۰ درصد به مدت ۷۲ ساعت قرار داده شدند. یک سوم میانی شاخ رحم دارای بیشترین تراکم سلولی بوده و از لحاظ بافت‌شناسی شاخ چپ و راست رحم تفاوتی با یکدیگر ندارند(۲۶ و ۲۵). نمونه‌ها پس از طی مراحل پردازش بافتی و برش‌گیری سریالی(با ضخامت ۵ میکرومتر) با استفاده از میکروتوم(Leitz 1512، اتریش)، با هماتوکسیلین- ائوزین رنگ‌آمیزی شدند. سپس سطح مقطع رحم با کمک روش استریولوژیکی کاوالیه مورد بررسی قرار گرفت. مراحل مختلف این روش به شرح زیر می‌باشد، نمونه‌های رحم به صورت برش‌های سیستماتیک موازی و با فاصله‌های(d) برش زده شد. آغاز برش‌گیری به صورت تصادفی است؛ برش‌های بعدی باید با فاصله برابر با یکدیگر نمونه‌برداری شوند. بعد از آن یک شبکه نقطه‌ای که بر روی آن تعدادی نقاط به طور یکنواخت و با فواصل برابر قرار گرفته بر روی برش‌ها قرار داده می‌شود و تعداد نقاط واقع بر روی منطقه مورد نظر($\sum A$) شمارش می‌گردد(شکل۱). سپس مجموع وسعت و یا سطح مقطع ناحیه مورد نظر بر روی تمام برش‌ها با استفاده از فرمول زیر محاسبه گردید(۲۷).

$$\sum A = \sum p \times a(p)$$

$\sum A$ مجموع مساحت سطح مقطع‌ها ، $\sum p$= تعداد نقاط شمارش شده روی کل سطح مقطع نمونه a(p)= مساحت واقعی مربوط به هر نقطه (میلی‌متر مربع)

در این تحقیق از روش کاوالیه صرفاً برای اندازه‌گیری مساحت سطح مقطع‌ها استفاده گردید.

جهت اندازه‌گیری قطر لومن و ضخامت آندومتر و میومتر تصاویر با بزرگنمایی ۴۰× تهیه گردید. با قرار دادن اتفاقی یک طلق شفاف که بر روی آن تعدادی خطوط مورب با اندازه معین و با فواصل مساوی رسم گردیده است(شکل ۲). سپس با استفاده از نرم‌افزار Image j طول خطوطی که لایه‌های مختلف جدار رحم را قطع کرده‌اند اندازه‌گیری شده و طول واقعی هر خط با استفاده از بزرگنمایی کل محاسبه گردید.

همین‌طور از میکروسکوپ الکترونی گذاره جهت بررسی کیفی دقیق‌تر تغییرات مقطع رحم در تعدادی از نمونه‌ها استفاده شد. آماده‌سازی نمونه‌ها در آزمایشگاه مرکزی دانشگاه فردوسی مشهد و به وسیله کارشناس مربوطه انجام گرفت.

داده‌های جمع‌آوری شده با استفاده از نرم‌افزار Graph Pad Prism و Excel آزمون‌های آماری آنالیز یک طرفه و تست تعقیبی توکی تجزیه و تحلیل شدند.

شکل۱: روش کاوالیه. در این روش نمونه رحم به صورت موازی و با فاصله‌های معین برش می یابد. سپس با استفاده از یک طلق شفاف حاوی تعدادی نقطه با فاصله برابر، بر روی برش‌ها قرار داده شده و تعداد نقاط واقع بر روی منطقه مورد نظر شمارش می‌گردد. در ادامه با استفاده از فرمول مربوطه حجم ساختار مورد نظر محاسبه می‌گردد.

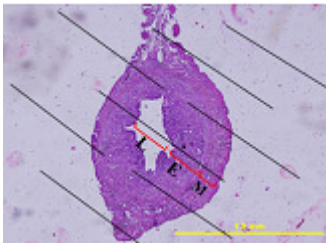

شکل۲: اندازه‌گیری ضخامت بخش‌های مختلف رحم. L(لومن)، E(اندومتر) و M(میومتر)، بزرگنمایی ۴۰×.

یافته‌ها

نتایج حاصل از اندازه‌گیری وزن بدن بین گروه‌های مختلف نشان داد که در مقایسه با گروه کنترل، وزن بدن درگروه تاموکسیفن به طور معنی‌داری (p⍰۰/۰۵) کاهش یافته است و در مقایسه با سایر گروه‌ها تفاوت معنی‌داری دیده نشد(نمودار ۱).

میانگین داده‌های حاصل از اندازه‌گیری وزن رحم بین گروه‌های مختلف نشان داد که وزن رحم در گروه‌های زیرالنون(p<۰/۰۵) و تاموکسیفن+زیرالنون (p<۰/۰۱) در مقایسه با گروه کنترل، به طور معنی‌داری افزایش یافته است (نمودار۱).

بررسی بافت‌شناسی مقاطع بافت رحم نشان داد که در مقایسه با گروه کنترل (شکل۳، A) در میومتر، رشته‌های کلاژن در گروه تاموکسیفن کاهش پیدا کرده و هم‌چنین با پیشروی بافت همبند آندومتر به آن ناحیه ضخامت میومتر کاهش یافته است(شکل۳، B). در مقایسه با گروه کنترل در گروه زیرالنون لایه عضلانی دچار هیپرتروفی(شکل ۳، C) شده است و افزایش تکثیر سلولی در اپی‌تلیوم لومن (شکل۴، C) مشاهده می‌گردد.

در شکل ۵ سطح مقطع رحم در گروه‌های مختلف نشان داده شده است. هم‌چنان که مشاهده می‌شود سطح مقطع لومن در گروه تیمار شده با زیرالنون افزایش یافته است (شکل ۵، C و نمودار ۲)، در حالی که سطح مقطع آندومتر در گروه تیمار شده با تاموکسیفن افزایش یافته است(شکل ۵، B و نمودار ۲).

میانگین داده‌های حاصل از اندازه‌گیری ضخامت آندومتر و میومتر بین گروه‌های مختلف نشان داد که در مقایسه با گروه کنترل، ضخامت آندومتر در گروه زیرالنون به طور معنی‌داری (p⍰۰/۰۵) کاهش یافته است و در گروه تاموکسیفن به طور معنی‌داری(p⍰۰/۰۵) افزایش یافته است (نمودار ۳). ضخامت میومتر در گروه زیرالنون به طور معنی‌داری (P⍰۰/۰۵) افزایش یافته است(نمودار۳).

تصاویر به دست آمده از میکروسکوپ الکترونی گذاره از مقطع رحم در گروه‌های کنترل و تاموکسیفن نشان می‌دهد که تراکم سلول‌های اپی‌تلیوم لومن در گروه تیمار با تاموکسیفن در مقایسه با کنترل افزایش و در عین حال اندازه سلول‌ها کاهش یافته است. علاوه بر این رنگ‌پذیری غشای پایه نسبت به کنترل کاهش یافته است(شکل ۶).

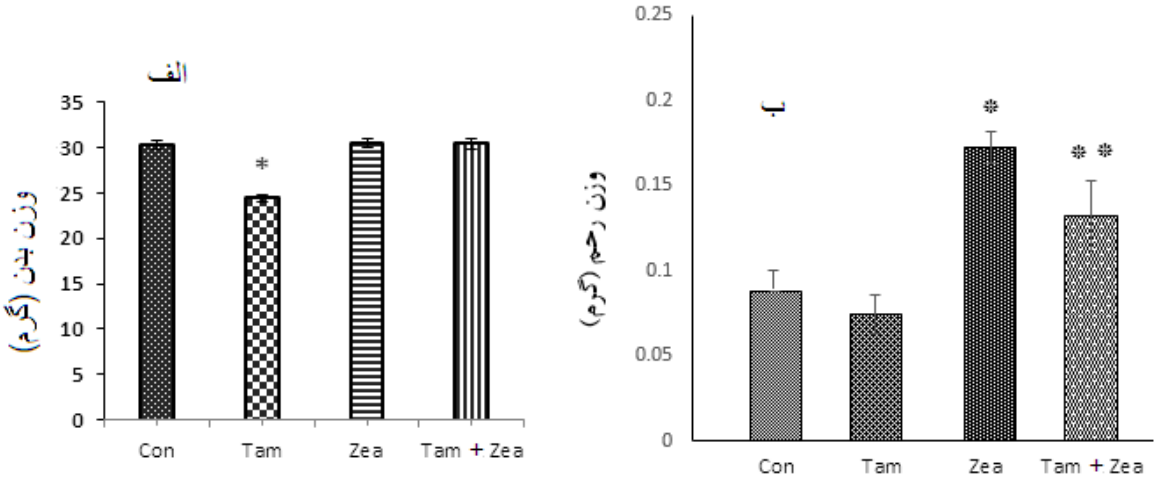

نمودار ۱: میانگین وزن بدن (الف) و رحم(ب) موش های سوری ۷۰ روزه در گروه‌های مختلف. $P < ۰/۰۵^{*}$ و $P < ۰/۰۱^{**}$ در مقایسه با گروه کنترل

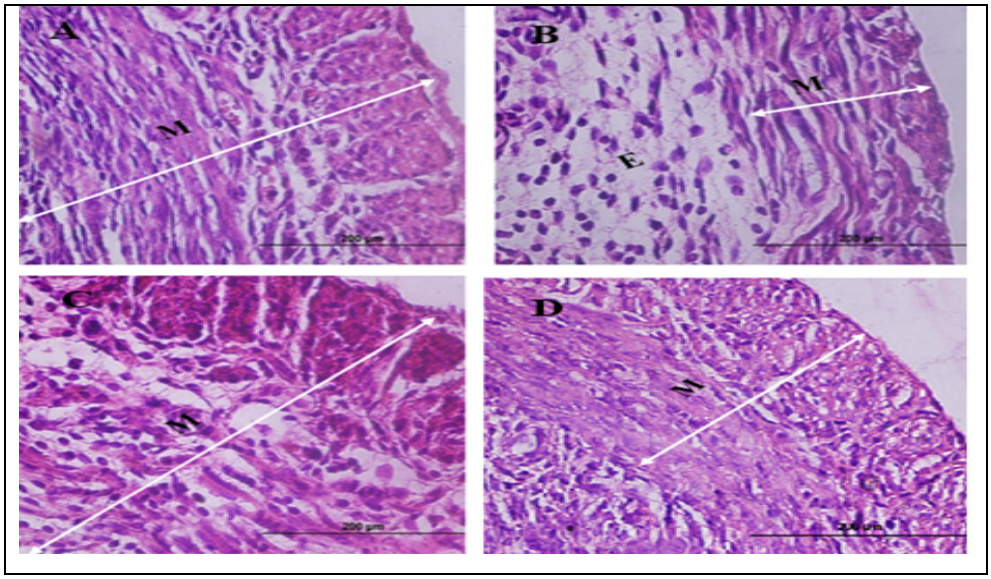

شکل۳ : مقاطع بافتی میومتر (M) با رنگ‌آمیزی هماتوکسیلین-ائوزین. A (کنترل)، B (تاموکسیفن)، C (زیرالنون)، D (تاموکسیفن+زیرالنون)، بزرگنمایی ۴۰۰×.

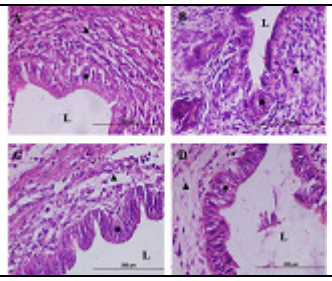

شکل۴: مقاطع بافتی از اپی‌تلیوم لومن با رنگ‌آمیزی هماتوکسیلین-ائوزین. A (کنترل)، B (تاموکسیفن)، C (زیرالنون)، D (تاموکسیفن+زیرالنون). نوک پیکان توپرلامیناپروپریا و دایره توپر اپی‌تلیوم دیواره محفظه رحم را نشان می‌دهد. L: لومن، بزرگنمایی ۴۰۰×.

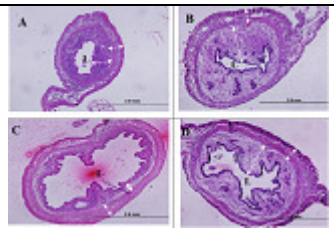

شکل۵ : سطح مقطع رحم با رنگ‌آمیزی هماتوکسیلین-ائوزین؛ A کنترل، B تاموکسیفن، C زیرالنون و D تاموکسیفن+زیرالنون. L= لومن، علامت پیکان دوطرفه آندومتر و پیکان نقطه‌چین میومتر را نشان می‌دهد، بزرگنمایی ۴۰×.

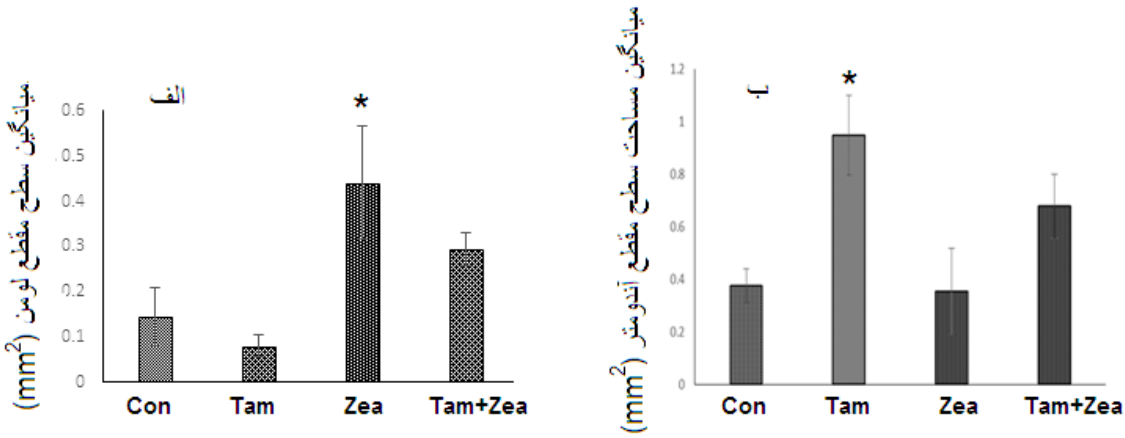

نمودار ۲: مقایسه میانگین داده‌های سطح مقطع لومن(الف)و سطح مقطع آندومتر(ب) در گروه‌های مختلف. P* <۰/۰۵ در مقایسه با گروه کنترل.

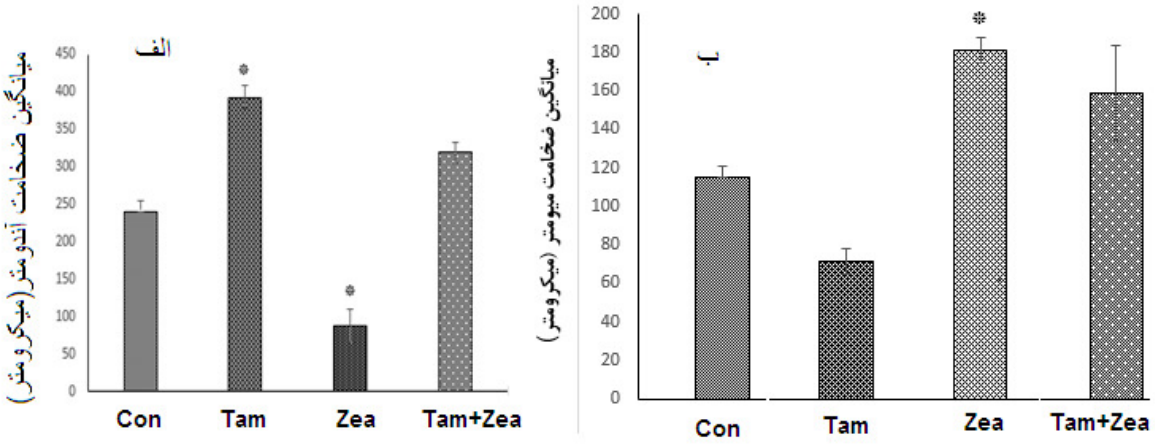

نمودار۳: مقایسه میانگین داده‌های ضخامت آندومتر(الف) و میومتر(ب) در گروه‌های مختلف. P* <۰/۰۵ در مقایسه با گروه کنترل

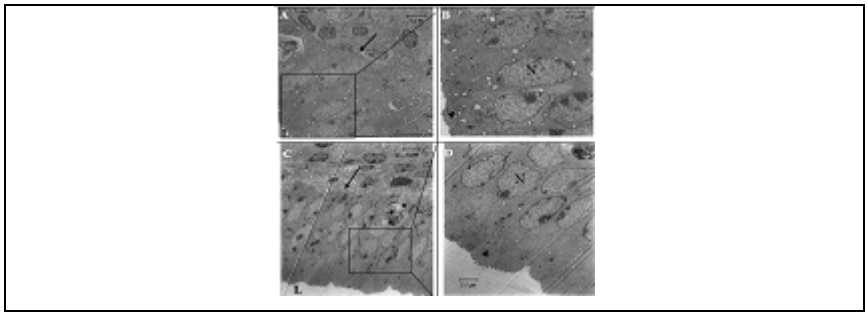

شکل۶: مقایسه سلول‌های اپی‌تلیوم لومن در گروه کنترل و گروه تیمار با تاموکسیفن با استفاده از میکروسکوپ الکترونی گذاره. (A و B)کنترل و (C و D) تحت تیمار تاموکسیفن. علامت فلش غشای پایه و نوک پیکان اپی‌تلیوم لومن را نشان می‌دهد. L لومن، N هسته سلول‌های اپی‌تلیال لومن، بزرگنمایی ۶۰۰۰×.

بحث

مطالعه حاضر در زمینه تغییرات بافت رحم به دنبال تیمار نوزادی داروی آنتی‌استروژنی تاموکسیفن و استروژن قارچی زیرالنون بوده است. نتایج مطالعه حاضر نشان می‌دهد که تیمار نوزادی موش‌ها با هر دو ترکیب زیرالنون و تاموکسیفن موجب بروز اختلالات ساختاری در رحم می‌شود. همین‌طور نتایج این مطالعه نشان داد که در مقایسه با گروه کنترل، وزن بدن در گروه تاموکسیفن کاهش یافته و در گروه‌های زیرالنون و تاموکسیفن+زیرالنون تغییر نیافته است. نتایج حاصل از مطالعه‌های قبلی نیز حاکی از اثرات کاهشی تاموکسیفن(۲۹، ۲۸ و۲۳) و عدم تأثیر زیرالنون بر وزن بدن جوندگان آزمایشگاهی(۳۰، ۲۹ و۱۴) است. دراین رابطه نقش گیرنده‌های استروژن، به ویژه گیرنده‌های نوع آلفا (ERα) در کاهش وزن بدن، کاهش مصرف غذا و در نتیجه کاهش توده بافت چربی بدن مورد توجه قرار گرفته است(۳۱). به همین ترتیب، گزارش‌های دیگری وجود دارد که نشان می‌دهند استرادیول، از مسیر ERα و احتمالاً افزایش بیان ژن‌های ضد اشتها

(آنورکسینرژیک) و کاهش بیان ژن‌های اشتهاآور (آرکسی ژنیک) موجب کاهش مصرف غذا، کاهش وزن و بهبود پروفایل لیپیدی می‌گردد(۳۴ـ۳۲). چنین به نظر می‌رسد که تاموکسیفن احتمالاً با تأثیرات منفی بر رشد و تقسیم سلولی از افزایش وزن بدن جلوگیری می‌کند. در عین حال در تحلیل نتایج حاصل از مطالعه حاضر می‌توان چنین گفت که ترکیب‌های استروژنیک احتمالاً از طریق مسیرهای سیگنال‌دهی مرتبط با تغذیه و اشتها، در مغز موجب تغییر وزن می‌گردند(۳۵) . اگرچه زیرالنون به عنوان یک مایکواستروژن شناخته می‌شود، ولی از آنجا که در گروه تیماری زیرالنون کاهش محسوسی در وزن موش‌ها دیده نشد می‌توان چنین نتیجه‌گیری کرد که مسیر سیگنالینگ زیرالنون در تنظیم وزن بدن احتمالاً از مسیر سیگنالینگ با استرادیول ــ تاموکسیفن متفاوت است که البته نیاز به تحقیق بیشتری دارد.

نتایج این مطالعه نشان داد وزن رحم در گروه زیرالنون و تاموکسیفن و زیرالنون در مقایسه با گروه کنترل افزایش یافته و در گروه تاموکسیفن تغییر نکرده است. مطالعه‌های قبلی نشان می‌دهند که استرادیول مترشحه از تخمدان بر روی رشد و نمو رحم اثر گذاشته و با افزایش سطح استرادیول میزان رشد رحم و تکثیر سلولی نیز افزایش می‌یابد(۳۷ و ۳۶). در مطالعه‌های قبلی (۲۹ و۲۳)، تیمار نوازادی با دوزهای مشابه و روش تیماری مشابه با این تحقیق نشان می‌دهند که تاموکسیفن و زیرالنون هر دو دارای اثرات استروژنیک در سطح هیپوتالاموس بوده و با مهار فیدبک استروئیدی موجب افزایش سطح هورمون استرادیول خون می‌شوند. گزارش‌های قبلی نشان داده‌اند که زیرالنون، با اتصال به گیرنده‌های استروژن باعث القاء تکثیر سلول‌های عضلانی، افزایش رشد سلولی و در نهایت افزایش وزن رحم می‌شود(۳۸). به علاوه، زیرالنون با القاء رونویسی ژن‌های مرتبط با کمپلکس استروژن- گیرنده استروژن و در نتیجه افزایش فعالیت RNA پلیمراز موجب افزایش سنتز پروتئین می‌گردد(۳۹). بنابراین ممکن است که افزایش وزن رحم در گروه تیمار با زیرالنون ناشی از افزایش رونویسی از ژن‌های مرتبط با استروژن، افزایش فعالیت RNA پلیمراز و افزایش سنتز پروتئین‌های وابسته است. همین‌طور نتایج این مطالعه نشان داد که تجویز تاموکسیفن قادر به رقابت با اثرات زیرالنون در افزایش وزن رحم نیست.

در مطالعه‌های قبلی نشان داده شده است که تجویز خوراکی تاموکسیفن در طی روزهای ۲ تا ۵ پس از تولد در موش موجب افزایش قابل ملاحظه‌ی ضخامت و تراکم سلولی در استرومای آندومتر و کاهش ضخامت لایه عضلانی حلقوی و افزایش فضاهای خالی بین سلولی می‌شود. علاوه بر این، در میومتر دستجات بی‌نظم عضله صاف و افزایش رسوب کلاژن بینابینی گزارش شده است(۴۰). در مطالعه حاضر تیمار نوزادی تاموکسیفن منجر به افزایش ضخامت و سطح مقطع اندومتر گردید ولی

ضخامت میومتر تغییر نکرد، هرچند کاهش در تراکم رشته‌های کلاژن در میومتر مشاهده شد. گزارش‌های دیگر نشان می‌دهند که تجویز تاموکسیفن موجب اختلال در رشد و تمایز لایه میومتر(۴۱) و رشد آدنوکارسینوم رحم می‌شود(۴۲). مطالعه‌های حاصل از میکروسکوپ الکترونی گذاره از مقطع رحم در گروه‌های کنترل و تاموکسیفن نشان دهنده افزایش تراکم سلول‌های اپی‌تلیوم لومن در گروه تیمار با تاموکسیفن در مقایسه با کنترل می‌باشد. به نظر می‌رسد که اثر آگونیستی تاموکسیفن بر رحم باعث تکثیر سلول‌های اپی‌تلیال رحم می‌گردد.

در مطالعه حاضر، تیمار نوزادی زیرالنون منجر به افزایش ضخامت و افزایش تکثیر سلولی در لایه میومتر و افزایش سطح مقطع لومن رحم شد، ولی ضخامت اندومتر کاهش یافت. در گزارش‌های قبلی، بررسی اثر تجویز زیرالنون در دوره‌های تکوینی اواخر بارداری و نوزادی نشان داده‌اند که این ترکیب به علت شباهت با استروژن درونزاد بر تکوین اندام‌های تناسلی موش از جمله رحم تأثیر می‌گذارد. این گزارش‌ها حاکی از افزایش تکثیر سلولی اپی‌تلیال لومن رحم می‌باشند (۴۳). همچنین نتایج حاصل از مطالعه دیگری نشان می‌دهد که تجویز فیتواستروژن جنستین در موش باعث هیپرتروفی میومتر می‌شود(۴۴). در عین حال در مطالعه دیگری بیان شده است که زیرالنون با افزایش فعالیت گیرنده‌ها و با القای رونویسی از ژن‌های حساس به استروژن موجب هیپرپلازی و افزایش تراکم سلولی در آندومتر می‌گردد(۱۲)، که با مطالعه حاضر همخوانی ندارد. از طرف دیگر نشان داده شده است که زیرالنون ممکن است با کاهش LH و پروژسترون باعث تغییر در مورفولوژی بافت رحم شود(۴۵) .

مطالعه‌های قبلی نشان داده‌اند که غلظت استروژن در دوره نوزادی در پایینترین حد خود در طی زندگی می‌باشد و هر گونه افزایش استروژن در این دوره حساس هورمونی بر تکوین بافت‌های حساس به استروژن از جمله رحم تأثیر می‌گذارد(۴۷ و ۴۶). همین‌طور گزارش‌ها نشان داده‌اند که استفاده از ترکیبات شبه استروژنی موجب افزایش بیان گیرنده های استروژن، افزایش سنتز DNA و تکثیر سلولی در رحم نوزاد جوندگان می‌شوند(۴۸). مواجهه نوزادان موش با ترکیب‌های استروژنی نیز منجر به اختلال در تکوین رحم شده، به طوری که این اختلالات منجر به تغییرات ساختاری و عملکردی دایمی در آن می‌شود(۴۹).

گزارش‌ها نشان داده‌اند که در آندومتر رحم، تاموکسیفن دارای آثار آگونیستی و مشابه با استروژن است. در این رابطه گزارش شده است که تاموکسیفن از طریق افزایش بیان ژن P۵۳ موجب القاء سرطان اندومتر می‌گردد. اثرات استروژنیک تاموکسیفن براپی‌تلیوم واژن، میومتر و اندومتر موجب ضخیم شدن آندومتر می‌شود. زیرا گیرنده‌های استروژنی موجود در اپی‌تلیوم اندومتر و در استروما تحت تأثیر تاموکسیفن قرار می‌گیرند(۵۰). در این رابطه این که اثر آگونیستی تاموکسیفن بر اندومتر که باعث تکثیر سلول‌های اندومتر می‌شود مورد تأیید قرار گرفته است(۵۱). در عین حال گزارش شده است

که استروژن با اثر بر سلول‌های اپی‌تلیال لومن احتمالاً موجب بروز تومور در آندومتر می‌شود. در این رابطه در مطالعه‌های حیوانی نشان داده شده است که اثـرات تاموکسیفن موجب افزایش تکثیـر سـلولی در انـدومتر می‌شود(۵۲).

نتیجه‌گیری

بر اساس یافته‌های این پژوهش، تیمـار هـر دو ترکیب تاموکسیفن و زیرالنـون در طـی دوره تکـوینی نوزادی دارای اثرات شـبه اسـتروژنی در بافـت رحـم بوده و قادر به اختلال در تکوین این بافت هستند. البته به نظر می‌رسد که تاموکسیفن عمدتاً اثرات خود را در لایه اندومتر و زیرالنون بیشتر در لایـه میـومتر رحـم اعمال می‌کنند.

تقدیر و تشکر

این تحقیق حاصل از یک پایان نامه کارشناسی ارشـد مـی‌باشـد و بـا حمایـت مـالی دانشـکده علـوم دانشگاه فردوسی مشهد انجام شده است.

REFERENCES

1.Kobayashi A, Behringer RR. Developmental genetics of the female reproductive tract in mammals. Nature Reviews Genetics 2003; 4(12): 969-80.
2.Mount SL, Eltabbakh GH. Tamoxifen and the female reproductive tract. Expert opinion on Pharmacotherapy 2001; 2(9): 1399-413.
3.Jones ME, Van Leeuwen FE, Hoogendoorn WE, Mourits MJ, Hollema H, van Boven H, *et al*. Endometrial cancer survival after breast cancer in relation to tamoxifen treatment: pooled results from three countries. Breast Cancer Res 2012; 14(3): R91.
4.Hu R, Hilakivi-Clarke L, Clarke R. Molecular mechanisms of tamoxifen-associated endometrial cancer (Review). Oncol Lett 2015; 994: 1495-501.
5.Bergman L, Benraadt J, Van Leeuwen FE. Tamoxifen, balancing risks and benefits. Neth J Med 1996; 49(6): 228-34.
6.Lewis JS, Jordan VC. Selective estrogen receptor modulators (SERMs): mechanisms of anticarcinogenesis and drug resistance. Mutation Research/Fundamental and Molecular Mechanisms of Mutagenesis 2005; 591(1): 247-63.
7.Pinilla L, Barreiro ML, Gonzalez LC, Tena-Sempere M, Aguilar E. Comparative effects of testosterone propionate, oestradiol benzoate, ICI 182,780, tamoxifen and raloxifene on hypothalamic differentiation in the female rat. J Endocrinol 2002; 172: 441–8.
8.Malekinejad H, Hamidi M, Sadrkhanloo RA, Ahmadi A. The Effect of Tamoxifen on the Fetal and Neonatal Ovarian Follicles Development in Rats. Iranian Journal of Basic Medical Sciences 2011; 14: 240-8.
9.Lerner LJ, Jordan VC. The development of antiestrogens for the treatment of breast cancer. Cancer Res 1990; 50: 4177-89.
10.Michael H, Harkonen PL, Kangas L, Vaananen HK, Hentunen TA. Differential effects of selective oestrogen receptor modulators (SERMs) tamoxifen, ospemifene and raloxifen on human osteoclasts in vitro. Br J Pharmacol 2007; 151(3): 384-95.
11.Rhyn P, Zoller O. Zearalenone in cereals for human nutrition: relevant data for the Swiss population. Eur *Food* Res *Tech* 2003; 216(4): 319-22.
12.Zinedine A, Soriano JM, Molto JC, Manes J. Review on the toxicity, occurrence, metabolism, detoxification, regulations and intake of zearalenone: an oestrogenic mycotoxin. Food Chem Toxicol 2007; 45(1): 1-18.
13.Glenn AE. Mycotoxigenic Fusarium species in animal feed. Animal Feed Science and Technology 2007; 137(3-4): 213-40.
14.Zhao F, Li R, Xiao S, Diao H, Viveiros MM, Song X, Ye X. Postweaning exposure to dietary zearalenone, a mycotoxin, promotes premature onset of puberty and disrupts early pregnancy events in female mice. Toxicol Sci 2013; 132(2): 431-42.
15.Lorond T, Vigh E, Garai J. Hormonal action of plant derived and anthropogenic non-steroidal estrogenic compounds: phytoestrogens and xenoestrogens. Curr Med Chem 2010; 17(30): 3542-74.
16.Kuiper-Goodman T, Scott PM, Watanabe H. Risk assessment of the mycotoxin zearalenone. Regul Toxicol Pharmacol 1987; 7(3): 253–306.
17.Gadzała-Kopciuch R, Cendrowski K, Cesarz A, Kiełbasa P, Buszewski B. Determination of zearalenone and its metabolites in endometrial cancer by coupled separation techniques. Anal Bioanal Chem 2011; 401(7): 2069-78.
18.Urraca JL, Marazuela MD, Moreno-Bondi MC. Molecularly imprinted polymers applied to the clean-up of Zearalenone and α-zearalenol from cereal and swine feed sample extract. Anal Bioanal Chem 2006; 385(7): 1155–61.
19.Navarro-Villoslada F, Urraca JL, Moreno-Bondi MC, Orellana G. Zearalenone sensing with molecularly imprinted polymers and tailored fluorescent probes. Sensors and Actuators B: Chemical 2007; 121(1): 67–73.
20.Couse JF, Davis VL, Hanson RB. Accelerated onset of uterine tumors in transgenic mice with aberrant expression of the estrogen receptor after neonatal exposure to diethylstilbestrol. Mol Carcinog 1997; 19: 236–42.
21.Newbold RR, Banks EP, Bullock B. Uterine adenocarcinoma in mice treated neonatally with genistein. Cancer Res 2001; 61: 4325–8.
22.Newbold RR, Liehr JG. Induction of uterine adenocarcinoma in CD-1 mice by catechol estrogens. Cancer Res 2000; 60: 235–7.

23.Parandin R, Behnam - rassouli M, Mahdavi , Shahri N. Oestrogenic action of neonatal tamoxifen on the hypothalamus and reproductive system in female mice. Reprod Fertil Dev 2016; 2: RD15361.
24.Turcotte JC, Hunt PJ, Blaustein JD. Estrogenic effects of zearalenone on the expression of progestin receptors and sexual behavior in female rats. Hormones and Behavior *2005; 47(2):* 178-84.
25.Mehasseb MK, Bell SC, Habiba MA. Neonatal administration of tamoxifen causes disruption of myometrial development but not adenomyosis in the C57/BL6J mouse. Reproduction 2010; 139(6): 1067-75.
26.Mehasseb MK, Bell SC, Habiba MA. The effects of tamoxifen and estradiol on myometrial differentiation and organization during early uterine development in the CD1 mouse. Reproduction 2009; 138(2): 341-50.
27.Mandarim-de-Lacerda CA. Stereological tools in biomedical research. Anais da Academia brasileira de Ciencias 2003; 75(4): 469-86.
28.Kuwagata M, Saito Y , Yoshimura S, Nagao T. Reproductive effects of early neonatal exposure to Diethylstilbestrol or Tamoxifen in rats. Cong Anom 1999; 39(4): 295-307.
29.Parandin RA. Neonatal exposure effects of mycoestrogen zearalenone and antiestrogen Tamoxifen on *HPG axis of adult female* mice (dissertation of Ph.D). Mashhad: Ferdowsi University of Mashhad; 2016; 50.
30.Faber KA, Hughes CLJr. The effect of neonatal exposure to diethylstilbestrol, genistein, and zearalenone on pituitary responsiveness and sexually dimorphic nucleus volume in the castrated adult rat. Biol Reprod 1991; 45: 649-53.
31.Wallen WJ, Belanger MP, Wittnich C. Sex hormones and the selective estrogen receptor modulator tamoxifen modulate weekly body weights and food intakes in adolescent and adult rats. J nutr 2001; 131(9): 2351-7.
32.Asarian L, Geary N. Modulation of appetite by gonadal steroid hormones. Philos Trans R Soc Lond B Biol Sci 2006; 361(1471): 1251–63.
33.Santollo J, Katzenellenbogen BS, Katzenellenbogen JA, Eckel LA. Activation of er alpha is necessary for estradiol's anorexigenic effect in female rats. Horm Behav 2010; 58(5): 872–77.
34.Santollo J, Yao D, Neal-Perry G, Etgen AM. Middle-aged female rats retain sensitivity to the anorexigenic effect of exogenous estradiol. Behav Brain Res 2012; 232(1): 159–64.
35.Mystkowski P, Seeley RJ, Hahn TM, Baskin DG, Havel PJ, Matsumoto AM, et al. Hypothalamic melanin-concentrating hormone and estrogen-induced weight loss. J Neurosci 2000; 20(22): 8637-42.
36.Chang CC, Kuan TC, Hsieh YY, Ho YJ, Sun YL, Lin CS. Effects of diosgenin on myometrial matrix metalloproteinase-2 and -9 activity and expression in ovariectomized rats. Inter J Biol Sci 2011; 7(6): 837-47.
37. Li TC, Rogers AW, Dockery P, Lenton EA, Cooke ID. A new method of histological dating of human endometrium in the luteal phase. Fertil Steril 1988; 50(1): 52-60.
38.Gajecka M, Rybarczyk L, Jakimiuk E, Zielonka Ł, Obremski K, Zwierzchowski W, et al. The effect of experimental long-term exposure to low-dose zearalenone on uterine histology in sexually immature gilts. Exp Toxicol pathol 2012; 64(6): 537-42.
39.Green AR, Styles JA, Parrott EL, Gray D, Edwards RE, Smith AG, et al. Neonatal tamoxifen treatment of mice leads to adenomyosis but not uterine cancer. Exp Toxicol Pathol 2005; 56(4): 255-63.
40.Mohamed A, Kadambari D, Bhuvaneswari V. Tamoxifen use and gallstone formation in postmenopausal breast cancer patients in south Indian population. Indian Journal of Cancer 2009; 46(2): 151.
41.Newbold RR, Jefferson WN, Padilla-Burgos E, Bullock BC. Uterine carcinoma in mice treated neonatally with tamoxifen. Carcinogenesis 1997; 18(12): 2293-8.
42.Irnidayanti Y. The effect of zearalenone mycotoxins administration at late gestation days on the development and reproductive organs of mice. Nusantara Bioscience 2012; 4: 1-5.
43.Sheehan DM, Branham WS, Medlock KL, Shanmugasundaram E. Estrogenic activity of zearalenone and zearalanol in the neonatal rat uterus. Teratology 1984; 29(3): 383-92.
44.Agnusdei D, Iori N. Selective estrogen receptor modulators (SERMs): effects on multiple organ systems. Current Medicinal Chemistry 2000; 7(5): 577-84.
45.Russo J, Rivera R, Russo I. Influence of age and parity on the development of the human breast. Breast Cancer Research and Treatment 1992; 23(3): 211-8.

46.Gillies GE, McArthur S. Estrogen actions in the brain and the basis for differential action in men and women: a case for sex-specific medicines. Pharmacol Rev 2010; 62(2): 155-98.
47.MacLusky NJ, Naftolin F. Sexual differentiation of the central nervous system. Science 1981; 211(4488): 1294–302.
48.Yamashita S, Newbold RR, McLachlan JA, Korach KS. The role of the estrogen receptor in uterine epithelial proliferation and cytodifferentiation in neonatal mice. Endocrinology 1990; 127(5): 2456-63.
49.Hayashi K, Carpenter KD, Spencer TE. Neonatal estrogen exposure disrupts uterine development in the postnatal sheep. Endocrinology 2004; 145(7): 3247-57.
50.Mourits MJ, Van der Zee AG, Willemse PH, Ten Hoor KA, Hollema H, De Vries EG. Discrepancy between ultrasonography and hysteroscopy and histology of endometrium in postmenopausal breast cancer patients using tamoxifen. Gynecologic Oncology 1999; 73(1): 21-6.
51.Green A, Edwards R, Greaves P, White I. Comparison of the effect of oestradiol, tamoxifen and raloxifene on nerve growth factor-alpha expression in specific neonatal mouse uterine cell types using laser capture microdissection. Journal of Molecular Endocrinology 2003; 30(1): 1-11.
52.Seidl K, Erck C, Buchberger A. Evidence for the participation of nerve growth factor and its low-affinity receptor (p75NTR) in the regulation of the myogenic program. Journal of Cellular Physiology 1998; 176(1): 10-21.

Armaghane-danesh, Yasuj University of Medical Sciences Journal (YUMSJ)

Original Article

The Effects of Neonatal Administration of Tamoxifen and Zearalenone on the Features of Uterus Tissue in Mice

Sedaghat KH[1], Parandin R[2], Behnam-Rassouli M[1*], Mahdavi-Shahri N[1], Kheirabadi M[1], Kalkali H[1]

[1] Department of Biology, Ferdowsi University of Mashhad, Mashhad, Iran, [2]Department of Biology, Payame Noor University, Tehran, Iran

Received: 2 Jul 2016 Accepted: 1 Jan 2017

Abstract

Background and aim: The *uterus* as the *major* female *reproductive organ* is particularly vulnerable to environmental and hormonal like compounds. Exposure to estrogen like disrupting chemicals during critical periods of development *especially in the neonatal period* can have adverse effects on reproduction and fertility later in life. In the present study, the effects of neonatal exposure of mycoestrogen zearalenone and anti-estrogen tamoxifen on some histological characteristics of the uterus in female mice were investigated.

Methods: 28 newborn female mice of BALB/c strain were divided into four groups of 7, three experimental and one control group. Treatment Groups included Tamoxifen (400 µg /kg /day) group, group treated with zearalenone (2 mg /kg /day) and group treated with tamoxifen + zearalenone. Control mice received no treatment. Daily treatments was started first day of life and continued up to 5 subcutaneously. Approximately, 70 days after birth in diestrous stage of estrous cycle, mice were deeply anesthetized and uterus was removed. Following histochemical staining, the samples were studied using light and transmission electron microcopies.

Results: The result of this study indicated that among the treatment groups, body weight decreased significantly ($P<0.05$) in the group which received Tamoxifen compared with control group. Uterus weight increased significantly in Zearalenone group ($P<0.05$), Tamoxifen and Zearalenone group ($P<0.01$). Endometrial thickness increased significantly ($P<0.05$) in group which received Tamoxifen and decreased significantly ($P<0.05$) in group which received Zearalenone. In addition, myometrial thickness decreased significantly ($P<0.05$) in group which received Zearalenone compared with control group. The study of electron microscopy showed that the number of cells of uterine luminal epithelial structure increased in the group treated with Tamoxifen compared with control group.

Conclusion: The result of study indicated that neonatal administration of Tamoxifen and Zearalenone compounds cause histological lesions in uterus structure**.** Because of the estrogenic nature of zearalenone, the treated neonatal mice with this mycotoxin cause structural abnormalities especially in *myometrial* structure. On the other hand, Tamoxifen as an estrogenic agonist cause endometrial thickness increase and alterations in the uterus.

Keywords: Zearalenone,Tamoxifen, Uterus, Mice, Estrogen

[*]**Corresponding author: Behnam-Rassouli M,** Department of Biology, Faculty of Sciences, Ferdowsi University of Mashhad, Mashhad, Iran.
Email: behnam@um.ac.ir

Please cite this article as follows:
Sedaghat KH, Parandin R, Behnam-Rassouli M, Mahdavi-Shahri N, Kheirabadi M, Kalkali H. The Effects of Neonatal Administration of Tamoxifen and Zearalenone on the Features of Uterus Tissue in Mice. Armaghane-danesh 2017; 21 (12): 1149-1163.