

تأثیر یک آنتاگونیست گیرنده اندوتلینی نوع A بر آسیب‌های بافتی حاصل از نارسایی حاد کلیوی القاء شده به وسیله ایسکمی و برقراری مجدد جریان خون در موش‌های صحرایی نر بیهوش

چکیده:

مقدمه و هدف: مطالعات قبلی نشان داده‌اند که غلظت اندوتلین در پلاسما و بافت کلیه در انواع نارسایی حاد کلیوی افزایش می‌یابد که به موازات تغییرات بافتی و عملکردی کلیه بوده است. هدف از این تحقیق تعیین تأثیر یک آنتاگونیست گیرنده اندوتلینی نوع A بر آسیب‌های بافتی حاصل از نارسایی حاد کلیوی القاء شده به وسیله ایسکمی و برقراری مجدد جریان خون در موش‌های صحرایی نر بیهوش می‌باشد.

مواد و روش‌ها: این مطالعه تجربی بر روی ۱۸ سر موش صحرایی نر نژاد چارلز ریور در بخش فیزیولوژی دانشکده پزشکی دانشگاه علوم پزشکی شیراز در سال ۱۳۸۰ انجام پذیرفته است. در این مطالعه موش‌ها جراحی و بعد دو ساعت استراحت برای تثبیت وضعیت همودینامیک آنها در نظر گرفته شد. سپس نیم ساعت دوره کلیرانس برای ثبت مقادیر پایه و به دنبال آن دو دوره سی دقیقه‌ای و سپس یک دوره چهار ساعته کلیرانس آزمایش در نظر گرفته می‌شد. در انتهای آزمایش کلیه‌ها خارج و در پارافین فیکس می‌گردید. در گروه شاهد مراحل جراحی انجام شده، ولی شریان‌ها مسدود نمی‌گردید. در گروه ایسکمی و پرفوزیون مجدد، نارسایی حاد کلیوی به وسیله کلمپ کردن شریان هر دو کلیه به مدت نیم ساعت القاء می‌شد و در گروه دریافت کننده آنتاگونیست ET_A UK-350,926 به میزان ۵۰ میکروگرم به ازای هر کیلوگرم وزن بدن در دقیقه به مدت نیم ساعت قبل از بستن شریان‌ها و دو ساعت پس از برداشتن کلمپ شریانی از راه ورید تزریق می‌شد.

یافته‌ها: بررسی‌های بافت‌شناسی نشان داد که آسیب‌هایی در حد متوسط در کورتکس کلیه‌های گروه ایسکمی و پرفوزیون مجدد به صورت آپیتوز و از بین رفتن لبه‌های برسی سلول‌های اپی‌تلیال در توبول پروگزیمال وجود دارد که همراه با بزرگ شدن گلومرولها بوده است، ولی این تغییرات بافتی در گروه‌های شاهد و دریافت کننده آنتاگونیست گیرنده اندوتلینی مشاهده نگردید.

نتیجه‌گیری: یافته‌های این تحقیق نشان داد که ایسکمی به مدت نیم ساعت همراه با برقراری مجدد جریان خون کلیه باعث آسیب بافتی در حد متوسط در کورتکس کلیه‌ها گردید و استفاده از UK-350,926 باعث بهبود آسیب‌های بافتی در مراحل اولیه نارسایی حاد کلیوی شده است.

واژه‌های کلیدی: نارسایی حاد کلیوی، ایسکمی / پرفوزیون مجدد، اندوتلین، گیرنده اندوتلینی A

بابک برمکی *

دکتر سید مصطفی شنیدموسوی **

دکتر بیبا گرامی‌زاده ***

*کارشناس ارشد فیزیولوژی، مربی دانشگاه علوم پزشکی زابل، دانشکده پزشکی، بخش فیزیولوژی
**دکترای فیزیولوژی، استادیار دانشگاه علوم پزشکی شیراز، دانشکده پزشکی، بخش فیزیولوژی
***متخصص پاتولوژی، استادیار دانشگاه علوم پزشکی شیراز، بیمارستان نمازی، بخش آسیب‌شناسی

تاریخ وصول: ۱۳۸۵/۳/۷

تاریخ پذیرش: ۱۳۸۵/۵/۴

مؤلف مسئول: بابک برمکی

پست الکترونیک: B_Barmaki@yahoo.com

مقدمه

نارسایی حاد کلیوی یک سندرم شایع کلینیکی است که با کاهش سریع و مداوم میزان فیلتراسیون گلومرولی، اختلال در حجم و تعادل الکترولیت‌های خارج سلولی، هموستاز اسید و باز و احتباس مواد زاید نیتروژنی حاصل از کاتابولیسم پروتئین‌ها در بدن مشخص می‌شود (۱ و ۲).

در بررسی‌های پاتولوژیک نمونه‌های انسانی و مدل‌های تجربی، توبول پروگزیمال به خصوص قسمت انتهایی آن (قطعه S3^(۱)) محل عمده ضایعه است. از بین رفتن انسجام لبه برسی^(۲) در توبول پروگزیمال مشخصه عمده ایسکمی کلیوی در مدل‌های تجربی می‌باشد. در نتیجه این اجزاء غشاء سلولی به درون مجرای نفرون می‌ریزند و به مقدار زیاد در قسمت انتهایی توبول پروگزیمال و نواحی دورتر تجمع می‌یابند (۳ و ۴).

اندوتلین‌ها پلی‌پپتیدهای طبیعی هستند که در سلول‌های آندوتلیال و غیرآندوتلیال تولید می‌شوند و عملکرد تنگ کننده قوی در عروق خونی دارند. این ماده قوی‌ترین منقبض کننده عروقی شناخته شده است. این اثر انقباضی ده برابر بیشتر از آنژیوتانسین II، وازوپرسین و نوروپپتید Y می‌باشد (۵).

اندوتلین‌ها حاوی ۲۱ اسید آمینه بوده که در ۳ ایزوفرمت^۱ ET₁، ET₂ و ET₃ وجود دارند و ET₁ ایزوفرمت اصلی در کلیه می‌باشد. این ماده به واسطه دو نوع گیرنده که در غشاء سلول قرار دارند شامل: گیرنده نوع A (ET_A) و گیرنده نوع B (ET_B) اثر می‌گذارد.

گیرنده‌های ET_A بیشتر در قلب، و عضلات صاف عروق وجود دارند، در حالی که گیرنده‌های ET_B توزیع بیشتری دارند و عمدتاً در کلیه، رحم، سیستم عصبی مرکزی و سلول‌های آندوتلیال عروق یافت می‌شوند. T_A واسطه اصلی انقباض عروقی به وسیله اندوتلین است (۶ و ۵)، در حالی که تحریک گیرنده‌های ET_B موجب تولید نیتریک اکسید می‌شود (۷). مطالعات زیادی دلالت بر افزایش غلظت اندوتلین پلاسما و بافت کلیه در نارسایی حاد کلیوی القاء شده به وسیله ایسکمی و یا توکسین‌ها دارند که این افزایش به موازات کاهش در جریان خون کلیه و پیشرفت در اختلالات عملکردی و صدمات بافتی کلیه بوده و استفاده از آنتاگونیست‌های گیرنده‌های آن و یا آنتی‌بادیهای ضداندوتلین موجب تخفیف این اختلالات گردیده است (۸). در تحقیقی که به وسیله گلای و همکاران^(۳) (۱۹۹۴) صورت گرفت، تأثیر یک آنتاگونیست اختصاصی ET_A به نام BQ123 در نارسایی حاد کلیوی ایسکمیک بررسی شد. استفاده از دارو باعث بهبود اکثر نمونه‌ها پس از ایجاد نارسایی حاد کلیوی گردید که به صورت بهبود عملکرد کلیه و پیشگیری از نکروز در قطعه S3 توبول پروگزیمال مشاهده شد. افزایش غلظت اندوتلین در بافت کلیه به موازات افزایش غلظت کلسیم در سلول و ازت اوره خون بود و استفاده از BQ123 این تغییرات را محدود نمود (۹). مطالعات دیگری نیز دلالت بر نقش اندوتلین در انقباض عروق خونی کلیه در مسمومیت با مواد حاجب و

1-S3Segment
2-Brush border
3-Gellai et al

و ورید رانی قرار داده می‌شد. از طریق کانول رانی و به وسیله یک پمپ تزریق محلول نرمال سالین به میزان ۳ میلی‌لیتر در ساعت تزریق می‌شد و کانول شریانی به یک ترانس‌دیوسر فشارخون وصل شده تا فشارخون شریانی به طور لحظه‌ای به وسیله دستگاه پلی‌گراف ثبت گردد. سپس برش طولی در خط وسط در شکم ایجاد شده و پس از دستیابی به کلیه‌ها در پشت حفره صفاقی، شریان و ورید کلیوی به دقت از یکدیگر جدا شده تا در مراحل دیگر تحقیق شریان به منظور ایجاد نارسایی حاد کلیوی مسدود گردد. در تمام مراحل آزمایش درجه حرارت بدن حیوان از طریق یک ترمیستور در ناحیه مقعد کنترل می‌گردید و ادرار از طریق کانولی در مثانه جمع‌آوری می‌گردید. پس از جراحی دو ساعت استراحت به منظور رفع استرس در حیوان در نظر گرفته می‌شد. سپس نیم ساعت دوره کلیرانس کنترل جهت جمع‌آوری ادرار و به دست آوردن مقادیر پایه ثبت می‌گردید. پس از آن دو مرحله هر کدام به مدت سی دقیقه به ترتیب به منظور تزریق آنتاگونیست ET_A و انسداد شریان کلیوی در گروه‌های آزمایشی مورد نظر و بعد از آن یک دوره کلیرانس چهار ساعته به منظور جمع‌آوری ادرار و ثبت مقادیر آزمایش در نظر گرفته می‌شد. در ابتدا و انتهای هر دوره کلیرانس یک میلی‌لیتر خون از راه شریان کاروتید گرفته شده و پس از جدا کردن پلاسما، گلبولها با حجم معادل آن با محلول نرمال سالین مخلوط شده و دوباره تزریق می‌گردید. با تعیین غلظت سدیم و کراتینین سرم و ادرار برخی از معیارهای

سمومی مانند سیکلوسپورین داشته‌اند (۱۱ و ۱۰). در تحقیق دیگری تجویز BQ123 به موش‌های صحرایی دچار نارسایی حاد کلیوی باعث بهبود قابل توجه کلیرانس اینولین و باز جذب سدیم در طی ۲ و ۴۸ ساعت پس از پرفوزیون مجدد گردید (۱۲). با توجه به این یافته‌ها و سایر مطالعات به نظر می‌رسد که اندوتلین به واسطه گیرنده ET_A در پاتوژنز نارسایی حاد کلیوی نقش داشته باشد. این مطالعه در نظر داشته تا نقش اندوتلین را در پاتوژنز نارسایی حاد کلیوی ایسکمیک و تأثیر یک آنتاگونیست اختصاصی ET_A با کد تجاری UK-350,929 را در آسیب‌های کلیوی در ساعات اولیه پس از القاء نارسایی حاد کلیوی ایسکمیک در موش‌های صحرایی نر بررسی نماید.

مواد و روش‌ها

این تحقیق یک مطالعه تجربی بوده که در بخش فیزیولوژی دانشکده پزشکی دانشگاه علوم پزشکی شیراز در سال ۱۳۸۰ انجام شده است. ۱۸ سر موش صحرایی نر با محدوده وزنی ۲۹۰-۳۴۰ گرم از نژاد چارلز ریور از مرکز نگهداری حیوانات آزمایشگاهی دانشگاه تهیه شدند. پروتکل این تحقیق بر اساس قوانین بین‌المللی در مورد حیوانات آزمایشگاهی انجام گردید و در کمیته اخلاق این دانشگاه به تصویب رسید.

نمونه‌ها با تزریق داخل صفاقی پنتوباریتال سدیم به میزان ۶۰ میلی‌گرم بر کیلوگرم وزن بدن بیهوش شدند. پس از ایجاد برش در ناحیه گردن و بالای ران کانولهای هپارینه با قطر مناسب در شریان کاروتید

عملکرد کلیه مانند؛ میزان فیلتراسیون گلومرولی و بازجذب سدیم مورد بررسی قرار می‌گرفت. در انتهای دوره آزمایش پس از کشتن حیوان، کلیه‌ها از بدن خارج شده و پس از برش و خارج کردن کپسول در محلول فرمالین ۱۰ درصد نگهداری می‌شد.

این تحقیق در سه گروه ۶ تایی از موش‌های صحرایی نر انجام گردید. در گروه شاهد تمام مراحل جراحی انجام شد، ولی شریان‌های کلیوی مسدود نگردیدند. در گروه نارسایی حاد کلیوی ایسکمیک، برای ایجاد نارسایی کلیوی، نیم ساعت پس از اتمام دوره کلیرانس کنترل، شریان‌ها به مدت نیم ساعت به وسیله یک کلمپ مخصوص مسدود می‌گردیدند و سپس جریان خون مجدداً برقرار می‌شد. در گروه نارسایی حاد کلیوی ایسکمیک همراه با مصرف دارو، قبل از مسدود کردن شریان‌های کلیوی، آنتاگونیست گیرنده ET_A ، UK-350,926 به مدت نیم ساعت و همچنین دو ساعت پس از شروع برقراری مجدد جریان خون تزریق می‌شد.

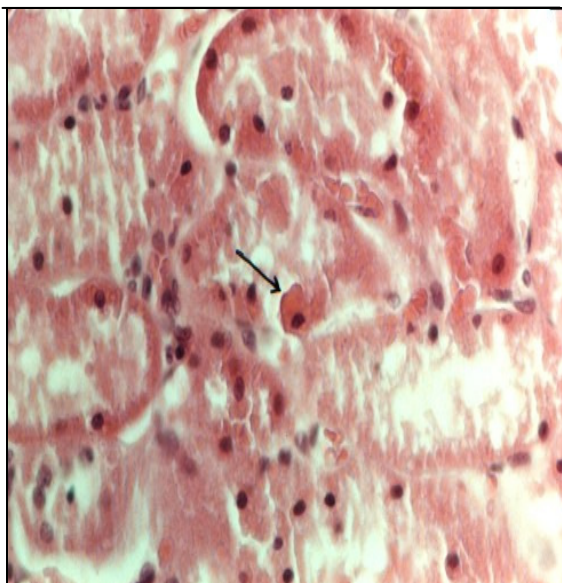
یافته‌ها

یافته‌های حاصل از بررسی‌های هیستولوژیک نشان دادند که در گروه شاهد سلول‌های کلیوی سالم می‌باشند (تصویر ۱). در گروه نارسایی حاد کلیوی ایسکمیک، مسدود کردن شریان‌ها به مدت نیم ساعت و برقراری جریان خون به مدت ۴ ساعت موجب آسیب در حد متوسط به نرون‌ها گردید که به صورت از بین رفتن انسجام لبه‌های بررسی در توبول پروگزیمال، ایجاد

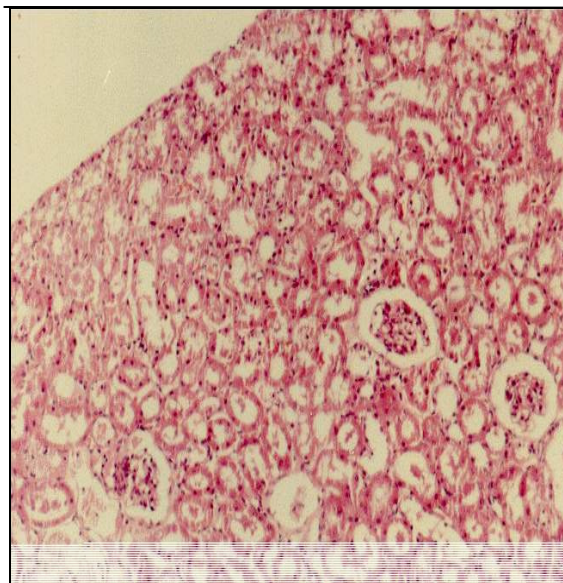
قالب‌های پروتئینی در لومن توبولها و احتقان عروقی و افزایش ائوزینوفیلی در کلیه بوده است. گلومرولها از لحاظ ظاهری سالم بودند و تنها فضای بومن در اثر ایسکمی بزرگ شده بود (تصویر ۲). شواهدی از نکروز در بافت کلیه‌ها دیده نشد و مواردی از مرگ سلولی به صورت آپتوز مشاهده گردید (تصویر ۳). در ضمن در تمامی موارد آسیب محدود به ناحیه کورتکس بوده است. در گروه دریافت کننده آنتاگونیست اندوتلین، سلول‌های کلیوی از لحاظ مورفولوژی با گروه شاهد یکسان بودند و شواهدی از آسیب‌های ایسکمیک دیده نشد و استفاده از آنتاگونیست گیرنده ET_A ظاهراً قادر به پیشگیری از ایجاد ضایعات بوده است (تصویر ۴).

بحث و نتیجه‌گیری

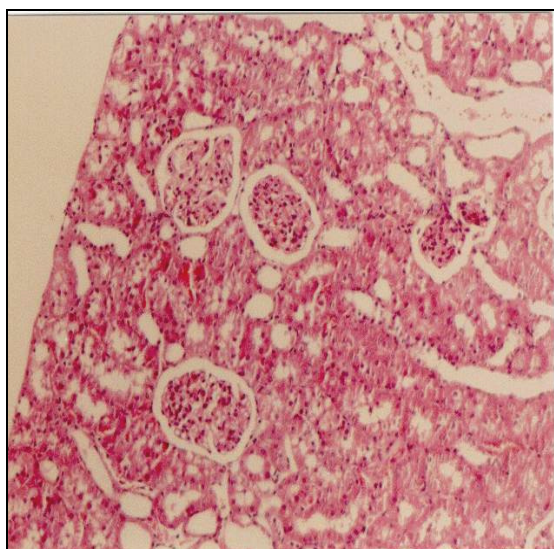
حمله‌های ایسکمی ممکن است در طی کاهش خون‌رسانی کلیه ایجاد شود، ولی دوره‌هایی از ایسکمی که به دنبال آن جریان خون مجدد برقرار می‌شود، موجب شروع آسیب کلیوی و نارسایی بعدی آن می‌گردند (۵). غلظت اندوتلین به خصوص ایزوفریم ET_1 در پلاسما و بافت کلیه به دنبال آسیب‌های ایسکمیک یا توکسیک افزایش یافته که به موازات کاهش جریان خون و پیشرفت اختلالات کلیوی بوده است. این تحقیق در نظر داشته تا نقش پاتوفیزیولوژیک اندوتلین و اثرات آنتاگونیست اختصاصی ET_A ، UK-350, 926 را بر آسیب‌های کلیوی در ساعات اولیه پس از برقراری جریان خون به دنبال ایسکمی بررسی نماید.



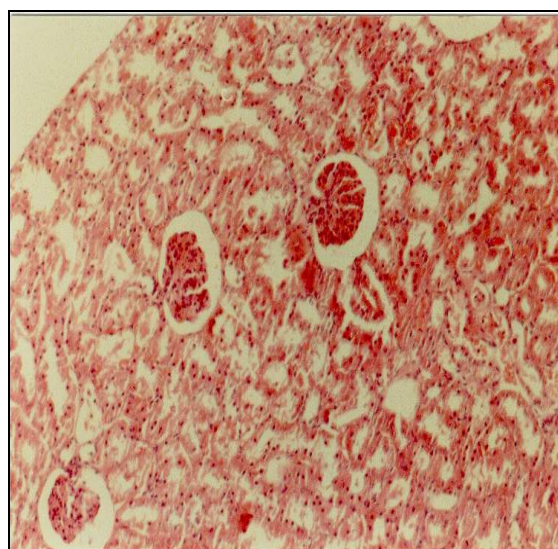
تصویر ۳: فتومیکروگراف کلیه در گروه نارسایی حاد کلیوی ایسکمیک (رنگ آمیزی اتوزین - همتوکسیلین، بزرگنمایی ۲۰۰)



تصویر ۱: فتومیکروگراف کلیه در گروه شاهد (رنگ آمیزی اتوزین - همتوکسیلین، بزرگنمایی ۱۰۰)



تصویر ۴: فتومیکروگراف کلیه در گروه نارسایی حاد کلیوی ایسکمیک همراه با مصرف آنتاگونیست ET_A (رنگ آمیزی اتوزین - همتوکسیلین، بزرگنمایی ۱۰۰)



تصویر ۲: فتومیکروگراف کلیه در گروه نارسایی حاد کلیوی ایسکمیک (رنگ آمیزی اتوزین - همتوکسیلین، بزرگنمایی ۱۰۰)

بررسی هیستولوژیک کلیه در گروه نارسایی حاد کلیوی شواهدی از نکروز را نشان نداد، ولی در تمام کلیه‌های مورد بررسی در این گروه از بین رفتن یک پارچگی لبه‌های برسی در توبول پروگزیمال کاملاً مشهود بود. در ضمن قالب‌های پروتئینی در توبولها و احتقان عروقی و بزرگی کپسول بومن مشاهده گردید. این تغییرات مورفولوژیک به کورتکس محدود شده و آثاری از آسیب در ناحیه مدولا دیده نشد. این یافته‌ها بر خلاف اغلب تحقیقات دیگر می‌باشد که عمدتاً اشاره بر آسیب در ناحیه مدولا به خصوص لایه خارجی آن کرده‌اند. یافته‌های پاتولوژی در اکثر مدل‌های تجربی نارسایی حاد کلیوی ایسکمیک عمدتاً آسیب در ناحیه مدولای خارجی را که شامل؛ قطعه S3 توبول پروگزیمال و قسمت ضخیم شاخه بالا رونده هنله است ذکر نموده‌اند (۱۳ و ۱۴). همان طور که اشاره شد به دلیل شرایط هیپوکسیک بیشتر نسبت به کورتکس و نیاز متابولیک بالای سلول‌های این ناحیه، ضایعات در این قسمت‌ها بیشتر ایجاد می‌شوند. آسیب‌های ایجاد شده در بافت کلیه در این مطالعه در حد متوسط بوده و بر خلاف بسیاری از مطالعات تجربی نکروز دیده نشد و مرگ سلولی عمدتاً به صورت آپتوز مشاهده گردید. در این تحقیق شریان‌های کلیوی به مدت نیم ساعت مسدود شدند در حالی که اکثر مطالعات جریان خون کلیه‌ها به مدت ۶۰-۴۵ دقیقه قطع می‌گردید و بررسی‌ها حداقل ۲۴ ساعت پس از برقراری مجدد جریان خون انجام می‌شد (۹ و ۱۵). بنابراین می‌توان فرض نمود که دوره‌های

طولانی‌تری از اختلال در خون‌رسانی ناحیه مدولا و بررسی در زمانی طولانی‌تر از حمله ایسکمی اولیه امکان مشاهده آسیب‌های عروقی و توبولی جدی را در این ناحیه فراهم می‌سازد. ویلهم و همکاران^(۱) (۱۹۹۹) نشان دادند که ایسکمی بیان ژن ET₁ را در سرتاسر شبکه مویرگی دور توبولی در کورتکس کلیه افزایش می‌دهد. بر این اساس آنها پیشنهاد کردند که انقباض عروقی پیش‌رونده و کاهش جریان خون به طور متعاقب در این بسترهای عروقی موجب هیپوکسی در سلول‌های توبولی مجاور و در نتیجه اثرات شاخص ایسکمی کلیوی می‌گردد (۸).

در گروه دریافت کننده آنتاگونیست ET_A هیچ نشانه‌ای از آسیب‌های ایسکمیک مشاهده نشد و از لحاظ مورفولوژیک شبیه گروه شاهد بودند، بنابراین استفاده از آنتاگونیست گیرنده ET_A سی دقیقه قبل از مسدود کردن شریان‌ها و دو ساعت پس از برقراری مجدد جریان خون توانست کلیه‌ها را از آسیب ایسکمیک در طی دوره برقراری مجدد جریان خون محافظت نماید که این یافته می‌تواند نقش اندوتلین در آسیب‌های بافتی و همچنین اختلالات عملکردی کلیه به دنبال ایسکمی را تأیید نماید. اندوتلین می‌تواند به وسیله مکانیسم‌های مختلفی در نارسایی حاد کلیوی ایسکمیک و توکسیک نقش داشته باشد. یکی از مکانیسم‌های مطرح شده انقباض شدید عروقی است (۱۵ و ۵). هوانگ و همکاران^(۲) (۲۰۰۲)

1-Wilhelm et al
2-Huing et al

پیشنهاد می‌شود که بررسی‌های دیگری در رابطه با اثرات مفید این ترکیبات با مقادیر متفاوت و در درجات شدیدتر آسیب‌های کلیوی نیز انجام گردد.

تقدیر و تشکر

بدین وسیله از مدیریت و کارکنان محترم مرکز حیوانات آزمایشگاهی، مدیریت و پرسنل محترم آزمایشگاه آسیب‌شناسی بیمارستان نمازی وابسته به دانشگاه علوم پزشکی شیراز و سایر کسانی که در این تحقیق ما را یاری کردند قدردانی می‌شود.

نشان دادند که تزریق آنتاگونیست غیراختصاصی اندوتلین SB209670 و آنتاگونیست اختصاصی گیرنده ET_A UK-350,926 قبل و حین انسداد شرایین کلیوی و پس از برقراری مجدد جریان خون باعث بهبود فیلتراسیون گلوبولولی و بهبود بازجذب سدیم در طی ۸ روز پس از ایجاد ایسکمی گردید (۱۵). آسیب ایسکمیک به کلیه‌ها همچنین موجب آزاد شدن واسطه‌های التهابی می‌شود که از طریق برهم زدن تعادل بین تولید اندوتلین و نیتریک اکسید موجب فعال شدن مولکول‌های اتصال دهنده بر روی گلبول‌های سفید و اتصال آنها به سلول‌های آندوتلیال می‌گردد (۱۶). احتقان عروقی که در گروه ایسکمی و پرفوزیون مجدد و نه در گروه دریافت کننده UK-350,926 مشاهده گردید، دلالت بر این دارد که اثرات محافظت کننده مهار گیرنده ET_A می‌تواند ناشی از رفع انقباض عروقی و بهبود احتقان عروقی باشد که به همراه یکدیگر باعث بهبود جریان خون کلیه و اکسیژن‌رسانی بیشتر در زمان برقراری مجدد جریان خون می‌شود.

در کل نتایج این تحقیق نشان داد که اندوتلین احتمالاً به واسطه گیرنده‌های ET_A در آسیب‌های بافتی در حد متوسط در ساعات اولیه پس از القاء نارسایی حاد کلیوی نقش دارد و استفاده از آنتاگونیست این گیرنده می‌تواند موجب کاهش شدت این آسیب‌ها گردد. با توجه به اثرات مفید آنتاگونیست‌های ET_A در این تحقیق بر آسیب‌های بافتی در مراحل اولیه نارسایی حاد کلیوی،

Effect of an Endothelin A Receptor Antagonist on Tissue Damages in Ischemia/Reperfusion Induced Acute Renal Failure in Anesthetised Rats

Barmaki B^{*},
Shid moosavi SM^{**},
Geramizadeh B^{***}

^{*}MSc in Physiology, Department of Physiology, Faculty of Medicine, Zabol University of Medical Sciences, Zabol, Iran

^{**}Assistant Professor of Physiology, Department of Physiology, Faculty of Medicine, Shiraz University of Medical Sciences, Shiraz, Iran

^{***}Assistant Professor of Patology, Department of Patology, Namazi Hospital, Shiraz University of Medical Sciences, Shiraz, Iran

KEYWORDS:

Acute renal failure,
Ischemia/Reperfusion,
Endothelin,
ET_A receptor

Received: 7/3/1385

Accepted: 4/5/1385

Corresponding Author: Barmaki B
E-mail: B_Barmaki@yahoo.com

ABSTRACT:

Introduction & Objective: Previous studies have shown increased ET concentrations in plasma and renal tissues in ischemic or toxic acute renal failure (ARF). These increments were parallel to a reduction of renal blood flow and progression of renal dysfunction. The present study was undertaken to investigate the potential beneficial effect of the novel selective ET_A antagonist (UK-350,926), on tissue damages occurring during the early phase of ischemia-reperfusion induced ARF.

Materials & Methods: In pentobarbital (60 mg/kg, I.P) anaesthetized male Charles River rats' (290-340 g) abdomens were opened via a mid abdominal incision. The urinary bladder was cannulated and renal arteries and veins of both kidneys were carefully cleared. After 2h rest, a 0.5 h clearance period was taken for basal levels, followed by two 30 min periods, and then a 4h experimental clearance period was considered. Finally, both kidneys were removed and fixed in paraffin for histological studies. The rats were divided into three groups (n=6): 1) Sham Group, 2) Ischemia/reperfusion Group (I/R), in which 30 min after the end of control clearance period, renal ischemia was induced by bilateral renal artery clamp for 30min, and 3) drug treated Group (I/R+D) in which UK-350,926 (50 µg/kg.min) was infused I.V. for 30 min before and 2h after renal clamping.

Results: Histological examinations of the kidneys showed mild degree of tissue damage in cortex of I/R group. There was marked apoptosis and disappearance of brush border in proximal tubular cells in this group that was not observed in I/R+D and sham group.

Conclusion: These findings show that administration of the ET_A antagonist, UK-350,926, improved the renal tissue damages that were parallel to improved reabsorptive function of the kidney.

REFERENCES:

- 1.Brady HR, Singer GG. Acute renal failure. *Lancet* 1995, 346:1533-40.
- 2.Andreoli SP. Acute renal failure. *Curr Opin Pediatr* 2002; 14(2):183-8.
- 3.Rasmussen HH, Lbels LS. Acute renal failure: Multivariate analysis of causes and risk factors. *American Journal of Medicine* 1982; 73:211-8.
- 4.Brady HR, Brenner BM, Clarkson MR, Libertal W. Acute renal failure in: Brenner Bm(editor). *Brenner and Rector's the kidney*. 7th ed. Philadelphia: Saunders;2004; 1215-92.
- 5.Liberthal W. Biology of acute renal failure: therapeutic implications. *Kidney International* 1997; 52:1102-15.
- 6.Kon V, Badr KF. Biological actions and pathophysiological significance of endothelin in the kidney. *Kidney International* 1991; 40:1-12.
- 7.Schulz E, Ruschitzka F, Lueders S, Heyden Bluth R, Schrader J, Muller GA. Effects of endothelin on hemodynamic, prostaglandins, blood coagulation and renal function. *Kidney International* 1995; 47:795-801.
- 8.Wilhelm SM, Simonson MS, Robinson AV, Stowe NT, Schulak JA. Endothelin up regulation and localization following renal ischemia and reperfusion. *Kidney International* 1999; 55:1011-8.
- 9.Gellai M, Jugus M, Fletcher T, Dewolf R, Nambi P. Reversal of postischemic acute renal failure with a selective Endothelin A receptor antagonist in the rat. *The Journal of Clinical Investigations* 1994; 93: 900-6.
- 10.Levin ER. Endothelins. *The New England Journal of Medicine* 1995; 333(6): 356-63.
- 11.Oldroyd S, Slee S, Haylor J, Morcos SK, Wilson C. Role for Endothelin in the renal response to radio contrast media in the rat. *Clinical Sciences* 1994; 87:427- 34.
- 12.Chan L, Chittinandana A, Shapiro JI, Shanley PF, Schrier RW. Effect of an Endothelin antagonist on renal ischemia-reperfusion injury and the development of acute renal failure in the rat. *Am J Physiol* 1994; 266:135-8 .
- 13.Brezis M. Renal ischemia: A new perspective. *Kidney International* 1984; 26: 375-83.
- 14.Brezis M, Rosen S. Hypoxia of renal medulla: It's implication for diseases. *The New England Journal of Medicine* 1995; 32: 647-55.
- 15.Huang CL, Huang C, Hestin D, Dent PC, Barclay P, Collis M, et al. The effect of endothelin antagonists on renal ischaemia-reperfusion injury and the development of acute renal failure in the rat . *Nephrol Dial Transplant* 2002; 17: 1578-85.
- 16.Rabb H, Omera Y, Maderna P, Coleman P, Brady HR. Leukocyte cell adhesion molecules and ischemic acute renal failure. *Kidney International* 1997; 51:1463-8.