

# بررسی ساختاری و فراساختاری نورون‌های حرکتی شاخ قدامی نخاع به دنبال ترمیم عصب سیاتیک با سه تکنیک جراحی اپی‌نوریال سوچر، اتوگرافت و کانال هدایت عصب در موش صحرایی بالغ

## چکیده:

**مقدمه و هدف:** ضایعات اعصاب محیطی به عنوان یک مشکل کاملاً جدی در جراحی ترمیمی مطرح می‌باشد. هدف از این مطالعه بررسی ساختاری و فراساختاری نورون‌های حرکتی شاخ قدامی به دنبال ترمیم عصب سیاتیک به سه تکنیک جراحی اپی‌نوریال سوچر، اتوگرافت و کانال هدایت عصب در موش صحرایی بالغ بود.

**مواد و روش‌ها:** در این مطالعه تجربی - آزمایشگاهی که در سال ۱۳۸۲ تا ۱۳۸۴ در بخش آناتومی دانشگاه علوم پزشکی ایران انجام گرفت، از ۴۰ سر موش صحرایی نر بالغ نژاد ویستار به وزن ۲۵۰-۲۰۰ گرم که به طور تصادفی به پنج گروه هشت‌تایی؛ گروه لوله، اتوگرافت، اپی‌نوریال سوچر، آکسوتومی و شم تقسیم شدند، استفاده گردید. در گروه لوله عصب سیاتیک چپ به اندازه ۱۰ میلی‌متر قطع شد، سپس از لوله پلی‌وینیلیدن‌فلوراید به همراه ژل کلاژن به غلظت ۱/۲۸ میلی‌گرم در میلی‌لیتر و ۱۰۰ نانوگرم فاکتور رشد عصب به عنوان کانال راهنما برای ترمیم شکاف ایجاد شده استفاده شد. در گروه اتوگرافت قطعه بریده شده ۱۸۰ درجه چرخانده شد و به دو انتهای بریده عصب بخیه شد. در گروه اپی‌نوریال سوچر دو انتهای عصب قطع شده به یکدیگر بخیه شد. در گروه آکسوتومی دو انتهای عصب به وسیله نخ نایلون ۴ صفر بسته شد. در گروه شم هیچ گونه قطع و یا ترمیمی روی آن صورت نگرفت. بعد از دو ماه قطعات قدامی سگمان‌های کمری L4-L6 نخاع برداشته شد و آمادش بافتی برای برش‌های نیمه نازک و فوق نازک جهت مطالعه میکروسکوپ نوری و الکترونی انجام گردید. در همه گروه‌ها نخاع طرف مقابل (سمت راست) به عنوان گروه سالم (کنترل) در نظر گرفته شد. تغییرات ساختاری و فراساختاری در نمونه‌های مختلف جمع‌آوری گردید و مورد تجزیه و تحلیل قرار گرفت.

**یافته‌ها:** آتروفی و چروکیدگی سلول‌ها، نورون‌های واکوئلر و پیکنوز به بعد از دو ماه در گروه‌های جراحی مختلف دیده شد، ولی شدت آن در گروه آکسوتومی به مراتب بیشتر دیده شد و در گروه اپی‌نوریال سوچر کمتر از گروه‌های اتوگرافت و کانال راهنما بود. در گروه‌های شم و کنترل تغییرات نورونی مشاهده نگردید. افزایش دانسیته و تراکم هسته، پیدایش چین‌ها و دندان‌هایی در حاشیه هسته و خوشه‌ای شدن کروماتین به صورت مرکزی یا حاشیه‌ای در سلول‌های حرکتی شاخ قدامی نخاع در گروه‌های جراحی مشاهده گردید که از همه بیشتر در گروه آکسوتومی دیده شد.

**نتیجه‌گیری:** با توجه به یافته‌های این تحقیق هر گونه جراحت به عصب سیاتیک باعث تغییرات سلولی نورون‌های شاخ قدامی نخاع و نهایتاً مرگ سلولی می‌گردد. استفاده از لوله پلی‌وینیلیدن‌فلوراید به همراه ژل کلاژن و فاکتور رشد عصب تغییرات سلولی را در حد جراحی اتوگرافت کاهش می‌دهد.

**واژه‌های کلیدی:** آکسوتومی، اپی‌نوریال سوچر، اتوگرافت، کانال هدایت عصب، فاکتور رشد عصب، ترمیم عصب

\* دکتر امرالله روزبهی

\*\* دکتر ابوالفضل فقیهی

\*\*\* دکتر علیرضا عزیززاده دلشاد

\*\*\*\* دکتر محمد مهدی بهادری

\*\* دکتر تابنده شریعتی

\* دکترای آناتومی، استادیار دانشگاه علوم

پزشکی یاسوج، دانشکده پزشکی،

گروه علوم تشریحی

\*\* دکترای آناتومی، دانشیار دانشگاه علوم

پزشکی ایران، دانشکده پزشکی،

گروه علوم تشریحی

\*\*\* دکترای آناتومی، استادیار دانشگاه علوم

پزشکی شاهد، دانشکده پزشکی،

گروه علوم تشریحی

\*\*\*\* دکترای آناتومی، استادیار دانشگاه علوم

پزشکی گیلان، دانشکده پزشکی،

گروه علوم تشریحی

تاریخ وصول: ۱۳۸۵/۱۰/۱۷

تاریخ پذیرش: ۱۳۸۵/۱۲/۲۰

مؤلف مسئول: دکتر امرالله روزبهی

پست الکترونیک: aroozbehi@yahoo.com

## مقدمه

امروزه روش رضایت‌بخشی برای رژنراسیون اعصاب محیطی برای رسیدن به شرایط و فعالیت‌های در حد طبیعی وجود ندارد (۱). عوامل زیادی در این ترمیم دخیل هستند که از جمله؛ نوع، محل و میزان ضایعه، نوع و زمان ترمیم، آناتومی دستجات عصبی، صحیح قرار گرفتن رشته‌های آسیب دیده، تکنیک جراحی و فاکتورهای مربوط به بیمار را می‌توان نام برد. گرافت عصبی بعد از برداشت از محل اولیه و دژنراسیون آکسون‌هایش، به عنوان یک راهنما عمل خواهد کرد. بنابراین گرافت، یک شبکه لوله‌ای آندونوریال در دسترس ایجاد می‌کند که به وسیله آکسون‌های رژنره شده از قطعه ابتدایی مورد استفاده قرار می‌گیرد. گرافت اعصاب با قطر داخلی کوچک، همچنین سلول‌های شوان زنده‌ای فراهم می‌کند. به همین دلیل، اعصاب پوستی با قطر داخلی غالباً به عنوان گرافت استفاده می‌شود (۲).

مطالعات نشان می‌دهد که بعد از قطع عصب، ارگان‌های حسی نسبت به عضلات، به آتروفی مقاوم‌تر هستند (۳).

در روش‌های اخیر جراحی برای ترمیم اعصاب محیطی از اتولوگ‌های عصبی در گرافت استفاده می‌شود. در دو دهه گذشته اتولوگ‌ها و کانال‌های راهنمای عصبی<sup>(۱)</sup> متنوعی مورد آزمایش قرار گرفته‌اند، لذا شاهد پیشرفت‌های زیادی در زمینه مواد جایگزین برای گرافت عصبی هستیم (۴).

مواد جایگزین اتوگرافت عصبی مجاری طبیعی یا مصنوعی هستند که به عنوان پلی برای ترمیم شکاف بین دو انتهای بریده عصب به کار می‌روند و کمک شایانی به جوانه زدن و هدایت جوانه‌های عصبی

می‌نماید و همچنین محیط مناسبی برای انتشار فاکتورهای رشد عصبی ایجاد می‌نماید. این مواد از آکسون‌ها در مقابل نفوذ بافت اسکار محافظت می‌کنند (۵ و ۶).

در این زمینه مواد شیمیایی متنوعی به عنوان مدل آزمایشی برای ترمیم ضایعات اعصاب محیطی به کار گرفته شده‌اند. از عضلات و وریدها به عنوان اتولوگ اعصاب محیطی (۷)، لوله‌های کلاژن و راهنمای مصنوعی دارای پوشش لامینین یا فیبرونکتین (۸)، مواد مصنوعی غیرقابل جذب (سیلیکون)، مواد مصنوعی قابل جذب (پلی‌اورتان) و مواد با فعالیت الکتریکی (پیزوالکتریک) استفاده شده است (۹).

مطالعات قبل نشان داده‌اند که شارژ الکتریکی و میدان‌های الکترومغناطیس در تکثیر و تمایز انواع سلول‌های مختلف مؤثر می‌باشد (۱۰). در مطالعه دیگر نشان داده شده است که جوانه‌های عصبی بر روی مواد قطبی زیست پایدار از قبیل؛ پلی‌وینیلیدن فلوراید<sup>(۲)</sup> و پلی‌تترافلورواتیلن<sup>(۳)</sup> رشد بیشتری دارند (۱۱).

پلی‌وینیلیدن فلوراید یک فلوروپلیمر سمی کریستالین است که کشش، سبب تغییر در زنجیره پلیمری آن شده و این امر موجب تولید شارژ سطحی می‌شود (۱۲)، به این گونه مواد پیزوالکتریک می‌گویند که نقش مهمی در تمایز و تحریک انواع سلول‌ها از جمله سلول شوان و رشد آکسون دارد (۱۳). پلی‌وینیلیدن فلوراید به راحتی قابل استفاده و استریل شدن است و تا حدودی انعطاف پذیر است. قابلیت نگهداری شکل خود را در طول رژنراسیون دارد و در مقابل کلاپس (انسداد کانال) در هنگام جاگذاری مقاوم

1-Nerve Guidance Channels  
2-Polyvinylidene fluoride  
3-Polytetrafluoro Ethylene

خلفی خارجی ران، عصب سیاتیک چپ در فاصله بین حفره پوپلیتئال و خار ایسکیال به اندازه ۱۰ میلی‌متر قطع شد. در گروه اول از لوله پلی وینیلیدن فلوراید محصول شرکت هاوارد آپاراتوس<sup>(۱)</sup> استریل شده، با قطر داخلی ۱/۶ میلی‌متر و طول ۱۴ میلی‌متر (به عنوان کانال راهنما) برای ترمیم شکاف ایجاد شده استفاده شد. دو انتهای بریده عصب به صورت تلسکوپی داخل لوله قرار داده شد و با نخ نایلون ۱۰ صفر (اتیکون) به دیواره لوله بخیه زده شد. به منظور تسهیل در بخیه زده شده، سوراخ کوچکی به اندازه ۲۰۰ میکرومتر در یک میلی‌متری هر انتهای لوله تعبیه شد. در داخل لوله ژل کلاژن که حاوی کلاژن I و III محصول شرکت روک<sup>(۲)</sup> به غلظت ۱/۲۸ میلی‌گرم در میلی‌لیتر رقیق شده در محلول بافر فسفات سالین ۰/۱ مولار به همراه ۱۰۰ نانوگرم فاکتور رشد عصب محصول شرکت روک محلول در بافر فسفات سالین ۰/۱ مولار به وسیله یک سرنگ ۵۰ میکرولیتری قبل از محکم نمودن سوچر اپی‌نوریال به داخل لوله پلی‌وینیلیدن فلوراید تزریق شد. محلول کلاژن در دمای ۳۷ درجه سانتی‌گراد بدن حیوان به ژل تبدیل می‌شود.

در گروه دوم (اتوگرافت) عصب سیاتیک به اندازه ۱۰ میلی‌متر قطع شده و قطعه بریده شده ۱۸۰ درجه چرخانده شد و به صورت اتوگرافت به دو انتهای بریده عصب سوچر شد. در گروه سوم (اپی‌نوریال سوچر) عصب سیاتیک چپ قطع گردید، سپس دو انتهای عصب قطع شده به یکدیگر سوچر شد. در گروه چهارم (آکسوتومی) عصب سیاتیک چپ قطع شد و دو انتهای عصب به وسیله نخ نایلون ۴

است. غیرسمی، بدون آنتی‌ژن و غیر سرطان‌زا است، همچنین رشد آکسون را تحریک نموده و استحکام کافی برای نگهداری بخیه را دارد(۹).

لذا هدف از این مطالعه بررسی ساختاری و فراساختاری نورون‌های حرکتی شاخ قدامی به دنبال ترمیم عصب سیاتیک به سه تکنیک جراحی اپی‌نوریال سوچر، اتوگرافت و کانال هدایت عصب در موش صحرایی بالغ است.

### مواد و روش‌ها

این مطالعه تجربی - آزمایشگاهی در سال ۱۳۸۲ تا ۱۳۸۴ در بخش آناتومی و مرکز تحقیقات سلولی مولکولی دانشگاه علوم پزشکی ایران انجام گردیده است. در این مطالعه ۴۰ سر موش صحرایی نر بالغ نژاد ویستار به وزن ۲۵۰ - ۲۰۰ گرم که از انستیتو پاستور ایران خریداری شده بودند، به طور تصادفی به پنج گروه هشت‌تایی؛ گروه لوله، اتوگرافت، اپی‌نوریال سوچر، آکسوتومی و شم تقسیم شدند. موش‌ها مدت دو هفته قبل از عمل جراحی برای سازگاری با محیط و کاهش استرس در حیوان خانه دانشگاه علوم پزشکی ایران نگهداری شدند و در طی تحقیق به آب و خوراک دسترسی آزاد داشتند و هر روز قفس آنها تمیز می‌گردید. هر گونه عمل جراحی تحت بیهوشی کامل حیوانات انجام گردید.

موش‌ها به وسیله ماده بیهوشی کتامین (۱۰۰ میلی‌گرم به ازای هر کیلوگرم وزن بدن) و گزیزلازین (۱۰ میلی‌گرم به ازای هر کیلوگرم وزن بدن) به صورت داخل صفاقی بیهوش شدند. در صورت نیاز، دوز بیهوشی در حین عمل جراحی تکرار شد. پس از تراشیدن موی پای چپ حیوان و برش پوست ناحیه

1-Havard Apparatus

2-Roche

صفر بسته شد تا از عدم رژنراسيون اطمينان حاصل گردد. در گروه پنجم (ششم) به عصب سياتيك چپ دسترسي پيدا کرده، ولي هيچ گونه قطع و يا ترميمي روی آن صورت نگرفت. در همه گروهها نخاع طرف مقابل (سمت راست) به عنوان گروه سالم (کنترل) در نظر گرفته شد.

در پايان بخشهاي بريده عضله با نخ کروميك ۵ صفر (سوپا) و پوست حيوان با نخ نايون ۵ صفر (سوپا) بخيه زده شد. تمام مراحل فوق در زير ميكروسكوپ جراحی با بزرگنمايي ۲۰ و تحت شرايط استريل انجام شد. تا به هوش آمدن كامل حيوان بعد از جراحی در قفس هوای گرم قرار داده و سپس در وضعيت عادي نگهداري شدند. آب، غذا، دما و رطوبت برای همه يكسان بود. حيوانات در سيكل ۱۲ ساعت روشنايي و ۱۲ ساعت تاريكي كنترل شده نگهداري شدند. به منظور استريل نمودن لوله پلی وینيليدن فلورايد، آن را در متانول ۱۰۰ درصد و بعد از خشك كردن به مدت يك ساعت در اتانول ۷۰ درصد گذاشته شد و قبل از استفاده با بافر فسفات سالين ۰/۱ مولار شستشو داده شد.

برای انجام قطبي نمودن لوله پلی وینيليدن فلورايد (كانال راهنمای عصب) ابتدا ميله فلزی به قطر ۱/۶ ميلي متر را كه به عنوان الكترود داخلي محسوب می شود و به زمين اتصال دارد، داخل مجرا و الكترود خارجي كه با سطح خارجي لوله تماس دارد، به قطب مثبت منبع توليد كننده ولتاژ مرتبط شد. سپس ولتاژ به تدريج در مدت ۱۲ ساعت تا ۲۱ كيلولت بالا برده شد و به مدت ۱۲ ساعت در اين حالت نگهداري شد(۱۳).

برای مطالعه ميكروسكوپ الكتروني بعد از گذشت ۸ هفته موشها بيهوش و سپس با تزريق گلو تار آلديئيد ۴ درصد (محصول شركت مرك<sup>(۱)</sup>) و پارافرمالديئيد ۲/۵ درصد محلول در بافر فسفات ۰/۱ مولار با  $PH=7/4$  به روش پرفيوژن از طريق قلب ثابت شدند. سپس به روش لامينكتومي سگمانهاي چهارم تا ششم نخاع كمری برداشته شد و بخشهاي خاكستري قدامي سمت چپ در قطعات به ابعاد ۲ ميلي متر جدا و در محلول گلو تار آلديئيد ۲/۵ درصد به مدت ۲ ساعت در يخچال ۴ درجه سانتی گراد قرار داده شدند. بعد از شستشو، نمونهها به محلول فيكساتيو تتراكسيد اسميوم ۱ درصد (محصول شركت مرك) منتقل گرديدند و به مدت ۲ ساعت در درجه حرارت اتاق نگهداري شدند. پس از شستشو، به وسيله غلظت تدريجي استن، آبگيري شده و در رزين آرالسديت<sup>(۲)</sup> قالبگيري شدند. در ادامه با اولتراميكروتوم<sup>(۳)</sup> برشهاي نيمه نازك به ضخامت ۵۰۰ نانومتر و نازك به ضخامت ۷۰ نانومتر تهيه گرديد. برشهاي نيمه نازك با استفاده از رنگ تولوئيدین بلو رنگ آمیزی و برشهاي نازك به وسيله اورانيل استات و سيترات سرب رنگ آمیزی شدند. در نهايت برشهاي نيمه نازك با ميكروسكوپ نوری و برشهاي نازك با ميكروسكوپ الكتروني ترنسميزش<sup>(۴)</sup> مورد مطالعه فراساختماني قرار گرفتند.

1-Merk  
2-TAAB Aralite, 502/12  
3-Leica, Ultracut  
4-Transmission Electron Microscope, Leo 906

دندان‌هایی در حاشیه هسته و خوشه‌ای شدن<sup>(۳)</sup> کروماتین به صورت مرکزی یا حاشیه‌ای؛ قطعاتی از هسته به شکل جوانه‌هایی از بقیه هسته جدا شد<sup>(۴)</sup> و همراه با مقداری سیتوپلاسم، اجسام آپوپتوتیک را تشکیل دادند (تصاویر ۶ - ۳).

افزایش دانسیته و تراکم سیتوپلاسم؛ در سلول‌های در حال مرگ سیتوپلاسم نیز همانند هسته تراکم و دنس شده و در نهایت هر دو دانسیته مشابه و غیرقابل تفکیکی نشان دادند.

دیلاتاسیون ارگانل‌ها و تشکیل واکوئل‌های

داخل سیتوپلاسمی؛ در حین مرگ سلول ارگانل‌های داخل سیتوپلاسمی و دستگاه گلژی متسع و دیلاته شده نهایتاً واکوئل‌هایی در داخل سیتوپلاسم تشکیل شده که با دانسیته افزایش یافته سلول کنتراست شدید و مشخصی ایجاد کرده‌اند (تصویر ۷).

تغییرات دژنراتیو میتوکندری‌ها؛ در سلول‌های در حال مرگ، تغییرات دژنراتیو میتوکندری‌ها دو الگوی کاملاً متفاوت را نشان داد. در تعدادی از آنها دانسیته میتوکندری‌ها افزایش یافته و اندازه آنها کوچک شده، در حالی که تعدادی دیگر از میتوکندری‌ها بزرگ شده، کریستال‌های آنها از بین رفته<sup>(۵)</sup> و واکوئل‌هایی در داخل میتوکندری مشاهده گردید (تصویر ۸).

تغییرات فراساختمانی فوق در گروه شم دیده نشد، ولی در همه گروه‌های جراحی مشاهده شد که در گروه آکسوتومی بسیار بیشتر از سایر گروه‌ها بود (جدول ۱).

در مطالعه برش‌های فراناژک، برای هر گروه چهار گردید میکروسکوپ الکترونی از چند ناحیه ماده خاکستری قدامی چپ، سگمان‌های مورد نظر نخاع کمری تهیه گردید و به طور متوسط ۲۵ نورون از نظر مورفولوژی هسته، میتوکندری، شبکه آندوپلاسمی و غشا سلولی مورد مطالعه قرار گرفتند. در صورت مشاهده تغییرات مورفولوژیکی در ساختمان‌های فوق تا ۱۰ درصد «+»، بین ۱۰ تا ۲۰ درصد «++» و بالاخره بیش از ۲۰ درصد «+++» ثبت گردید (۱۴).

#### یافته‌ها

یافته‌های برش‌های نیمه نازک<sup>(۱)</sup> به قرار زیر است؛ بعد از دو ماه در گروه‌های شم و سالم نورون پیکنوزهای مشاهده نگردید، در گروه‌های کانال راهنما، اتوگرافت و اپی‌نوریال سوچر نورون‌های پیکنوز به میزان کمی دیده شد، ولی در گروه آکسوتومی پیکنوزیس بیشتری مشاهده گردید (تصویر ۱).

سلول‌های واکوئلر و آتروفی و چروکیدگی سلول بعد از دو ماه در گروه‌های جراحی مختلف دیده شد، ولی شدت آن در گروه آکسوتومی به مراتب بیشتر دیده شد و در گروه اپی‌نوریال سوچر کمتر از گروه‌های اتوگرافت و کانال راهنما بود (تصویر ۲).

یافته‌های میکروسکوپ الکترونی ترنس‌میشن (برش‌های فوق نازک<sup>(۲)</sup>) به قرار زیر است؛ تغییرات فراساختمانی در سلول‌های حرکتی شاخ قدامی نخاع در گروه‌های مختلف دیده شد که از همه بیشتر در گروه آکسوتومی دیده شد. خصوصیات کلی این تغییرات به شرح زیر می‌باشد؛ افزایش دانسیته و تراکم هسته؛ پیدایش چین‌ها و

1-Semithin Sections  
2-Ultrathin Sections  
3-Clumping  
4-Budding  
5-Cristolysis

جدول ۱: ويژگي‌هاي فراساختماني نورون‌هاي حرکتی شاخ قدامی نخاع L4-6 در گروه‌هاي مختلف

تغييرات سلولي گروه	تراکم کروماتين مرکزی	تراکم کروماتين حاشيه‌اي	چين خوردگی غشاي هسته	تخریب ميتوکندريها و شبکه آندوپلاسمی	واکوئولاسيون سيتوپلاسم
شم	-	-	-	-	-
آکسوتومی	+++	+++	+++	++	++
اپی‌نوریل سوچر	+	+	+	-	-
اتوگرافت	++	++	+	+	+
کانال راهنما	++	++	++	+	+

### بحث و نتیجه گیری

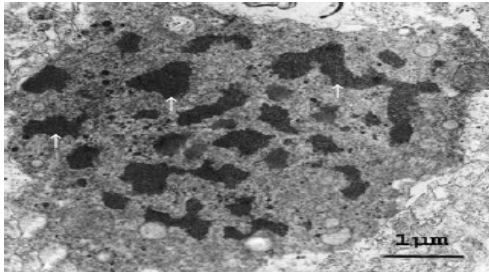
در جراحی اعصاب محیطی سوچور اپی نوریل و پیوند عصب دو تکنیک روتین هستند، اما با توجه به نوع ضایعه و فاصله بین دو انتهای عصب و کمبود عصب دهنده هر دو تکنیک محدودیت زیادی دارند. تحقیقات زیادی جهت یافتن جانشین مناسب برای پل ارتباطی بین دو انتهای عصب قطع شده انجام شده است. مطالعه حاضر به منظور استفاده از کانال راهنمای عصب، از لوله پلی‌وینیلیدین فلوراید به همراه فاکتور رشد عصب و ژل کلاژن و مقایسه آن با سایر تکنیک‌های رایج در ترمیم اعصاب محیطی صورت گرفت.

کانال‌ها به عنوان جانشین پیوند اتوگرافت استفاده می‌شوند. فقدان یک روش استاندارد و شناخت ناکافی از اصول مکانیسم‌های ترمیم عصب از جمله دلایل کوتاهی در تحقیقات کانال‌های راهنمای عصب می‌باشد. اندازه شکاف ایجاد شده در عصب محیطی، خواص فیزیکی و شیمیایی کانال‌های راهنمای عصب به کار برده شده، ويژگي‌هاي قالب داخل لوله، ترکیب فاکتورهای رشد عصب که به داخل لوله اضافه می‌شوند و یا تحت فشار قرار دادن عصب (بدون

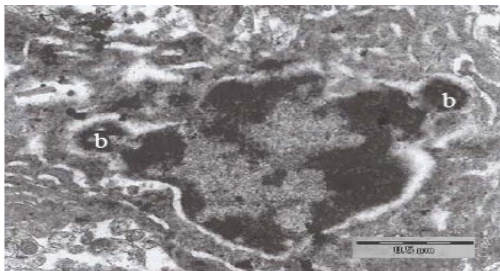
ایجاد شکاف در آن) بر میزان ترمیم تأثیر دارد (۲). هادسون و همکاران<sup>(۱)</sup> (۱۹۹۹) شش ويژگي مهم را برای کانال‌های راهنمای عصب بیان کردند، قابل تجزیه بودن و داشتن دیواره منفذدار، قابلیت عبور فاکتورهای زیستی، داشتن ترکیبی از سلول‌های پشتیبان، ماتریکسی در داخل لوله جهت حمایت مهاجرت سلولی، کانال‌هایی در داخل مجرا شبیه فاسیکل‌های عصبی و فعالیت الکتریکی (۱۵).

در این مطالعه از آکسوتومی به عنوان کنترل مثبت برای ایجاد مرگ سلولی استفاده شد، از اپی‌نوریل سوچر که در آن اتصال دو قطعه پروگزیمال و دیستال صورت می‌گیرد، به عنوان روش کلاسیک ترمیم عصب استفاده شد از اتوگرافت که در آن از یک قطعه عصب برای ترمیم شکاف عصبی کاربرد دارد به عنوان روش طلایی ترمیم استفاده شد. و از لوله پلی‌وینیلیدین فلوراید به همراه ژل کلاژن و فاکتور رشد عصب به عنوان گروه آزمایشی اصلی استفاده گردید.

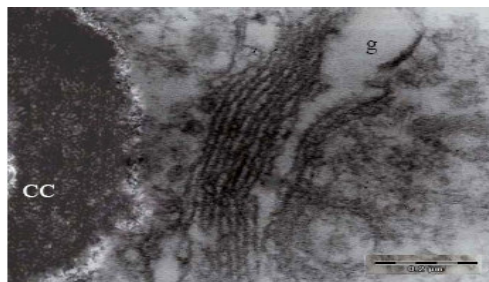
1-Hudson et al



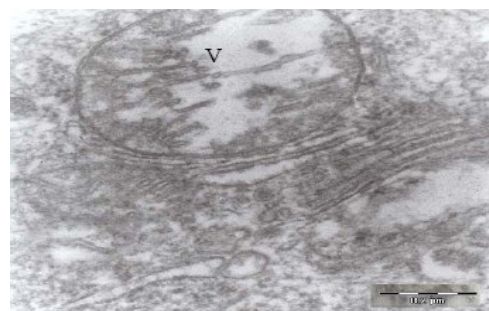
تصویر ۵: هسته یک نورون در مراحل پیشرفته مرگ سلولی. تراکم کروماتین به شکل قطعات پراکنده (۱) در داخل سیتوپلاسم سلول در گروه اپی نورئال سوچر دو ماه بعد از جراحی (بزرگنمایی ۱۰۰۰۰)



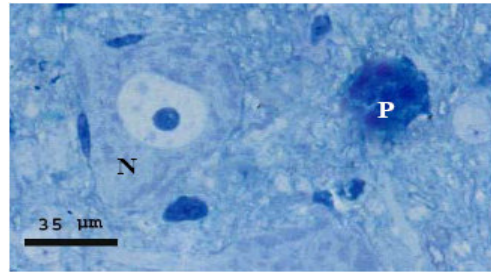
تصویر ۶: هسته یک نورون در مراحل پیشرفته مرگ سلولی. گروه کانال هدایت عصب دو ماه بعد از جراحی. در طرفین پدیده جوانه زدن (b) سلول در حال مرگ دیده می‌شود (بزرگنمایی ۲۰۴۰۰)



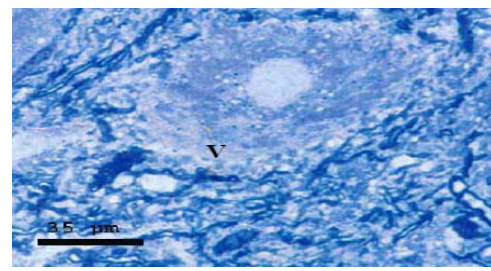
تصویر ۷: گروه آکسونومی، دستگاه گلژی (g) کشاد و به شکل یک واکنش بزرگ شده، هسته سلول نیز متراکم (CC) شده است (بزرگنمایی ۴۵۰۰۰)



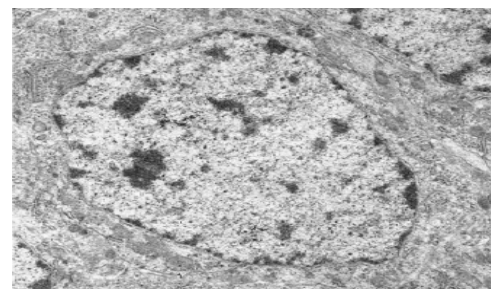
تصویر ۸: در این الکترومیکروگراف میتوکندریها و اکونله (V) و میزان زیادی از کریستاهای آنها از بین رفته است که نشان دهنده دژنراسیون پیشرفته می‌باشد. گروه آکسونومی دو ماه پس از جراحی (بزرگنمایی ۴۵۰۰۰)




تصویر ۱: مقطع نیمه نازک یک نورون حرکتی سالم (N) و یک نورون پیکنوزه (P) در گروه اپی نورئال سوچر دو ماه بعد از ترمیم (رنگ آمیزی تولوئیدین بلو، بزرگنمایی ۴۰۰)



تصویر ۲: مقطع نیمه نازک بلویک نورون حرکتی واکونلر (V) در گروه آکسونومی دو ماه بعد از ترمیم (رنگ آمیزی تولوئیدین، بزرگنمایی ۴۰۰)



تصویر ۳: در این الکترومیکروگراف هسته روشن یک نورون سالم و میتوکندریهای اطراف آن را نشان می‌دهد (بزرگنمایی ۱۵۰۰۰)



تصویر ۴: هسته یک نورون در مراحل پیشرفته مرگ سلولی. تراکم کروماتین به شکل مرکزی (CCC) دو ماه بعد از آکسونومی (الکترو میکروگراف، بزرگنمایی ۲۰۴۰۰)

نتايج اين پژوهش نشان داد که بعد از آکسوتومي يا قطع عصب سياتیک، تغييرات وسيعی در نورون‌های حرکتی شاخ قدامی نخاع اتفاق می‌افتد که منجر به مرگ اين سلول‌ها می‌گردد. تغييراتی از قبيل؛ افزايش دانسيته سيتوپلاسم و کروماتين، چين خوردگی غشای هسته، جدا شدن قطعاتی از هسته، پيدا شدن واکوئل‌هایی در داخل سيتوپلاسم که ناشی از اتساع و ديلاتاسيون شبکه آندوپلاسمی و دستگاه گلژی می‌باشد و نهايتاً جدا شدن قطعاتی از سلول به شکل حبابچه ايجاد می‌گردد. آکسوتومي موجب محروميت نورون‌های حرکتی از فاکتورهای نوروتروفیک مشتق از بافت هدف می‌گردد. فاکتورهای نوروتروفیک با اتصال به گیرنده‌های خانواده تيروزين کيناز، یک سری پیام‌های ثانويه داخل سلولی را فعال می‌کند و باعث مهار فعاليت مولکول‌های پروآپوپتوتیک می‌گردد(۱۶). دهها سال است که محققان برای بررسی پدیده مرگ سلولی و مکانيزم‌ها و عوامل مؤثر در ايجاد و کنترل آن از مدل آکسوتومي استفاده می‌کنند (۱۴). عزيززاده دلشاد (۲۰۰۲) گزارش نمود که پس از آکسوتومي عصب سياتیک در موش صحرايي بالغ ۱۲/۱۱ در صد از نورون‌های حرکتی نخاع ۱۲ هفته پس از اکسوتومي از بين می‌روند(۱۷).

نتايج ديگر پژوهش نشان داد که به دنبال ترميم عصب سياتیک بعد از دو ماه، مرگ نورونی کاهش نشان داد و تغييرات فراساختماني به ميزان کمتری مشاهده گرديد. به نظر می‌رسد اتصال قطعات پروگزيمال و ديستال با تکنیک اپی‌نوريال سوچر

توانسته است تغييرات فراساختماني را که نهايتاً منجر به مرگ نورون‌ها می‌شود کاهش دهد. تصور می‌شود که قطعه ديستال نقش مهمی در تأمين فاکتورهای تروفیک به وسيله انتقال رتروگراد از انتهای عصب آسیب دیده دارد(۱۸). ما و همکاران<sup>(۱)</sup> (۲۰۰۳) نشان دادند که اتصال قطعه پروگزيمال و ديستال به روش ارتباط اپی‌نوريوم مرگ نورون‌های حسی را به نصف تقليل می‌دهد و از مرگ نورون‌های حرکتی تقريباً به طور کامل جلوگیری می‌نماید(۱۹).

ميزان تغييرات فراساختماني در گروه‌های اتوگرافت و کانال راهنمای عصب تقريباً مشابه همديگر و کمتر از گروه آکسوتومي، ولی بيشتر از گروه اپی‌نوريال سوچر می‌باشد. دلايل استفاده از کانال راهنمای عصب اين است که اگر چه جراحی اتوگرافت در حال حاضر به عنوان روش طلايي برای ترميم شکاف عصبي به کار می‌رود، ولی ترميم عملکردی کامل نادر است(۲۰) و از طرفی محدوديت در محل دهنده وجود دارد. لوله پلی‌وینيليدن فلورايد که در اين مطالعه از آن استفاده گرديد سه ويژگی از ويژگی‌هایی را که هادسون و همکاران (۱۹۹۹) مطرح کرده‌اند دارد. خاصيت الکتریکي، ماتريکس کلاژن و فاکتور رشد، هر چند که تا حالا هيچ هومولوگی که دارای اين شش ويژگی باشد ساخته نشده است(۱۵).

تنه عصب سياتیک در موش صحرايي بالغ ۱/۵ سانتی‌متر طول دارد و در مطالعات با شکاف بيش



عصب سیاتیک باعث تغییرات سلولی نورون‌های شاخ قدامی نخاع و نهایتاً مرگ سلولی می‌گردد.<sup>۱</sup> استفاده از لوله پلی‌وینیلیدین فلوراید به همراه ژل کلاژن و فاکتور رشد عصب تغییرات سلولی را در حد جراحی اتوگرافت کاهش می‌دهد، بنابراین پیشنهاد می‌شود که مطالعات ایمونوهیستوشیمی دیگری بر روی سایر پروتئین‌های مؤثر در دژنراسیون و رژنراسیون نورون‌ها صورت پذیرد. همچنین از حیواناتی که ژن‌های مؤثر در مرگ سلولی آنها از بین برده شده است استفاده گردد.

### تقدیر و تشکر

مجریان این طرح از معاونت پژوهشی دانشگاه علوم پزشکی ایران به خاطر تأمین هزینه‌ها و مرکز تحقیقات سلولی و مولکولی این دانشگاه به خاطر کمک در اجرای این طرح تشکر و قدردانی می‌نمایند.

از ۱ سانتی‌متر، امکان انجام میکروآناستوموز مشکل است (۲۰). در بسیاری از تحقیقات انجام شده اندازه شکاف عصبی کمتر از ۱ سانتی‌متر در نظر گرفته می‌شود که این امر روی نتایج حاصل از تحقیق بسیار مؤثر است. کانال‌هایی که غیرقابل نفوذ هستند مثل سیلیکون در شکاف‌های بزرگتر از ۱۰ میلی‌متر بدون محیطی ندارند (۲۱). فاین و همکاران<sup>(۱)</sup> (۱۹۹۱)، والنینی و همکاران<sup>(۲)</sup> (۱۹۸۹) گزارش کردند که رشد جوانه‌های عصبی روی مواد قطبی از قبیل: پلی‌وینیلیدین فلوراید و پلی‌تترافلورواتیلن بیشتر می‌شود و میدان‌های الکترومغناطیس به گسترش جوانه‌های عصبی و باعث افزایش رژنراسیون انتهای اعصاب قطع شده در بدن موجود زنده می‌گردد. ماتریکس سه بعدی داخل کانال و نیز وجود فاکتورهای رشد عصب (که به طور طبیعی از سلول‌های شوان ترشح می‌شوند) در رشد آکسون‌ها تأثیر مهمی دارند (۲۲). ماتریکس داخل مجرا همانند کلاژن، با ایجاد سطح اختصاصی برای اتصال آکسون در حال رشد، رژنراسیون آکسون را تسریع می‌نماید (۲۳). فاکتور رشد عصب به مقدار زیاد در سلول‌های شوان اعصاب آسیب دیده نزدیک به محل ضایعه دیده می‌شود و به طور مستقیم مکانیسم آنابولیک نورون را تنظیم می‌نماید و در طول شدن آکسون اهمیت دارد (۲۴).

در مجموع نتیجه‌گیری می‌شود که با توجه به یافته‌های این تحقیق هر گونه جراحی به

1-Fine et al  
2-Valentini et al

# Structural and Ultrastructural Study of Motor Neurons Following Sciatic Nerve Repair by Epineural Suture, Autograft and Nerve Guidance Channel in Adult Rat

## ABSTRACT:

**Roozbehi A\***,  
**Faghihi A\*\***,  
**Azizzadeh Delshad AR\*\*\***,  
**Bahadori MH\*\*\*\***,  
**Shariati T\*\*\*\*\***

Assistant Professor of Anatomy,  
Department of Anatomy, Faculty of  
Medicine, Yasuj University of Medical  
Sciences, Yasuj, Iran

Associate Professor of Anatomy,  
Department of Anatomy, Faculty of  
Medicine, Iran University of Medical  
Sciences, Tehran, Iran

Assistant Professor of Anatomy,  
Department of Anatomy, Faculty of  
Medicine, Shahed University of  
Medical Sciences, Tehran, Iran

Assistant Professor of Anatomy,  
Department of Anatomy, Faculty of  
Medicine, Gilun University of Medical  
Sciences, Gilun, Iran

## KEYWORDS:

**Axotomy,**  
**Epineural suture,**  
**Autograft,**  
**Nerve guidance channel (NGF),**  
**Nerve repair**

Received: 17/10/1385

Accepted: 20/12/1385

**Corresponding author: Roozbehi A**  
**Email: aroozbehi@yahoo.com**

**Introduction & Objective:** Much interest has been focused on the development of alternative instrument for bridging the nerve gaps. In the present study we used poled polyvinylidene fluoride (PVDF) tube filled with nerve growth factor (NGF) and collagen gel as a substitute for nerve autograft and compared the results with other current surgical techniques.

**Materials & Methods:** In this experimental study, 40 male Wistar rats each weighing 200-250 g were randomly divided in five groups; nerve guidance channel, autograft, epineural suture, axotomy and sham operation. In nerve guidance channel groups, a 10 mm piece of left sciatic nerve was transected and this gap was repaired by PVDF tube containing NGF 7s (100 ng) and collagen gel (1.28 mg/ml). In autograft group, the 10 mm piece was 180° rotated and sutured to two nerve ends. In epineural suture group, left sciatic nerve in the middle thigh was transected then sutured end to end. In axotomy group, left sciatic nerve was transected in the middle thigh and was not repaired. After two months, left ventral L4-6 segments of spinal cord was removed and semi-thin and ultra-thin preparation for light and electron microscope were done. Contralateral side of spinal cord segments was used as control in all groups.

**Results:** After two months we observed motor neuron atrophy and shrinkage, cytoplasmic vacuoles and piknotic neurons in different surgical groups, but it was more intense in axotomy group. These changes were less in epineural suture group than in autograft and nerve guidance channel groups. In sham and control groups no changes were observed. In addition, increased nuclear condensation, nuclear membrane folding, central and marginal chromatin clumping in spinal motor neuron were observed in surgical groups mainly in axotomy group.

**Conclusion:** According to the results, any type of injury to the sciatic nerve can cause cell changes and finally cell death in the spinal motor neurons. Using PVDF with NGF and collagen gel reduced cell changes at the level of autograft.

## REFERENCES:

1. He C, Chen Z, Chen Z. Enhancement of motor nerve regeneration by nerve. *Microsurgery* 1992; 306: 685-96.
2. Matsuyama T, Mackay M, Midha R. Peripheral nerve repair and grafting techniques: a review. *Neurol Med Chir (Tokyo)* 2000; 40(4):187-99.
3. Lundborg G. Nerve regeneration and repair. A review. *Acta Orthop Scand* 1987; 58: 145-169.
4. Bryan DJ, Holway AH, Wang KK, Silva AE, Trantolo DJ, Wise D, et al. Influence of glial growth factor and Schwann cells in a bioresorbable guidance channel on peripheral nerve regeneration. *Tissue Eng* 2000; 6: 129-38.
5. Stanec S, Stanec Z. Ulnar nerve reconstruction with an expanded polytetrafluoroethylene conduits. *Br J Plast Surg* 1998; 51: 637-9.
6. Stanec S, Stanec Z. Reconstruction of upper-extremity peripheral-nerve injuries with ePTFE conduits. *J Reconstr Microsurg* 1998; 14: 227-32.
7. Tang JB. Vein conduits with interposition of nerve tissue for peripheral nerve defects. *J Reconstr Microsurg* 1995; 11: 21-6.
8. Matsumoto K, Ohnishi K, Kiyotani T, Sekine T, Ueda H, Nakamura T, et al. Peripheral nerve regeneration across an 80-mm gap bridged by a polyglycolic acid (PGA)-collagen tube filled with laminin-coated collagen fibers: a histological and electrophysiological evaluation of regenerated nerves. *Brain Res* 2000; 868: 315-28.
9. Yannas IV, Iltis BJ. Selection of biomaterials for peripheral nerve regeneration using data from the nerve chamber model. *Biomaterials* 2004; 25 (9): 1593-600.
10. France JC, Norman TL, Santrock RD, McGrath B, Simon BJ. The efficacy of direct current stimulation for lumbar intertransverse process fusions in an animal model. *Spine* 2001; 26: 1002-5.
11. Valentini RF, Vargo TG, Gardella JA, Aebischer P. Electrically charged polymeric substrates enhance nerve fiber outgrowth in vitro. *Biomaterials* 1992; 12: 775-80.
12. Valentini RF, Vargo TG, Gardella JA, Aebischer P. Electrically charged polymeric substrates enhance nerve fiber out growth in vitro. *Biomaterials* 1992; 13(3): 183-90.
13. Aebischer P, Valentini RF, Dario P, Domenici C, Galletti RM. Piezoelectric guidance channels enhance regeneration in the mouse sciatic nerve after axotomy. *Brain Res* 1987; 436: 165-8.
14. Bahadori MH, Al-Tiraihi T, Rezazadeh-Valojerdi M. Sciatic nerve transection in neonatal rats induces apoptotic neuronal death in L5 dorsal root ganglion. *J Neurocytology* 2001; 30(2):125-30.
15. Hudson TW, Evans GRD, Schmidt CE. Engineering strategies for peripheral nerve repair. *Tissue Engineering* 1999; 26(4): 617-28.
16. Yuan J, Yanker BA. Apoptosis in the nervous system. *Nature* 2000; 407: 802-9.
17. Delshad A, Al-Tiraihi T. Ultrastructure of apoptotic oligodendrocytes in the spinal cord of adult rat with long-standing axotomized sciatic nerve. *Folia Neuropathol* 2001;39(3):125-8.
18. Schenker M, Kraftsik R, Glauser L, Kuntzer T, Bogousslavsky J, Barakat-Walter L. Thyroid hormone reduces the loss of axotomized sensory neurons in dorsal root ganglia after sciatic nerve transection in adult rat. *Experimental Neurology* 2003; 184(1): 225-36.
19. Ma J, Novikov LN, Kellerth JO, Wiberg M. Early nerve repair after injury to the postganglionic plexus: an experimental study of sensory and motor neuronal survival in adult rat. *Scand J Plast Reconstr Surg Hand Surg* 2003; 37: 1-9.
20. Pu L, Syed SA, Reid M, Patwa H, Goldstein JM, Formand DL, Thomson JG. Effect of nerve growth factor on nerve regeneration through a vein graft across a gap. *Plast Reconstr Surg* 1999; 104(5): 1379-85.
21. Schmidt CE, Leach JB. Neural tissue engineering: strategies for repair and regeneration. *Annu Rev Biomed Eng* 2003;5:293-347.
22. Fine EG, Valentini RF, Bellamkonda R, Aebischer P. Improved nerve regeneration through piezoelectric copolymer guidance channels. *Biomaterials* 1991; 12: 775-80.
23. Thanson PK. Ultrastructure and cellular biology of nerve regeneration. *J Reconstr Microsurg* 1998; 14(6): 423-37.
24. Lundborg G. Nerve regeneration and repair, a review. *Acta Orthop Scand* 1987; 58: 145-69.