

تاثیر گنادوتروپین جفتی انسانی بر اثرات تخریبی ناندرولون دکانات بر روی پارامترهای اسپرم موش صحرایی بالغ

علیرضا راه گذر^۱، هاتف قاسمی حمیدآبادی^۱، سعید شکری^۲، اردشیر معیری^۳، امیر اسماعیل نژاد مقدم^{۱*}

^۱ مرکز تحقیقات سلولی و مولکولی، دانشگاه علوم پزشکی مازندران، ساری، ایران، ^۲ گروه علوم تشریح و بیولوژی سلولی، دانشگاه علوم پزشکی زنجان، زنجان، ایران، ^۳ گروه آناتومی، دانشگاه علوم پزشکی ایلام، ایلام، ایران

تاریخ وصول: ۱۳۹۴/۲/۳۱ تاریخ پذیرش: ۱۳۹۴/۸/۱۰

چکیده:

زمینه و هدف: ناندروولون دکانات از مهم‌ترین داروهای آنابولیک آندروژنیک استروئید (AAS) است. از طرفی هورمون گنادوتروپین جفتی انسان (hCG) موجب تحریک ترشح تستوسترون و افزایش تولید آندروژن می‌گردد. بنابراین هدف از این مطالعه بررسی تغییرات ناشی از تاثیرات این هورمون بر اثرات تخریبی دارویی ASS در بافت‌ها و سلول‌های دستگاه تناسلی نر موش صحرایی بود.

روش بررسی: در این مطالعه تجربی، موش‌های صحرایی نر به پنج گروه ۲ تایی تقسیم شدند. گروه‌های تیمار شامل موش‌های صحرایی که به صورت هفتگی ۱۰ میلی‌گرم بر کیلوگرم ناندروولون (Nd) را به صورت داخل عضلانی به مدت ۸ هفته دریافت کردند و گروه هورمون (H) به مقدار ۵۰۰ واحد در هفته، هورمون hCG داخل عضلانی دریافت کردند و گروه ناندروولون - هورمون (Nd-H)، که ۱۰ میلی‌گرم بر کیلوگرم ناندروولون و ۵۰۰ واحد در هفته هورمون دریافت کردند. گروه ششم نیز ۱۰ میلی‌گرم بر کیلوگرم روغن بادام زمینی دریافت کردند و گروه کنترل بدون هیچ گونه مداخله در نظر گرفته شدند. پس از ۸ هفته پارامترهای اسپرم نظیر حرکت، تعداد و مورفولوژی اسپرم زیر میکروسکوپ نوری تعیین شدند. علاوه بر این قابلیت حیات اسپرم به وسیله رنگ‌آمیزی فوق حیاتی ائوزین - نکرزین انجام شد. بیضه، دم اپی دیدیم، پروستات و سمینال وزیکول نیز با ترازوی آزمایشگاهی وزن شدند. تجزیه و تحلیل آماری داده‌ها به روش آنالیز واریانس یک طرفه انجام شد.

یافته‌ها: درصد اسپرم دارای حرکت به رو جلو در گروه‌های تیمار H و Nd-H کمتر از گروه‌های کنترل و ششم بود. میزان اسپرم با شکل طبیعی در گروه‌های تیمار نسبت به گروه‌های کنترل و ششم کاهش یافته، اما اختلاف معنی‌داری پیدا نکرده است. همچنین نتایج مورفولوژی اسپرم حاکی از این است که بیشترین درصد اسپرم‌هایی با اشکال غیر طبیعی (Tailless) و (Coil) در گروه تیمار Nd مشاهده شد. علاوه بر این قابلیت حیات اسپرم در گروه تیمار ناندروولون به تنهایی نسبت به سایر گروه‌ها به طور قابل ملاحظه‌ای کاهش یافته بود. وزن بیضه تحت تأثیر داروی ناندروولون نسبت به گروه‌های کنترل و ششم کاهش معنی‌داری نشان داد.

نتیجه‌گیری: هورمون hCG بر اثرات ناخواسته و تخریبی ناندروولون بر روی پارامترهای اسپرم موش صحرایی بالغ تاثیر مثبتی می‌گذارد و سبب کاهش اثرات سوء ناندروولون می‌شود.

واژه‌های کلیدی: آنابولیک آندروژنیک استروئید، hCG، ناندروولون، پارامترهای اسپرم، قابلیت حیات

* نویسنده مسئول: امیر اسماعیل نژاد مقدم، ساری، دانشگاه علوم پزشکی مازندران، گروه علوم تشریح و بیولوژی سلولی

Email: mog1339@gmail.com

مقدمه

تمرین‌های طاقت‌فرسا، استرس و فشار مضاعفی که به ورزشکاران وارد می‌شود و همین‌طور رسیدن سریع‌تر و راحت‌تر به اوج قهرمانی سبب تحریک و وسوسه ورزشکاران به استفاده از داروهای دوپینگی می‌شود. عوامل متعددی جهت افزایش قدرت و توان جسمی ورزشکاران و قهرمانان وجود دارد و یکی از مهم‌ترین فاکتورها ترکیبات دارویی تحت عنوان داروهای آنابولیک-آندروژنیک استروئید^(۱) است. ورزشکاران از ترکیبات دارویی AAS به عنوان یکی از مهم‌ترین داروهای دوپینگی جهت رسیدن به توان جسمی بالاتر و بالطبع آن کاهش فشار و استرس در مسیر رسیدن به قهرمانی استفاده می‌کنند. این ترکیب‌ها موادی سنتتیک هستند که ساختمان شیمیایی آنها شبیه هورمون‌های جنسی مردانه (آندروژن‌ها) است و دارای عملکرد آندروژنیک (همانند هورمون‌های جنسی مردانه) و آنابولیک (سازنده و رشد دهنده عضلات اسکلتی) می‌باشند در نتیجه موجب افزایش توان جسمی و تقویت قدرت و همین‌طور سبب زیبایی و تناسب اندام می‌شود (۱-۵). یکی از این مهم‌ترین داروهای دوپینگی ناندرولون دکانات^(۲) از ترکیب‌های دارویی AAS می‌باشد که به وفور در بین ورزشکاران و بدنسازان مصرف می‌شود. ناندرولون یک ۱۹-نوراستروئید است و از تستوسترون مشتق می‌شود. دوزهای پایین (مقادیر درمانی) این ترکیب‌های دارویی در درمان آنمی، بلوغ دیررس پسر بچه‌ها، آتروفی و

ضعف عضلات شدید، سرطان پستان، نقص رشد، اختلالات خونی و پوکی استخوان کاربرد دارد، اما عوارض جانبی مانند بروز صفات جنسی مردانه از جمله در آوردن مو و تغییر صدا در زنان، فقدان قاعدگی، مهار اسپرماتوژنز و آتروفی و کوچک شدن بیضه‌ها، کاهش حرکت اسپرم، کاهش یا فقدان تعداد اسپرم و عقیمی‌های بدون برگشت را در پی دارد (۶-۱۱). از سوی دیگر دو الی پنج درصد اکسیژن از طریق احیا یک الکترون در میتوکندری سبب تولید رادیکال‌های آزاد یا گونه‌های اکسیژن واکنش‌گر^(۳) (ROS) می‌گردد. گونه‌های اکسیژن واکنش‌گر علاوه بر احیا یک الکترون اکسیژن در میتوکندری از طریق سایر سیستم‌ها نظیر؛ سیستم انتقال الکترون میکروزمال در طول متابولیسم دارو در سلول‌ها و بافت‌ها نیز تولید می‌شود (۱۲).^۱ این رادیکال‌ها واکنش‌های زنجیره‌ای را شروع می‌کنند که منجر به آسیب سلول‌ها می‌شوند. میزان بالای (ROS) ناشی از مصرف بالای دارو می‌توانند نفوذپذیری غشاء سلولی را از طریق پراکسیداسیون لیپیدها و اکسیداسیون گروه‌های سولفیدریل در غشاء سلولی تغییر دهند. از طرف دیگر با پروتئین‌ها و اسیدهای نوکلئیک نیز واکنش داده و منجر به آسیب جبران‌ناپذیر سلولی مانند آپوپتوز می‌گردد (۱۳). در

1-Anabolic Androgenic Steroids (AAS)
2-NandroloneDecanate (Nd)
3-Reactive Oxygen Species (ROS)

دارویی AAS (ناندرولون دکانات) در بافت‌ها و سلول‌های دستگاه تولیدمثل مردان پرداخته‌اند، هدف اصلی این طرح بررسی تغییرات ناشی از تأثیرات این هورمون بر اثرات تخریبی دارویی ASS بر پارامترهای اسپرم موش صحرایی بود.^۲

روش بررسی

در این مطالعه تجربی از ۱۵ عدد موش صحرایی نر بالغ از نژاد اسپراگودالی در محدوده وزنی 30 ± 15.0 گرم و محدوده سنی ۲ ماه استفاده گردید. حیوانات در مرکز تحقیقات و پرورش حیوانات آزمایشگاهی دانشگاه علوم پزشکی مازندران انتخاب و تحت شرایط استاندارد (۱۲ ساعت روشنایی و ۱۲ ساعت تاریکی) و درجه حرارت (23 ± 2) نگهداری شدند.

موش‌های صحرایی نر به صورت تصادفی در پنج گروه ۳ تایی تقسیم شدند و تزریق داروی ناندرولون و هورمون hCG بر روی موش‌های صحرایی به ترتیب زیر انجام گرفت: گروه اول حاوی گروه ناندرولون که به مقدار ۱۰ میلی‌گرم بر کیلوگرم به مدت ۸ هفته به صورت داخل صفاقی تزریق گردید. گروه دوم شامل گروه هورمون به مقدار ۵۰۰ واحد به مدت ۸ هفته به صورت داخل عضلانی، گروه سوم، گروه ناندرولون-هورمون که همانند با گروه ناندرولون به مقدار ۱۰ میلی‌گرم بر کیلوگرم و مشابه

همین ارتباط مطالعه راشد و همکاران نشان داد که تجویز ناندرولون سبب کاهش چشمگیر پارامترهای اسپرم مانند؛ تعداد، حرکت رو به جلو، ریخت‌شناسی می‌گردد همچنین میزان اسپرم‌هایی با DNA آسیب دیده نیز در گروه‌هایی تحت درمان با ناندرولون به طور قابل محسوسی افزایش یافته بود (۱۴).

از این رو مصرف داروهای آنابولیک استروئید موجب کاهش سطح هورمون تستوسترون می‌گردد. تزریق هورمون گنادوتروپین جفتی انسانی (hCG)^۱ و سایر آنتی‌استروژن‌ها برای کم کردن خواص استروئیدی ناندرولون دکانات نه تنها در بین ورزشکاران بلکه در افراد عادی نیز متداول گشته است (۱۴ و ۱۵). هورمون گنادوتروپین جفتی انسانی^۱ متعلق به خانواده هورمون‌های گلیکوپروتئینی است که از دو زیر واحد آلفا و بتا تشکیل شده است و در درمان و تشخیص کریپتورکیدیسم (نهان بیضه‌گی)، ناباروری ناشی از عملکرد نامناسب هیپوفیز در مردان و نیز نازایی در خانم‌ها به وسیله متخصصین طب تولید مثل تجویز می‌شود (۱۵). همچنین هورمون گنادوتروپین جفتی انسانی در جنس نر موجب تحریک ترشح تستوسترون به وسیله سلول‌های لایدیگ شده و در نتیجه بر پیدایش و بقاء صفات جنسی اولیه و ثانویه نر تأثیر می‌گذارد و موجب افزایش تولید آندروژن به وسیله بیضه‌ها می‌گردد (۱۵). از آنجا که محققان کمتر به بهبود تغییرات ناشی از تأثیر تجویز هم‌زمان هورمون گنادوتروپین جفتی انسانی و ترکیب‌های

²-Human Chorionic Gonadotropin (hCG)

با گروه هورمون با دوز تزریقی ۵۰۰ واحد به مدت ۸ هفته، دارو دریافت کردند. گروه ششم، که حلال دارو (روغن بادام زمینی) را به مقدار ۱۰ میلی‌گرم بر کیلوگرم به صورت داخل عضلانی دریافت کردند و در آخر گروهی تحت عنوان گروه کنترل بدون هیچ تزریقی به خاطر حذف اثر استرس ناشی از تزریق در نظر گرفته شد و حیوانات در این گروه فقط آب و غذا دریافت کردند. در نهایت پس از ۸ هفته، موش‌های صحرایی هر گروه را به ترتیب بیهوشی عمیق ترکیبی از کتامین (۴۵ میلی‌گرم بر کیلوگرم) و زایلین (۳۵ میلی‌گرم بر کیلوگرم) به صورت داخل صفاقی داده، بیضه‌ها را از بدن حیوان خارج کرده و در فرمالین ۱۰ درصد فیکس شدند. سپس اسپرم‌گیری صورت گرفته و پارامترهای اسپرم زیر میکروسکوپ نوری تعیین شدند. علاوه بر این وزن بیضه‌ها و بافت‌های ضمیمه تناسلی نر شامل دم‌پی دیدیم، غدد پروستات و سمینال وزیکول با ترازوی آزمایشگاهی مشخص گردیدند (۲۰-۱۶).

پس از بازکردن شکم جانور، دم‌پی دیدیم را جدا نموده و با تکه تکه کردن آن در محیط کشت Ham's F10 به مدت ۱۵ دقیقه داخل انکوباتور قرار داده شد، تا اسپرم‌ها از اپیدیدیم خارج شده و وارد محیط گردند. سپس به آرامی پیپتاژ نموده تا اسپرم‌ها به صورت یکنواخت و همگون در سرتاسر محلول پخش شوند.

برای بررسی حرکت اسپرم^(۱) یک قطره از محلول آماده شده فوق را بر روی لام شیشه‌ای قرار داده و

طبق روش سید و همکاران حرکت اسپرم‌ها مورد بررسی قرار گرفت.

جهت بررسی حرکت اسپرم، تعداد دویست اسپرم در ده میدان دید میکروسکوپ نوری بررسی و درصد اسپرم‌هایی با حرکت پیشرونده سریع، حرکت پیشرونده آهسته، حرکت غیر پیشرونده و غیر متحرک محاسبه گردید (۲۰-۱۶).^۲

برای بررسی تعداد اسپرم^(۲) شمارش اسپرم بر اساس سازمان بهداشت جهانی صورت گرفت. بدین صورت که ابتدا سوسپانسیون اسپرم با استفاده از فرمالین ۲ درصد رقیق شد. سپس اسپرم‌ها به کمک لام هموسیتومتر نئوبار شمارش شدند و تعداد اسپرم در میلی‌لیتر محاسبه گردید. برای بررسی ریخت شناسی اسپرم در تحقیق حاضر به منظور ارزیابی مورفولوژی اسپرم از رنگ‌آمیزی فوق حیاتی ائوزین - نکروزین استفاده شد. در این نوع رنگ‌آمیزی نواحی سر، آکروزوم و قطعه میانی دم اسپرم رنگ‌آمیزی شده و ملاکی برای شناسایی اسپرم‌های طبیعی از اسپرم‌های غیر طبیعی در نظر گرفته شد. مورفولوژی غیر طبیعی اسپرم شامل اسپرم‌هایی بدون سر (Headless sperm)، سر پهن (Flattened head)، سر میخی شکل (Pin head)، گردن خمیده (Bending neck)، دم خمیده (Bending tail)، بدون دم (Tailless) و غیر طبیعی چندگانه (Multiple abnormalities) بودند که در زیر میکروسکوپ با بزرگنمایی ۱۰۰ مشاهده شدند. نحوه


¹-Sperm Motility
²-Sperm Count

اسپرم‌ها در ده میدان دید میکروسکوپ نوری با بزرگ‌نمایی ۴۰۰ مورد بررسی قرار گرفتند. در تحقیق حاضر اسپرم‌های مرده به دلیل نقص در غشای پلاسمایی رنگ اتوزین را به خود گرفته و سر آن‌ها به رنگ قرمز تیره مشاهده شدند در حالی که اسپرم‌های زنده رنگ اتوزین را به خود نگرفته و به صورت بی‌رنگ مشاهده گردیدند. در نهایت با محاسبه تعداد اسپرم‌های رنگ نگرفته به کل تعداد اسپرم‌های موجود، درصد اسپرم‌های زنده تعیین گردید (۲۰-۱۶).


داده‌های جمع‌آوری شده با استفاده از نرم‌افزار SPSS و آزمون‌های آماری آنالیز واریانس یک طرفه و آزمون تکمیلی توکی تجزیه و تحلیل شدند.

رنگ‌آمیزی اسپرم مطابق روش زیر بود، ابتدا یک قطره از محلول آماده شده حاوی اسپرم را بر روی لام شیشه‌ای معمولی ریخته تا در معرض هوای اتاق خشک شود. سپس، لام حاوی اسپرم‌های خشک شده را به مدت پنج دقیقه در رنگ قرار داده و پس از شستشو با آب جاری لام آماده شده را در زیر میکروسکوپ نوری قرار داده و شکل اسپرم‌ها در ده میدان دید میکروسکوپ نوری مورد بررسی قرار گرفت. در نهایت میانگین تعداد اسپرم با اشکال غیر طبیعی محاسبه و ثبت شد.

جهت شناسایی اسپرم‌های زنده از اسپرم‌های مرده از رنگ‌آمیزی فوق حیاتی اتوزین - نکروزین استفاده شد. بدین منظور ابتدا ۱۰ میکرولیتر از محلول رنگی با ۱۰ میکرولیتر از نمونه اسپرم مخلوط و سپس ۱۰ میکرولیتر از مایع فوق را به لام نئوبار منتقل کرده



شکل ۱: لام نئوبار جهت شمارش اسپرم بر اساس دستورالعمل سازمان بهداشت جهانی



شکل ۲: تهیه اسپرم جهت رنگ‌آمیزی اتوزین- نیگروزین بر اساس دستورالعمل سازمان بهداشت جهانی

یافته‌ها

بررسی تأثیر گنادوتروپین جفتی انسانی و مصرف سوپرا فیزیولوژیک داروی ناندرون دکانات بر وزن غدد تناسلی، با توجه به جدول ۱ میانگین وزن بیضه به وزن بدن بین گروه Nd-H با گروه‌های کنترل و شم کاهش یافته است. به طوری که در گروه H اندکی افزایش یافته است که در هیچ کدام از موارد تغییر معنی‌داری ملاحظه نشده است. در حالی که میانگین نسبت وزن بیضه به وزن بدن در گروه Nd نسبت به سایر گروه‌ها کاهش معنی‌داری داشته است، اما میانگین وزن سایر ارگان‌های جنسی (اپی دیدیم، سمینال و زیکول و پروستات) به وزن بدن تغییرات قابل ملاحظه‌ای مشاهده نگردید.

بررسی تأثیر گنادوتروپین جفتی انسانی و مصرف سوپرا فیزیولوژیک داروی ناندرون دکانات بر پارامترهای اسپرم، به شرح زیر بود؛ مقایسه تعداد اسپرم در گروه‌های مختلف نشان داد که تنها در گروه Nd کاهش قابل توجهی نسبت به سایر گروه‌ها مشاهده شد که از نظر آماری معنی‌دار بود، اما در

سایر گروه‌ها تفاوت قابل ملاحظه‌ای مشاهده نگردید (نمودار ۱). با توجه به نمودار ۲، درصد اسپرم دارای حرکت رو به جلو در گروه‌های تیمار H و Nd-H کمتر از گروه‌های کنترل و شم بوده، اما در گروه تیمار Nd این کاهش نسبت به گروه‌های کنترل و شم معنی‌دار می‌باشد. در یافته‌های این تحقیق درصد اسپرم دارای حرکت درجا مشابه با نتایج درصد اسپرم دارای حرکت روبه جلو بود.

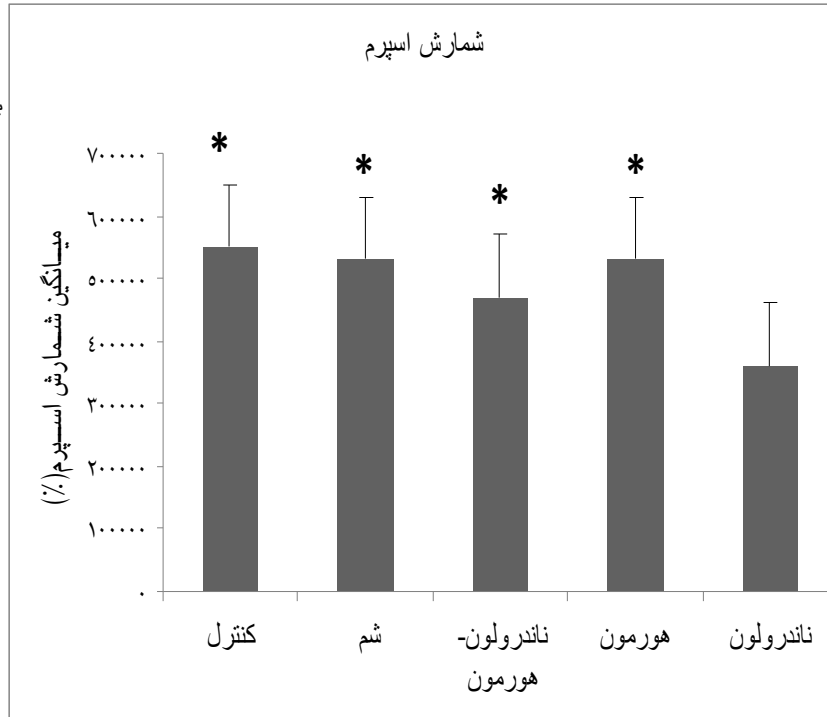
درصد اسپرم با شکل طبیعی^(۱) در گروه‌های آزمایش Nd و Nd-H و H نسبت به گروه‌های کنترل و شم کاهش یافته، اما اختلاف معنی‌داری پیدا نکرده است (نمودار ۳). نتایج مورفولوژی اسپرم در اشکال شکل غیر طبیعی^(۲) حاکی از این است که درصد اسپرم‌های با اشکال Tailless و Coil در گروه آزمایش Nd نسبت به گروه‌های کنترل و شم افزایش معنی‌داری داشت. در حالی که در اسپرم‌های با اشکال Bending Tail و Bending Neck تفاوت قابل ملاحظه‌ای بین گروه‌های آزمایش و گروه‌های کنترل و شم دیده نشد.

جدول ۱: نتایج بدست آمده از میانگین وزن بیضه و سایر اندام‌های جنسی به میانگین وزن بدن موش صحرایی در گروه‌های مختلف. وزن بر حسب گرم در نظر گرفته شد.

گروه‌ها	بیضه	دم اپی دیدیم	سمینال و زیکول	پروستات
	انحراف معیار \pm میانگین	انحراف معیار \pm میانگین	انحراف معیار \pm میانگین	انحراف معیار \pm میانگین
ناندرون	۰/۲۸ \pm /۱	۰/۰۶ \pm /۰۶	۰/۰۸ \pm /۰۳	۰/۰۲ \pm /۰۱
هورمون	۰/۴۲ \pm /۱۵ a	۰/۱ \pm /۰۹	۰/۱۲ \pm /۰۸	۰/۰۳ \pm /۰۱
ناندرون + هورمون	۰/۴۱ \pm /۱۲ a	۰/۰۸ \pm /۰۲	۰/۱۵ \pm /۰۹	۰/۰۴ \pm /۰۱
شم	۰/۴۳ \pm /۱۷ a	۰/۱ \pm /۰۶	۰/۱۳ \pm /۰۷	۰/۰۳ \pm /۰۱

1-Normal morphology

2-Abnormal morphology 2



۰/۰۲±۰/۰۱

۰/۱±۰/۰۶

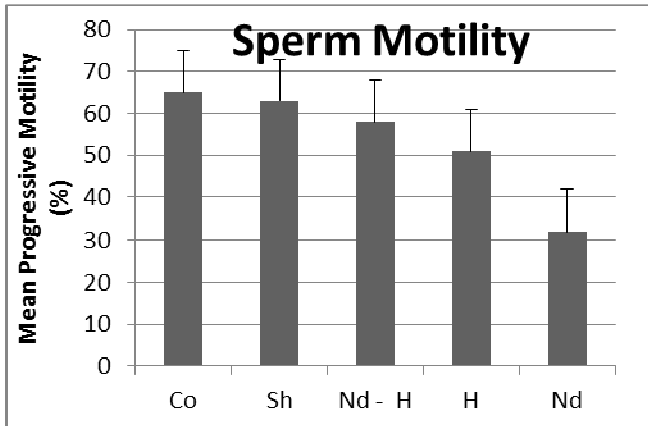
۰/۱±۰/۰۷

۰/۴۵±۰/۱۳ a

کنترل

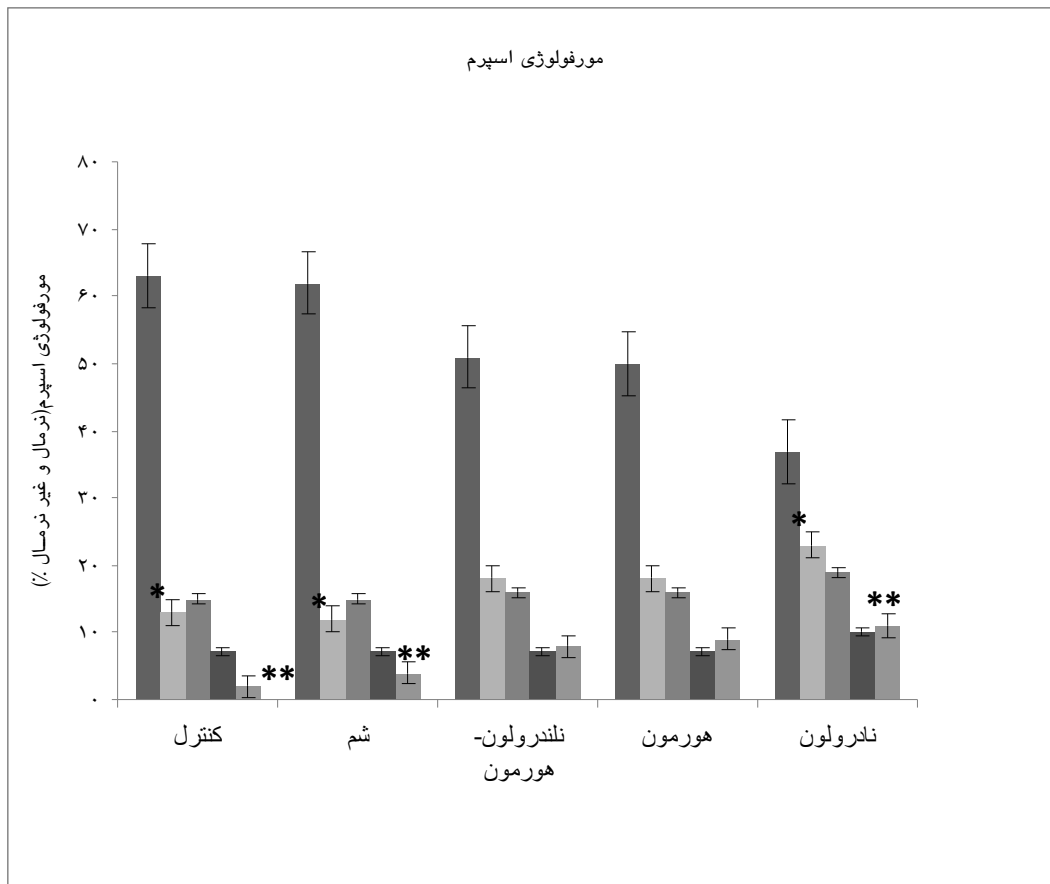
حرف a نشان دهنده اختلاف معنی داری با سایر گروه‌ها ($p > 0.05$)

نمودار ۱: نتایج بدست آمده از میانگین تعداد اسپرم در گروه های مختلف. ستون ستاره دار نشان دهنده کاهش معنی داری بین گروه ناندرولون با سایر گروه‌ها ($p > 0.05$)



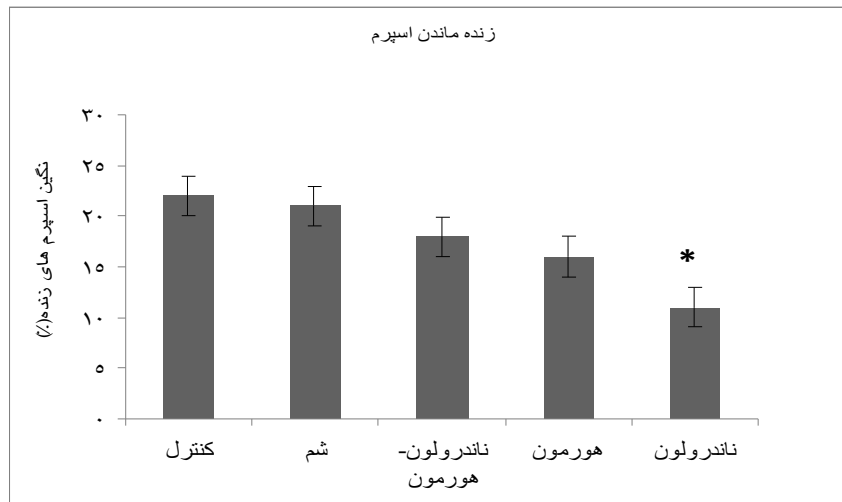
*

نمودار ۲: نتایج به دست آمده از میانگین تحرک اسپرم در گروه‌های مختلف. ستون ستاره دار نشان دهنده اختلاف معنی‌داری



نمودار ۳: نتایج بدست آمده از مورفولوژی اسپرم در گروه‌های مختلف.

ستون یک ستاره نشان دهنده افزایش معنی‌داری بین گروه Nd با گروه‌های شم و کنترل ($p < 0.05$)، ستون دو ستاره نشان دهنده افزایش معنی‌داری بین گروه تاندرولون با گروه‌های شم و کنترل ($p < 0.05$)، میزان اسپرم‌های زنده: با توجه به نمودار ۴ درصد اسپرم‌های زنده در گروه تیمار تاندرولون نسبت به سایر گروه‌ها کمتر بوده و دارای کاهش معنی‌داری می‌باشد.



نمودار ۴: نتایج بدست آمده از میانگین اسپرم های زنده در گروههای مختلف. ستون ستاره دار نشان دهنده اختلاف معنی داری بین گروه ناندرولون با سایر گروهها ($p < 0.05$)

بحث

پیشین از طریق فیدبک منفی کاهش می‌یابد. با توجه به این که سلول لیدیگ موجود در بافت بینابینی بیضه حاوی گیرنده‌های LH فراوان بوده و تحت تأثیر LH، هورمون تستوسترون را سنتز می‌کند. بنابراین متعاقب کاهش سطح LH، فرایند سنتز تستوسترون متوقف می‌گردد که این امر منجر به اختلال در عملکرد محور هیپوتالاموس-هیپوفیز-گنادال می‌شود و بدین ترتیب بر رشد و عملکرد بیضه و سایر اعضای تناسلی نظیر؛ غدد پروستات، کیسه منی و اپیدیدیم تأثیر می‌گذارد (۲۳ و ۲۴). متابولیسم ناندرولون نیز یکی دیگر از عواملی است که منجر به کاهش وزن بیضه و اعضاء وابسته می‌گردد. در همین راستا مطالعه‌های متعددی نشان می‌دهد که تجویز طولانی مدت AAS منجر به کاهش وزن و تغییرات تحلیل رونده و غیرطبیعی بیضه می‌شود (۲۳-۲۵). در متابولیسم ناندرولون میزان تولید ROS و اکسیداتیو استرس افزایش می‌یابد که این امر منجر به افزایش فعالیت

یافته‌های تحقیق حاضر حاکی از این است که وزن بیضه و سایر ارگان‌های تناسلی تحت تأثیر داروی ناندرولون دکانات نسبت به گروه‌های کنترل و شم کاهش معنی‌داری نشان داد. هورمون‌های گنادوتروپین (FSH, LH) که از هیپوفیز پیشین ترشح می‌شوند، اثرات تحریکی بر رشد بیضه دارند. بنابراین می‌توان نتیجه گرفت که کاهش وزن و حجم بیضه به احتمال فراوان به دلیل کاهش یافتن سطح سرمی این دو هورمون می‌باشد. نتایج تحقیق حاضر با یافته‌های تورس و همکاران و هاکنی و همکاران مطابقت دارند (۲۱ و ۲۲) چرا که یافته‌های آنها نشان داد که تحت تأثیر آندروژن‌های مختلف، سطح سرمی گنادوتروپین در رت کاهش می‌یابد. لودویگ بر این باور است که پس از مصرف ترکیب‌های تستوسترون سطح بالای این ترکیب‌های دارویی در خون، آزاد شدن هورمون‌های گنادوتروپین (FSH, LH) از هیپوفیز

آنزیم‌های آنتی‌اکسیدان مثل کاتالاز در بدن می‌گردد (۲۶ و ۲۷). در حالی که در گروه تیمار شده با هورمون hCG نه تنها وزن بیضه و سایر ارگان‌های جنسی کاهش نیافته است بلکه تا حدودی افزایش یافته بود. تزریق hCG به موش نابالغ اثرات دو گانه‌ای دارد. بدین ترتیب در مدت کوتاهی پس از تزریق hCG به دلیل تحریک سلول‌های لایدیگ و ترشح مضاعف تستوسترون، سطح تستوسترون سرمی افزایش می‌یابد، اما در مدت طولانی‌تر پس از تزریق hCG، سطح تستوسترون کاهش می‌یابد (۲۷). با حذف تزریق hCG، عامل تحریکی برای سلول‌های لایدیگ وجود ندارد، لذا تولید آندروژن متوقف شده و باعث کاهش شدید آندروژن می‌شود که در نهایت این کاهش احتمالاً میزان آپوپتوز سلول‌های ژرمینال را افزایش می‌دهد (۲۸). یافته‌ها در این زمینه نشان می‌دهد که سلول‌های مایوئید همانند سلول‌های فیروبلست عمل می‌کنند. زیرا، رشته‌های کلاژن نوع I، فیبرونکتین و ترکیب‌های ماده زمینه‌ای خارج سلولی ترشح می‌کند. تحت تأثیر تحریکات بیرونی AAS، سلول‌های مایوئید فعال می‌شوند و رشته‌های کلاژن فراوانی ترشح می‌کنند. رسوب رشته‌های کلاژن همراه با ترکیب‌های ماده زمینه‌ای خارج سلولی موجب ضخیم شدن همراه با برجسته و فرورفته شدن غشای پایه می‌شود. با ضخیم شدن غشای پایه، ارتباط زکر شده بین سلول‌های سرتولی و مایوئید کم شده، در نتیجه فعالیت سلول سرتولی نیز مختل می‌شود. بنابراین سلول‌های سرتولی قادر به ساخت و ترشح

پروتئین‌هایی همانند فاکتور رشد نخواهند شد. در نتیجه قطر لوله‌های منی‌ساز کم می‌شود و پارانشیم بیضه نیز تحت تأثیر قرار گرفته، در نهایت بیضه نیز لاغر و کاهش وزن ایجاد می‌شود (۲۹ و ۲۸).

تحت تأثیر ناندرلون پارامترهای اسپرم نیز همانند وزن بیضه نسبت به گروه‌های کنترل و شم به طور معنی‌داری کاهش یافت. در همین راستا مشخص شد که استفاده از داروی مذکور نه تنها بر روی پارامترهای اسپرم تأثیر منفی دارد بلکه بر روی لوله‌های منی‌ساز نیز اثر مخربی ایجاد می‌کند (۱۴). البته در نتایج حاصل از تحقیق حاضر نیز تعداد، تحرک، ریخت‌شناسی طبیعی و میزان زنده‌مانی اسپرم در گروه‌های تیمار ناندرلون به تنهایی و یا توأم با هورمون hCG نسبت به گروه‌های کنترل و شم کاهش یافته بود. در تأیید مطالعه حاضر شکری و همکاران کاهش معنی‌داری در میزان تعداد، تحرک، ریخت‌شناسی و زنده ماندن اسپرم‌ها با تجویز توأم ناندرلون و ورزش گزارش کردند (۹). در همین ارتباط نتایج محققین دیگر ثابت کرده است که سلول‌های سرتولی موجود در لوله‌های منی‌ساز حاوی گیرنده‌های FSH فراوان هستند. هورمون FSH به این گیرنده‌ها متصل شده، موجب تولید پیامبر ثانویه می‌شود (۲۸ و ۲۷). پیامبر ثانویه نیز در عملکرد سلول‌های مذکور در فرآیند اسپرماتوژنز نقش دارد (۳۰).

در پایان می‌توان نتیجه گرفت که تجویز مقادیر فارماکولوژیک AAS با تحریک گیرنده‌های

کیفیت پارامترهای اسپرم می گردد، لذا به نظر می رسد که هورمون hCG می تواند بر اثرات ناخواسته و مخرب ناندرولون دکانات بر روی پارامترهای اسپرم موش صحرایی بالغ تاثیر مثبتی داشته باشد و بدین ترتیب سبب کاهش اثرات سوء ناندرولون دکانات می گردد.

تقدیر و تشکر

این مطالعه با حمایت مالی معاونت تحقیقات و فناوری دانشگاه علوم پزشکی مازندران انجام شده است.

آندروژنی در هیپوتالاموس و هیپوفیز موجب ایجاد باز خورد منفی و کاهش میزان GnRH, FSH و LH و تستوسترون درون زاد می شود. اگر چه این ترکیبها به واسطه خاصیت آندروژنی خود می توانند کمبود تستوسترون درون زاد و روندهای فیزیولوژیک وابسته به آن را جبران کنند، اما قابلیت تقلید اثرات گنادوتروپینها را ندارند (۲۸-۲۶). از این رو تجویز مصرف AAS تمامی فرایندهای وابسته به گنادوتروپینها را مختل می نماید و می تواند منجر به تغییرات هیستولوژیک و مورفومتریک بیضه و سایر ارگانهای تناسلی گردد. در پژوهش حاضر این که آیا هورمون hCG با تقویت سیستم دفاعی یا با بهبود عملکرد آنتی اکسیدانتی می تواند بر اثرات مخرب ناندرولون دکانات جلوگیری نماید تا به حال روشن نشده است و جهت پی بردن به درک مکانیسمهای احتمالی دخیل نیاز به تحقیقات گسترده ای در این زمینه می باشد.

نتیجه گیری

نتایج حاصل از این مطالعه نشان داد که استفاده از ناندرولون دکانات منجر به شکل گیری ناهنجاری هایی در برخی از پارامترهای اسپرم موش صحرایی نظیر؛ تعداد، قابلیت تحرک، مورفولوژی و قابلیت حیات اسپرم می شود. در حالی که تزریق هورمون hCG به طور قابل ملاحظه ای سبب بهبود

REFERENCES

1. de Souza GL, Hallak J. Anabolic steroids and male infertility: a comprehensive review. *BJUI* 2011; 108(11): 1860-5.
2. McGinnis MY, Lumia AR, Possidente BP. Effects of withdrawal from anabolic androgenic steroids on aggression in adult male rats. *Physiol & Behav* 2002; 75(4): 541-9.
3. Palmer NO, Bakos HW, Owens JA, Setchell BP, Lane M. Diet and exercise in an obese mouse fed a high-fat diet improve metabolic health and reverse perturbed sperm function. *AJ Physiol Endocrinol & Metabolism* 2012; 302(7): 768-80.
4. Hartgens F, Kuipers H. Effects of androgenic-anabolic steroids in athletes. *Sports Med* 2004; 34(8): 513-54.
5. Menon DK. Successful treatment of anabolic steroid-induced azoospermia with human chorionic gonadotropin and human menopausal gonadotropin. *Fertil & Steril* 2003; 79: 1659-61.
6. Michele J, Feinberg Augustus R. The effect of anabolic androgenic steroids (AAS) on sexual behavior and reproductive tissues in male Rats. *Physiol & Behav* 1997; 62(1): 23-30.
7. Kaufman JM, T'sjoen G. The effects of testosterone deficiency on male sexual function. The aging male. *JISS of Aging Male* 2002; 5(4): 242-3.
8. Rodrigo S. Chronic administration of anabolic androgenic steroid alters murine thyroid function. *Med & Sci Sports Exe* 2005; 256-61.
9. Shokri S, Aitken RJ, Abdolvahabi M, Abolhasani F, Ghasemi FM, Kashani I, et al. Exercise and supraphysiological dose of nandrolone deconoate increase apoptosis in spermatogenic cells. *Basic & Clinical Pharmacol & Toxicol* 2010; 106(4): 324-30.
10. Minaii B, Moayeri A, Shokri S. Melatonin improve the sperm quality in forced swimming test induced oxidative stress in nandrolone treated wistar rats. *Acta Medica Iranica* 2014; 52 (7): 496-504.
11. Shokri S, Hemadi M, Bayat G, Bahmanzadeh M, Jafari-Anarkooli, Mashkani B. Combination of running exercise and high dose of anabolic androgenic steroid, nandrolone decanoate, increases protamine deficiency and DNA damage in rat spermatozoa. *Androl* 2014; 46(2): 184-90.
12. Menon DK. Successful treatment of anabolic steroid-induced azoospermia with human chorionic gonadotropin and human menopausal gonadotropin. *Fertil & Steril* 2003; 79: 1659-61.
13. Caroppo E. Human chorionic gonadotropin free β -subunit in the human seminal plasma: a new marker for spermatogenesis. *EJ of Obst & Gynecol and Reprod Biol* 2003; 106: 165-9.
14. Rashed R, Mohamed IK, El-Alfy SH. Effects of two different doses of melatonin on the spermatogenic cells of rat testes: a light and electron microscopic study. *Egypt J Histol* 2010; 33: 819-35.
15. Tan RS, Vasudevan D. Use of clomiphene citrate to reverse premature andropause secondary to steroid abuse. *Fertil & Steril* 2003; 79(1): 203-5.
16. Noorafshan A, Karbalay-Doust S, Ardekani FM. High doses of nandrolonedecanoate reduce volume of testis and length of seminiferous tubules in rats. *APMIS* 2005; 113(2): 122-5.
17. Zehra A, Yasemin U, Ergun C, Sadi V, Ahmet O. Evaluation of low-dose hCG treatment for cryptorchidism. *The Turkish J of Pediatrics* 2006; 48: 228-31.
18. Torres-Calleja J, Gonzalez-Unzaga M, DeCelis-Carrillo R, Calzada-Sanchez L, Pedron N. Effect of androgenic anabolic steroids on sperm quality and serum hormone levels in adult male bodybuilders. *Life Sci* 2001; 68(15):1769-74.
19. Hackney A, Moore A, Brownlee K. Testosterone and endurance exercise: development of the exercise-hypogonadal male condition. *Acta Physiol Hungarica* 2005; 92(2):121-37.
20. Ludwig DJ. The effect of androgen on spermatogenesis. *Endocrinol* 1950; 46(5): 453-81.
21. Giagulli V, Triggiani V, Corona G, Carbone D, Licchelli B, Tafaro E, et al. Evidence-based medicine update on testosterone replacement therapy (TRT) in male hypogonadism: focus on new formulations. *Current Pharmaceutical Design* 2011; 17(15): 1500-11.
22. Lubna TH, Mustafa HN, Hassan MI, Ahmad MI, Yasin RS, Maher AY. Nandrolone decanoate administration to male rats induced oxidative stress, seminiferous tubules abnormalities, and sperm dna fragmentation. *Biol Sci* 2010; 3: J165-74.
23. Wilso JD. Androgen abuse by athletes. *Endocr Rev* 1998; 9: 181-99.
24. Lee DM, Min T, Choi I, Cheon YP, Chun T, Park CS, et al. Feeding Effect of an Anabolic Steroid, Nandrolone, on the Male Rat Testis. *Asian-Australasian JA Sci* 2010; 23(12): 1566-77.
25. Jennifer S. Methods for assessing sperm motility, morphology and counts in the Rats, Rabbit and Dog: A consensus report. *Reprod Toxic* 1996; 10(3): 237-44.

26. Giammona CJ, Sawhney P, Chandrasekaran Y, Richburg JH. Death receptor response in rodent testis after mono-(2-ethylhexyl) phthalate exposure. *Toxicol & Applied & Pharmacol* 2002; 185(2): 119-27.
27. Kisa U, Başar MM, Ferhat M, Yılmaz E, Başar H, Çağlayan O, et al. Testicular tissue nitric oxide and thiobarbituric acid reactive substance levels: evaluation with respect to the pathogenesis of varicocele. *Urol Res* 2004; 32(3): 196-9.
28. Ahmed MA. Amelioration of nandrolone decanoate-induced testicular and sperm toxicity in rats by taurine: Effects on steroidogenesis, redox and inflammatory cascades, and intrinsic apoptotic pathway. *Toxicol & Applied Pharmacol* 2015; 282(3): 285-96.
29. Shokri S, Mokhtari T, Azizi M, Abbaszadeh HA, Moayeri A. Nandrolone decanoate administration can increase apoptosis in spermatogenesis cell lines in male rats. *Journal of Basic Res Med Sci* 2014; 1(3): 21-31.
30. Hartgens F, Kuipers H. Effects of androgenic-anabolic steroids in athletes. *Sports Med* 2004; 34(8): 513-54.

Effect of Human Chorionic Gonadotropin on the Destructive Effects of Nandrolone Decanoate on Sperm Parameters of Testes in Adult Rats

Rahgozar A¹, Ghasemi Hamidabadi H¹, Shokri S², Moayeri A³, Esmail Moghadam A^{1*}

¹Cellular & Molecular Research Center, Department of Anatomy & Cell Biology, Faculty of Medicine, Mazandaran University of Medical Sciences, Sari, Iran, ²Department of Anatomy, Faculty of Medicine, Zanjan University of Medical Sciences, Zanjan, Iran, ³Department of Anatomy, Faculty of Medicine, Ilam University of Medical Sciences, Ilam, Iran

Received: 21 May 2015 Accepted: 1 Nov 2015

Abstract:

Background & aim: Nandrolone decanoate is one of the most drug Anabolic-androgenic steroids (AAS). On the other hand, human chorionic gonadotropin (hCG) induce secretion of testosterone and increased androgen production. The main aim of this study investigated the effects of mentioned hormone on destructive effects of drug AAS in cells and tissues of male reproductive system.

Methods: In the present laboratory-experimental study, male Wistar rats were divided into 5 groups of three. Treated groups received 10 mg/kg/weekly of Nandrolone (Nd) for eight weeks, hormone group (H) rats received 500 IU weekly (IM or intra muscular) of hCG for 8 weeks, Nandrolone plus hCG group (Nd – H) received Nandrolone solvent or peanut oil as a vehicle or sham (Sh) and Control (CO) without any injection. Sperm parameters such as motility, count and morphology were evaluated after 8 weeks by light microscopic. In addition, percentage of sperm viability was prepared using Eosin-nigrosin. Moreover, testes, Epididym tail, prostate and seminal vesicle were weighted by laboratory scales. Statistical analysis was carried out by one-way ANOVA.

Results: The percentage of progressive motile sperm was decreased in Nd and Nd - H groups in comparison to the control and sham groups. The percentage of normal sperm morphology was not significantly decreased in treated groups compared to the control and sham groups. In addition, the results of sperm morphology indicated that a high percentage of abnormal sperm morphology (Tailless and Coil) was seen in the Nd experimental group. Additionally, the viability percentage was significantly decreased in the Nd group in comparison to the other groups. The testes weight was significantly decreased in the Nd group compared to the control and sham groups.

Conclusion: The hCG had positive effects on the destructive effects of Nandrolone on sperm parameters of adult rats and decreased negative effects of Nandrolone.

Keywords: Anabolic androgenic steroids, hCG, Nandrolone, Sperm parameters, viability

*Corresponding author: Moghadam AE, Cellular & Molecular Research Center, Department of Anatomy & Cell Biology, Faculty of Medicine, Mazandaran University of Medical Sciences, Sari, Iran.

E-mail: mogh1339@gmail.com

Please cite this article as follows:

Rahgozar A, Ghasemi Hamidabadi H, Shokri S, Moayeri A, Esmail Moghadam A. Effect of Human Chorionic Gonadotropin on the Destructive Effects of Nandrolone Decanoate on Sperm Parameters of Testes in Adult Rats. Armaghane-danesh 2015; 20 (9): 811-824.