

هیستومورفولوژی پیوند بافت تازه تخمدان موش‌های نژاد بالبسی در عضلات ناحیه پشتی

چکیده:

مقدمه و هدف: تا به حال روش‌های مختلفی جهت حفظ قابلیت باروری در دختران و زنان جوان مبتلا به سرطان مورد توجه قرار گرفته‌اند. یکی از شاخص‌ترین این روش‌ها پیوند بافت تخمدان می‌باشد. با وجود موفقیت نسبی این روش، بحث‌های گوناگونی در خصوص مکان مناسب پیوند و روش‌های مختلف انجام پیوند وجود دارد. مطالعه حاضر به منظور بررسی هیستومورفولوژیک پیوند بافت تازه تخمدان به دو روش داخل عضلانی و ما بین عضلانی در موش‌های نژاد بالبسی انجام شد.

مواد و روش‌ها: در این مطالعه تجربی که در سال ۱۳۸۸ در دانشگاه علوم پزشکی همدان انجام شد، پیوند بافت تازه تخمدان در تعداد ۲۰ سر از موش‌های ۶ هفته‌ای ماده نژاد بالبسی که در ۱۴-۱۲ روزگی تخمدان آنها برداشته شده بود، به دو روش داخل عضلانی و ما بین عضلانی در عضلات ناحیه پشتی صورت پذیرفت. از تخمدان موش‌های ماده ۱۴-۱۲ روزه به عنوان بافت پیوندی استفاده شد. موش‌های دریافت کننده پیوند به مدت ۴ هفته به صورت یک روز در میان یک واحد هورمون محرک فولیکولی به صورت داخل صفاقی دریافت کردند. در پایان هفته دهم تمامی موش‌های دریافت کننده پیوند کشته شده و بافت تخمدان پیوندی خارج گردید. کلیه نمونه‌ها جهت بررسی وضعیت رگ‌زایی و ماندگاری فولیکول‌ها مورد بررسی قرار گرفتند. داده‌های جمع‌آوری شده با استفاده از نرم‌افزار SPSS و آزمون آماری تی مستقل تجزیه و تحلیل شدند.

یافته‌ها: در گروه پیوند بین عضلانی کلیه پیوندهای بافت تازه تخمدان دژنره شدند و هیچ رگ‌زایی جدیدی مشاهده نشد. در گروه پیوند داخل عضلانی به غیر از ۲ مورد رد پیوند، در مقاطع تهیه شده علی‌رغم آن که در برخی مناطق بافت پیوندی نقاط نکروتیک کوچک مشاهده شد، لیکن بیشتر بافت تخمدانی از نظر ظاهری سالم بود و در داخل آن فولیکول‌های ابتدایی و فولیکول‌های اولیه، ثانویه و آنترال مشاهده شد. به غیر از کاهش معنی‌دار در تعداد فولیکول‌ها و اندازه کوچک‌تر فولیکول‌ها در بافت پیوندی در مقایسه با گروه کنترل ($p < 0.05$)، تفاوتی عمده دیگری در مورفولوژی، هیستولوژی و روند بلوغ فولیکول‌ها در میان تخمدان‌های پیوندی و گروه کنترل وجود نداشت.

نتیجه‌گیری: پیوند بافت تازه تخمدان در داخل عضلات ناحیه پشتی بدون نیاز به پایه عروقی، دارای قابلیت رگ‌زایی جدید، بقای مناسب فولیکول‌های ابتدایی و تکامل طبیعی و قابل توجه فولیکول‌های در حال رشد می‌باشد. دژنره شدن کلیه بافت‌های پیوندی در گروه پیوند ما بین عضلانی نشان‌گر نامناسب بودن این مکان جهت انجام پیوند است.

واژه‌های کلیدی: بافت تخمدان، پیوند، موش، عضله ناحیه پشتی

ایرج امیری *

ناهید انواری **

امیر حسین مودب ***

نیلوفر کاظمی سبزواری ***

محمد کریمیان ***

فرزاد فروزان فر ***

* دکترای علوم تشریح، دانشیار دانشگاه علوم پزشکی همدان، دانشکده پزشکی، گروه علوم تشریح
** دکترای پاتولوژی، استادیار دانشگاه علوم پزشکی همدان، دانشکده پزشکی، گروه پاتولوژی
*** دانشجوی پزشکی، دانشگاه علوم پزشکی همدان، دانشکده پزشکی

تاریخ وصول: ۱۳۸۹/۱۱/۱۶

تاریخ پذیرش: ۱۳۸۹/۱۲/۱۷

مؤلف مسئول: ایرج امیری

پست الکترونیکی: amiri44@yahoo.com

باروری در زنان جوان و دخترانی است که تحت درمان‌های ضد سرطان قرار گرفته‌اند (۳-۹).

انجماد تخمک و انجماد جنین یکی از راه‌های حفظ باروری می‌باشد، لیکن استفاده از این روش حداقل نیازمند ۲ تا ۴ هفته زمان می‌باشد (۷ و ۱۰). در انجماد تخمک، به منظور آزادسازی و جمع‌آوری اووسیت بالغ، نیاز به تزریق هورمون محرک رشد فولیکول‌ها^(۱) می‌باشد که در زنان با تومورهای متأثر از هورمون، چندان مناسب نیست (۸ و ۷). جا به جایی تخمدان روش دیگری است که جهت حفظ باروری در دختران جوان مورد استفاده قرار می‌گیرد و با درجاتی از موفقیت نیز همراه می‌باشد (۶). درمان با گونادوتروپین‌ها و بلوغ آزمایشگاهی تخمک از روش‌های مهم دیگری می‌باشند که امروزه جهت حفظ قابلیت باروری این بیماران پیشنهاد شده‌اند (۱۲ و ۱۱). هرچند که استفاده از روش‌های فوق تاکنون با موفقیت کامل همراه نشده است. یکی دیگر از روش‌های مهم در این زمینه پیوند تخمدان است که علی‌رغم دشواری‌های عملی و ملاحظات اخلاقی همچنان حجم گسترده‌ای از پژوهش‌های مرتبط با حفظ قابلیت باروری در بیماران تحت درمان سرطان را به خود اختصاص داده است (۲۰-۱۳). به طور مثال در مطالعه اکتای و همکاران^(۲) (۲۰۰۰) رشد فولیکول‌های بدوی انسانی به سمت مرحله آنترال پس از پیوند در موش بررسی شده‌اند. محل انجام پیوند در زیر کیسول کلیه

افزایش میزان شیوع سرطان در کودکان و نوجوانان سبب ایجاد طیف خاصی از جمعیت با نیازمندی‌های بهداشتی ویژه شده است. درمان‌های جدید سرطان به کمک شیمی درمانی و پرتو درمانی نه تنها افزایش طول زندگی، بلکه بهبود کیفیت زندگی را نیز هدف قرار داده‌اند. هر چند امروزه تعداد نجات یافته‌گان از بیماری مهلك سرطان به طور قابل توجهی افزایش یافته‌اند، اما دشواری‌های پیش روی آنان در زندگی فردی و اجتماعی سبب کاهش کیفیت زندگی آنان می‌گردد (۱ و ۲). رادیوتراپی یک جزء کلیدی در درمان بدخیمی‌های دوران کودکی می‌باشد و به دلیل طیف عوارض کوتاه مدت و طولانی مدت (حاد و مزمن) نیازمند مراقبت‌های ویژه می‌باشد. کاهش قابلیت باروری به ویژه در زنان جوان یکی از مشکلات بهداشتی متعاقب شیمی درمانی یا پرتو درمانی می‌باشد (۳-۵). زنان جوانی که تحت پرتو درمانی قرار می‌گیرند، اغلب نیازمند اتخاذ روش‌های درمانی مناسب، پیش و پس از درمان جهت حفظ قابلیت باروری و بارداری سالم می‌باشند که به صورت مستقیم با کیفیت زندگی آنها مرتبط است. بی‌شک حفظ قابلیت باروری ضمن کاهش اضطراب، فشارهای روانی و افسردگی پس از درمان سرطان، سبب حفظ موقعیت خانوادگی و اجتماعی این افراد و ارتقای کیفیت زندگی در آنان خواهد شد. بررسی نتایج حاصل از مطالعه‌های گذشته نشان‌گر ضرورت شناسایی بیشتر روش‌های موجود در جهت حفظ

1-Follicular Stimulating Hormone(FSH)
2-Oktay et al

موش‌ها بوده است و نتایج آن نشان دهنده بقای پیوند تخمدان انسانی در زیر کپسول کلیه موش‌ها و کارآمدی آن در مطالعه‌های مربوط به تکامل فولیکول‌های انسانی است (۱۹).

هم‌چنین در مطالعه پتروینو و همکاران^(۱) (۲۰۰۶) که با هدف اصلی دستیابی به بارداری طبیعی در خرگوش‌هایی بوده است که تخمدان آنها به طور دو طرفه برداشته شده و پس از آن پیوند تخمدان آلورژنیک بدون پایه عروقی بر روی آنها انجام شد و ۳ ماه پس از انجام پیوند تمامی خرگوش‌ها با خرگوش‌های نر آمیزش داده شدند. هم‌چنین سطوح استرادیول، پروژسترون، FSH و LH پس از انجام پیوند به صورت مداوم اندازه‌گیری شد که مقادیر آنها نشانگر میزان زنده ماندن بافت پیوندی در تمامی تخمدان‌ها بوده است. براساس نتایج این مطالعه پیوند آلورژنیک ارتوتوپیک بدون پایه عروقی بافت تخمدان فارغ از ماهیت کامل یا برش یافته بافت پیوندی موجب حفظ قابلیت باروری و عملکرد هورمونی در کلیه نمونه‌های مطالعه شد (۲۰).

همان‌طور که مطالعه‌های فوق و مطالعه‌های مشابه دیگر نشان می‌دهند، امکان پیوند بافت تازه تخمدان از اهدا کنندگان زنده و یا بیماران مرگ مغزی، انجام پیوند بافت منجمد تخمدان، خود بیمار، امکان استفاده از حیوانات آزمایشگاهی به عنوان نگهدارنده زنده بافت تخمدان، سبب گستردگی فراوان تحقیقات در این زمینه شده است. هم اکنون با توجه به گزارش مواردی از تولدهای زنده با استفاده از این روش،

تحقیقات بر روی انتخاب بهترین محل جهت انجام پیوند، وضعیت خون‌رسانی و رگ‌زایی جدید، روند بلوغ فولیکول‌ها و بررسی وضعیت فولیکول‌های بدوی و در حال رشد پس از انجام پیوند متمرکز شده است (۱۸).

میزان ماندگاری بافت تخمدان پیوندی هم از جمله موضوعات مهم در دست بررسی می‌باشد. هدف از مطالعه حاضر بررسی وضعیت بافت تخمدان موش پس از پیوند به دو صورت داخل عضلانی و بین عضلانی در ناحیه پشتی موش بود.

مواد و روش‌ها

این مطالعه تجربی در سال ۱۳۸۸ پس از تأیید کمیته اخلاق در دانشگاه علوم پزشکی همدان بر روی موش‌های ماده از نژاد بلب سی انجام شد.

حیوانات پس از خریداری از انیستیتو پاستور در قفس‌های استاندارد با دمای ۲۵ درجه سانتی‌گراد با دو سیکل تاریک و روشن ۱۲ ساعته نگهداری شدند. جهت آماده‌سازی موش‌های گروه دریافت کننده پیوند، موش‌های ۱۲ تا ۱۴ روزه از نژاد بلب سی پس از بیهوشی به کمک تزریق داخل صفاقی کتامین هیدروکلرید مورد عمل جراحی قرار گرفته و تخمدان‌های آنها با استفاده از دو برش طولی در دو سوی ستون مهره‌ها خارج شد و پس از اتمام کار محل زخم بخیه زده شد. موش‌های فوق پس از پایان

1-Petroianu et al

مهره‌های کم‌ری، باز شده و دو نیمه از یک تخمدان که از بدن موش‌های دهنده خارج شده بود، به صورت تازه به آنها پیوند زده شد.

جهت انجام پیوند یک نیمه از تخمدان به داخل عضلات پشتی سمت راست پیوند زده شد و نیمه دیگر در مابین عضلات ناحیه پشتی سمت چپ پیوند زده شد. پس از انجام پیوند، محل زخم بخیه زده شده، موش‌ها به هوش آمده و به داخل محفظه نگهداری انتقال یافته و به مدت ۸ هفته نگهداری شدند. لازم به ذکر است که کلیه اعمال جراحی و تزریقات تحت شرایط استریل انجام گردید.

جهت شمارش فولیکول‌ها در گروه کنترل از تخمدان موش‌های ۱۰ هفته‌ای ماده استفاده شد. کلیه نمونه‌ها جهت بررسی وضعیت رگ‌زایی و ماندگاری فولیکول‌ها مورد بررسی قرار گرفتند. از تخمدان‌هایی هم سن با تخمدان‌های پیوند شده به عنوان گروه کنترل استفاده شد. انتخاب موش‌ها جهت دریافت بافت تخمدان یا اهدا آن کاملاً به صورت تصادفی انجام شد. در مدت زمان ۸ هفته پس از انجام پیوند یک روز در میان یک واحد از هورمون محرک فولیکولی از نوع گونال اف ساخت شرکت سرونو ایتالیا به موش‌هایی که تحت عمل جراحی پیوند قرار گرفته بودند، به صورت داخل صفاقی با استفاده از سرنگ انسولین تزریق شد.

۸ هفته پس از انجام پیوند، موش‌های دریافت کننده پیوند کشته شده و تخمدان‌های پیوند زده شده به همراه مقداری از عضلات پشتی اطراف بریده و خارج شدند.

جراحی و به هوش آمدن به مدت ۲ هفته نگهداری شدند تا جهت دریافت تخمدان‌های پیوندی تازه آماده شوند. در این مدت موش‌ها در قفس‌های جداگانه نگهداری شده و به صورت روزانه به منظور ارزیابی روند بهبود تحت بررسی قرار گرفتند.

موش‌های دهنده پیوند، موش‌های ماده از همان نژاد بودند که در محدوده سنی ۱۲ تا ۱۴ روز قرار داشتند. پس از این که به مدت یک هفته تحت شرایط مناسب از نظر غذا، درجه حرارت و رطوبت قرار گرفتند به طریقه جا به جایی مهره‌های گردن کشته شده و تخمدان‌های آنها خارج شد. جهت خارج‌سازی تخمدان‌ها پس از زدودن کامل موهای ناحیه پشت موش با استفاده از دو برش طولی در دو سوی ستون مهره‌ها و حذف مفاصل مهره‌های کم‌ری امکان دسترسی به تخمدان‌های حیوان فراهم گشت. تخمدان‌ها با رعایت احتیاط کامل به منظور جلوگیری از آسیب احتمالی از بافت‌های اطراف جدا شدند. هر یک از تخمدان‌های این موش‌ها پس از انتقال به ظرف حاوی محلول سرم فیزیولوژی با استفاده از استریومیکروسکوپ المپیوس از بافت‌های اطراف جدا و به دو نیمه تقسیم شده و بلافاصله آماده پیوند به عضلات ناحیه پشتی موش‌هایی شدند، که جهت دریافت پیوند آماده بودند. تعداد ۲۰ سر از این موش‌هایی که برای دریافت پیوند آماده شده بودند بعد از دو هفته (یعنی در ۶ هفته) مجدداً بیهوش شده و ناحیه پشتی آنها در شرایط استریل با دو شکاف طولی در دو سوی ستون مهره‌ها و حذف مفاصل

به منظور بررسی وضعیت

هیستومورفولوژیک، قطعات خارج شده در فرمالین ۱۰ درصد فیکس شده و پس از رنگ آمیزی هماتوکسیلین و اتوزین از نظر رگ‌زایی جدید در اطراف محل پیوند میزان ماندگاری فولیکول‌های بدوی و در حال رشد بررسی شدند.

از هر کدام از تخمدان‌های پیوند زده شده، مقاطع سریال به دست آمد و برای هر نمونه تعدادی لام تهیه شد و به طور متوسط برای هر تخمدان ۵ لام مورد بررسی قرار گرفت. در هر لام، تعداد فولیکول‌های بدوی و در حال رشد در سه فیلد میکروسکوپ شمارش شد، سپس میانگین آنها برای هر لام محاسبه شده و در نهایت، میانگین تعداد هر دسته از فولیکول‌ها در ۵ لام محاسبه شده و اعداد به دست آمده برای هر نمونه گزارش شدند (۱۹). تخمدان‌های کنترل نیز به دو نیمه مساوی تقسیم شده و مراحل آماده‌سازی جهت بررسی هیستومورفولوژیک با همان روش ذکر شده در بالا بر روی تخمدان‌ها انجام پذیرفت. تهیه مقاطع سریال و لام‌های مورد نیاز جهت شمارش تعداد فولیکول‌ها نیز با روش مشابه تخمدان‌های پیوندی صورت گرفت.

داده‌های جمع‌آوری شده با استفاده از نرم‌افزار SPSS^(۱) و آزمون‌های آماری تی مستقل^(۲) تجزیه و تحلیل شدند.

یافته‌ها

بررسی بافت‌شناسی نمونه‌های به دست آمده از پیوند درون عضلانی بافت تخمدان نشان داد که در ۲ سر از موش‌هایی که عمل پیوند بافت تازه تخمدان بر روی آنها انجام شده بود بافت پیوندی به طور کامل دژنره شد. در بررسی بقیه نمونه‌ها در مواردی که تخمدان‌ها به صورت داخل عضلانی پیوند زده شده بودند در مقاطع تهیه شده علی‌رغم آن که در برخی مناطق بافت پیوندی نقاط نکروتیک کوچک مشاهده شد، لیکن بیشتر بافت تخمدانی از نظر ظاهری سالم بود و در داخل آن فولیکول‌های ابتدایی و فولیکول‌های اولیه، ثانویه و آنترال مشاهده شد (تصاویر ۱ و ۲).

در نمونه‌های فوق از نظر رگ‌زایی و تشکیل عروق در ناحیه پیوندی بررسی‌های به عمل آمده نشان داد که در اکثر پیوندهای داخل عضلانی عروق خونی در مناطق بینابینی مشاهده شد، که این امر حاکی از موفقیت‌آمیز بودن پیوند و تشکیل عروق خونی جدید در ناحیه پیوندی می‌باشد.

جدول ۱ میانگین تعداد فولیکول‌هایی که پس از بررسی کلیه لام‌های میکروسکوپی تهیه شده از گروه کنترل و گروه پیوند داخل عضلانی به دست آمد را نشان می‌دهد. نتایج حاصله برای تعداد فولیکول‌های بدوی، اولیه، ثانویه و آنترال نشان دهنده وجود اختلاف معنی‌دار آماری در میزان بقای فولیکول‌ها

1-Statistical Package for Social Sciences
2-Independent T-test

از نظر میزان رگ‌زایی در تمامی نمونه‌های پیوندی در ناحیه حد واسط تخمدان پیوند زده شده و بافت عضلانی اطراف عروق خونی با میانگین $2/26 \pm 0/24$ مشاهده شد که با توجه به این که نمونه‌های کنترل بافت تخمدان خالص بودند، لذا از نظر آماری قابل مقایسه با گروه کنترل نبود.

بود. همان‌گونه که مشاهده می‌شود اگر چه تفاوت معنی‌داری بین دو گروه وجود دارد، لیکن از نظر کیفی وجود فولیکول‌های ابتدایی و در حال رشد حاکی از موفقیت آمیز بودن پیوند می‌باشد.

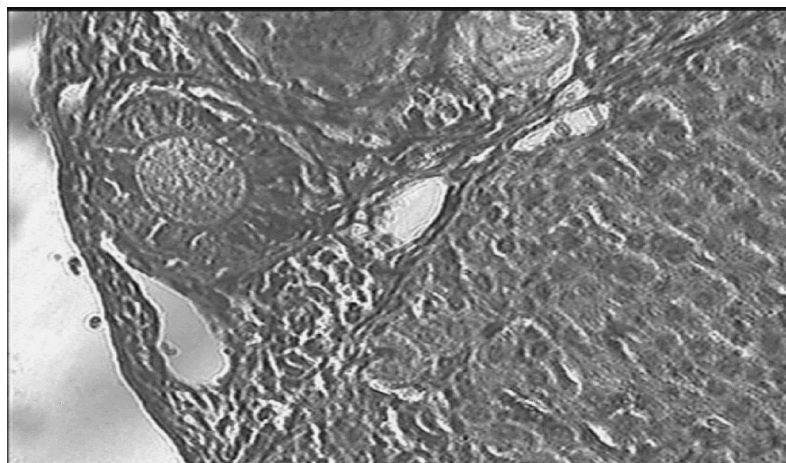
جدول ۲ تعداد فولیکول‌هایی که در فیلد پر قدرت^(۱) میکروسکوپ در گروه کنترل و گروه پیوند داخل عضلانی مشاهده شدند، را نشان می‌دهد که اختلاف معنی‌داری را نشان می‌دهد ($p < 0/05$).

جدول ۱: میانگین تعداد فولیکول‌های به دست آمده در مراحل مختلف در نمونه‌های بافت تخمدان پیوندی از نوع درون عضلانی با تخمدان‌های شاهد

گروه	مرحله تکاملی فولیکول	ابتدایی	اولیه	ثانویه	آنترال	سطح معنی‌داری
داخل عضلانی		۱۸۰±۸۵	۱۸±۱۰	۱۱±۷	۷±۴	<0/05
تخمدان شاهد		۲۷۰±۸۵	۳۹±۱۷	۳۴±۱۱	۱۶±۶	

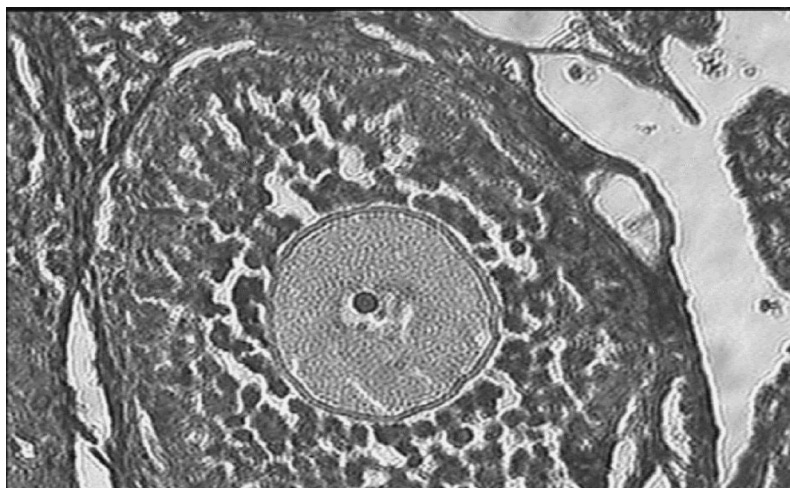
جدول ۲: مقایسه تعداد فولیکول‌های مشاهده شده در فیلد پر قدرت در گروه پیوند داخل عضلانی با تخمدان‌های شاهد

گروه	تعداد فیلد	متوسط تعداد فولیکول‌ها در هر فیلد	تعداد فولیکول‌ها
داخل عضلانی	۴۵	۰/۴۸	۱۶
تخمدان شاهد	۴۳	۲/۳	۸۷



تصویر ۱: نمایی از یک بافت پیوندی پس از رنگ آمیزی هماتوکسیلین-ائوزین با بزرگ‌نمایی ۱۰۰ برابر (میکروسکوپ المپیوس) که در آن فولیکول‌های اولیه مشاهده می‌شوند

1-High Power Field(HPF)



تصویر ۲: نمایی از یک بافت پیوندی پس از رنگ آمیزی هماتوکسیلین-ائوزین با بزرگ نمایی ۴۰۰ برابر (میکروسکوپ المپیوس) که در آن یک فولیکول ثانویه مشاهده می‌شود

بحث و نتیجه‌گیری

رگ‌زایی جدید و ماندگاری فولیکول‌ها مشاهده شد که نشانگر مناسب بودن محل پیوند می‌باشد. در حالی که دژنره شدن کلیه بافت‌های تخمدان در پیوند ما بین عضلانی می‌تواند به علت نامناسب بودن مکان انجام پیوند و عدم وجود خون‌رسانی مناسب باشد. بر اساس مطالعه‌های انجام شده برقراری سریع جریان خون در مراحل اولیه انجام پیوند در تکامل بافت پیوندی حایز اهمیت است (۱۸). استفاده از بافت تخمدان ورقه ورقه شده یکی از راهکارهای کاهش میزان ایسکمی بافتی و افزایش تماس بافت پیوندی با محیط تأمین نیازهای بافتی آن است. همچنین استفاده از بافت تخمدان ورقه ورقه شده هرچند موجب آسیب فولیکول‌های بزرگ در اثر قطعه قطعه کردن می‌شود، اما با تسهیل تماس قسمت‌های مختلف بافت پیوندی با مجاور و برقراری گردش خون موجب افزایش ماندگاری بافت پیوندی می‌گردد. در پیوند تخمدان

امروزه حفظ قدرت باروری در زنان جوانی که به دلیل ابتلا به سرطان تحت شیمی‌درمانی یا پرتو درمانی قرار می‌گیرند، بسیار مورد توجه می‌باشد. انتخاب بهترین محل جهت انجام پیوند تخمدان و توجه به میزان ماندگاری بافت تخمدان، وضعیت خون‌رسانی و ایجاد رگ‌های جدید و تکامل فولیکول‌ها پس از انجام پیوند از موضوعات مهمی است که در این زمینه مورد تحقیق می‌باشد (۱۸-۱۴). در پژوهش حاضر نیز وضعیت بافت تخمدان موش پس از پیوند به دو صورت داخل عضلانی و بین عضلانی در ناحیه پشتی موش مورد ارزیابی قرار گرفت.

در این تحقیق به غیر از دو مورد استحال بافت تخمدانی در پیوندهای درون عضلانی که نشان دهنده رد پیوند به واسطه سلول‌های دفاعی بدن میزبان بود، در سایر بافت‌های پیوندی شواهدی از

به نظر می‌رسد علاوه بر ویژگی‌های ذکر شده مکانی که جهت انجام پیوند در نظر گرفته می‌شود باید به گونه‌ای باشد که کمترین عوارض جراحی را نیز بر جای نهد. عضلات ناحیه پشتی با قابلیت دسترسی آسان و عوارض جراحی اندک ناحیه مناسبی جهت انجام پیوند به نظر می‌رسد. مطالعه حاضر نشان داد که انجام پیوند در عضلات ناحیه پشتی به صورت داخل عضلانی با درصد بالای بقای بافت پیوندی همراه است و در این مکان فولیکول‌های بافت پیوندی قابلیت تکامل خود را حفظ می‌نمایند. هرچند در این روش امکان لقاح طبیعی به علت محل پیوند وجود ندارد، اما امکان پایش نتایج پیوند، دسترسی به بافت پیوندی و دستیابی به اووسیت آسان‌تر از مکان‌های پیشنهاد شده در مطالعه‌های پیشین وجود دارد. ضمن آن که میزان بقای بافت پیوندی و تکامل فولیکول‌ها با مطالعه‌های پیشتر انجام شده در سایر مکان‌ها چندان متفاوت نمی‌باشد. به صورت کلی با توجه به تشابه این دو معیار در مطالعه‌های مختلف به نظر می‌رسد که در انجام پیوند توجه به سایر پارامترهای ذکر شده و همچنین وضعیت بیمار باید مورد توجه بیشتری قرار گیرد.

در مجموع این مطالعه نشان داد، هرچند پیوند بافت تخمدان در داخل عضلات موجب آسیب به بافت تخمدان و از دست رفتن تعدادی از فولیکول‌ها می‌گردد، اما استفاده از این روش می‌تواند موجب

انسانی با توجه به محدودیت بافت پیوندی و لزوم بهره‌برداری حداکثری، استفاده از روش بافت ورقه ورقه شده ضمن فراهم آوردن امکان بقای بیشتر منابع چندگانه‌ای را برای دستیابی به اووسیت فراهم می‌آورد (۱۶ و ۱۵، ۱۳).

در مطالعه حاضر به منظور پیشگیری از تداخل استفاده از این روش‌ها در وضعیت رگ‌زایی و ماندگاری بافت پیوندی ما بین عضلانی و درون عضلانی به جز کاهش اندازه بافت پیوندی با نصف کردن تخمدان موش‌های سوری ماده از سایر روش‌ها استفاده نشد. در نمونه‌های فوق از نظر رگ‌زایی و تشکیل عروق در ناحیه پیوندی بررسی‌های به عمل آمده نشان داد که در اکثر پیوندهای داخل عضلانی، عروق خونی در مناطق بینابینی مشاهده شد، که این امر حاکی از موفقیت‌آمیز بودن پیوند و تشکیل عروق خونی جدید در ناحیه پیوندی می‌باشد.

در مطالعه‌های مختلف مکان‌های مختلفی از قبیل؛ مزومتريوم، بورس تخمدانی، عضله رکتوس، فیمبریا لوله فالوپ، زیر کپسول کلیه و مابین عضلات برای انجام پیوند استفاده شده است (۲۰-۱۳). مکان پیوند باید به گونه‌ای باشد که میزان بقای بافت پیوندی در آن بالا باشد و تکامل فولیکول‌های بافت پیوندی در آن به خوبی صورت پذیرد، امکان پایش و بررسی نتایج پیوند، امکان تهیه اووسیت از بافت پیوندی و امکان تخمک‌گذاری مداوم فراهم باشد.

فراهم آوردن امکان بقای بارداری در بیماران در معرض خطر از دست دادن قابلیت باروری گردد. انجام مطالعه‌های بیشتر در خصوص افزایش کارآیی پیوند بافت تخمدان توصیه شود.

تقدیر و تشکر

مجریان پژوهش از حسن نظر مجموعه معاونت پژوهشی دانشگاه علوم پزشکی و خدمات بهداشتی درمانی همدان که بستر لازم جهت انجام مطالعه حاضر را فراهم ساختند، سپاس‌گزاری می‌نمایند.

Histomorphological Evaluation of Fresh Ovarian Tissue Transplanted Into Back Muscles of Balb/C Mice

Amiri I^{*},
Anvari N^{**},
Moaddab AH^{***},
Kazemi Sabzevar N^{***},
Karimian M^{***},
Forozan Far F^{***}

^{*} Associate Professor of Anatomy, Department of Anatomy, Medicine Faculty, Hamadan Medical Sciences University, Hamadan, Iran

^{**} Assistant Professor of Pathology, Department of Pathology, Medicine Faculty, Hamadan University of Medical Sciences, Hamadan, Iran

^{***} Medical student, Medicine Faculty, Hamadan University of Medical Sciences, Hamadan, Iran

Received:05/02/2011

Accepted:07/03/2011

Corresponding Author: Amiri I
Email: amiri44@yahoo.com

ABSTRACT:

Introduction & objectives: Today, different methods for maintaining reproductive capability in young women with cancer are being considered. One of the most prominent of these methods is ovarian tissue transplant. Despite the relative success of this method, the appropriate location and methods of transplantation is still a matter of discussion. The present study evaluated the histomorphology of fresh ovarian tissue transplantation by two methods, inter muscular and intra muscular, in Balb/C mice.

Methods & Materials: The study was conducted at Hamedan University of Medical Sciences in 2009. Fresh ovarian tissues from 12-14 day old Balb/C mice were transplanted into back muscles of ovariectomized 6 week old Balb/C mice both intermuscularly and intramuscularly. All transplanted mice received intra-peritoneal injections of a unit of rFSH for 4 weeks, every other day. At the end of the tenth week, all transplant recipient mice were killed and the transplanted ovarian tissues were removed. All samples were assessed for the angiogenesis and viability of follicles. Data were analyzed using SPSS software, using independent t-test.

Results: In intermuscular transplanted group, the transplanted tissues were rejected in two cases. In the sections prepared from the other cases, in spite of the presence of some small necrotic areas, the majority of ovarian tissues had a healthy appearance within the primordial, primary, secondary and antral follicles. Apart from a significant reduction in the number of follicles and smaller size of follicles in the transplanted tissue in comparison with control group, no other major differences in morphology, histology, and the process of maturation of ovarian follicles were observed between the transplanted and control groups.

Conclusion: Fresh ovarian tissue transplantation into muscles of the back area without basic vascular pedicle has new angiogenesis capabilities, appropriate survival and development of primordial follicles and significant natural growth of maturing follicles. Degeneration of transplanted tissue in the intra muscular area indicates that it is an inappropriate site for transplantation.

Key Words: Ovarian Tissue Transplantation, Mice, Back Muscle area

REFERENCES

1. Pamel N, Schult Z, Beck M L, Stava C, Sellin RV. Health profile in 5836 long term cancer survivals. *International Journal of cancer* 2003; 104: 488-95.
2. US. Cancer statistics working group. *United States Cancer Statistics: 2004 Incidence and Mortality*. Atlanta: U.S. Department of Health and Human Services, Centers for Disease Control and Prevention and National Cancer Institute; 2007; 25-51.
3. Georgescu ES, Goldberg JM, Du Plessis SS, Agarwal A. Present and future fertility preservation strategies for female cancer patients. 1: *Obstet Gynecol Surv* 2008; 63:725-32.
4. Klock SC, Zhang JX, Kazer RR. Fertility preservation for female cancer patients: early clinical experience. *Fertility and Sterility* 2010 Jun;94(1):149-55.
5. Oktem O, Oktay K. Quantitative assessment of the impact of chemotherapy on ovarian follicle reserve and stromal function. *Cancer* 2007; 100: 222-9.
6. Rodriguez-Macias Wallberg KA, Keros V, Hovatta O. Clinical Aspects of Fertility Preservation in Female Patients. *Pediatr Blood Cancer* 2009; 53: 254-60.
7. Sönmezer M, Oktay K. Assisted reproduction and fertility preservation techniques in cancer patients. *Curr Opin Endocrinol Diabetes Obes* 2008; 15: 514-22.
8. Tewari KS, Di Saia PJ. Ovulatory failure, fertility preservation and reproductive strategies in the setting of gynecologic and non-gynecologic malignancies. *Eur J Gynaecol Oncol* 2006; 27: 449-61.
9. West ER, Zelinski MB, Kondapalli LA, Gracia C, Chang J, Coutifaris J, et al. Preserving female fertility following cancer treatment: current options and future possibilities. *Pediatr Blood Cancer* 2009; 53:289-95.
10. Tao T, Del Valle A. Human oocyte and ovarian tissue cryopreservation and its application. *J Assist Reprod Genet* 2008; 25:287-96.
11. Blumenfeld Z, Wolff MV. GnRH-analogues and oral contraceptives for fertility preservation in women during chemotherapy. *Human Reproduction Update* 2008; 14: 543-52.
12. Kańska-Książkiewicz K. Recent achievements in in vitro culture and preservation of ovarian follicles in mammals. *Reproductive Biology* 2006; 6: 3-16.
13. Barros FS, De Oliveira RM, Alves FM, Sampaio M, Geber S. Successful ovarian autotransplant with no vascular reanastomosis in rats. *Transplantation* 2008; 86: 1628-30.
14. Bedaiwy MA, Shahin AY, Falcone T. Reproductive organ transplantation: advances and controversies. *Fertility and Sterility* 2008; 90: 2031-55.
15. Chen CH, Chen SG, Wu GJ, Wang J, Yu CP, Liu JU. Autologous heterotopic transplantation of intact rabbit ovary after frozen banking at -196°C. *Fertility and Sterility* 2006; 86: 1059-66.
16. Demeestere I, Simon P, Emiliani S, Delbaere A, Englert Y. Orthotopic and heterotopic ovarian tissue transplantation. *Human Reproduction Update* 2009 ;15(6):649-65.
17. Demeestere I, Simon P, Emiliani S, Delbaere A, Englert Y. Fertility preservation: successful transplantation of cryopreserved ovarian tissue in a young patient previously treated for hodgkin's disease. *The Oncologist* 2007; 12:1437-442.
18. Deng XH, Xu AR, Chao L, Yu HL, Zhen JH, Hashimoto S, et al. Effect of different sites for cryopreserved ovarian tissue implantation in rabbit. *Human Reproduction* 2007; 22: 662-8.
19. Oktay K, Newton H, Godsen RG. Transplantation of cryopreserved human ovarian tissue results in follicle growth initiation in SCID mouse. *Fertility and Sterility* 2000; 73: 599-603.
20. Petroianu A, Alberti LR, Vasconcellos LS. Allogeneic ovarian orthotopic transplantation in rabbits without a vascular pedicle: morphological, endocrinologic, and natural pregnancy assessment. *Transplant Proc* 2006; 38(9): 3092-3.