

# بررسی اثرات محافظتی عصاره هیدروآتانولی پنیرنخل بر اسپرماتوژنز موش‌های صحرایی نر نژاد ویستار القا شده با استات سرب

نگار ایازی<sup>۱</sup>، ناصر میرازی<sup>۱\*</sup>، حسام پارسا<sup>۲</sup>، سمانه صفری<sup>۲</sup>

<sup>۱</sup> گروه زیست شناسی، دانشگاه بوعلی سینا، همدان، ایران، <sup>۲</sup> گروه فیزیولوژی ورزشی، دانشگاه بوعلی سینا، همدان، ایران، <sup>۳</sup> کمیته تحقیقات دانشجویی، دانشگاه علوم پزشکی همدان، همدان، ایران

تاریخ وصول: ۱۴۰۲/۰۶/۳۰ تاریخ پذیرش: ۱۴۰۲/۱۰/۱۱

## چکیده

**زمینه و هدف:** سرب از عوامل آلوده کننده زیست محیطی می‌باشد و بر عملکرد دستگاه‌های مختلف بدن از جمله دستگاه تولید مثل، اثرات مخربی دارد. لذا هدف از این مطالعه تعیین و بررسی اثرات محافظتی عصاره هیدروآتانولی پنیرنخل بر اسپرماتوژنز موش‌های صحرایی نر نژاد ویستار القا شده با استات سرب بود.

**روش بررسی:** در این مطالعه تجربی که در سال ۱۴۰۲ انجام شد، ۳۵ سر موش صحرایی نر با محدوده وزنی ۲۲۰-۲۰۰ گرم وارد مطالعه شدند و به ۵ گروه کنترل (دریافت کننده آب و غذای معمولی)، کنترل مثبت (دریافت کننده عصاره پنیرنخل با دوز ۵۰۰ میلی‌گرم برکیلوگرم)، شاهد (دریافت کننده استات سرب ۰/۵ گرم بر لیتر، در آب آشامیدنی) و تیمار ۱ و ۲ (دریافت کننده استات سرب و عصاره پنیرنخل با دوز ۲۵۰ و ۵۰۰ میلی‌گرم برکیلوگرم) تقسیم شدند. تزریق عصاره به صورت درون صفاقی روزانه و به مدت ۲ هفته انجام شد. در پایان آزمایشات، از حیوانات خون‌گیری و از سرم آن هورمون‌های تستوسترون، LH و FSH اندازه‌گیری شد، سپس شمارش اسپرم انجام و نمونه‌های بافت‌شناسی بیضه ارزیابی شد. داده‌های جمع‌آوری شده با استفاده از آزمون‌های آماری کلموگروف- اسمیرونوف، آنالیز واریانس یک طرفه درون آزمودنی و تست تعقیبی توکی تجزیه و تحلیل شد.

**یافته‌ها:** نتایج به دست آمده مطالعه حاضر نشان داد که استات سرب تخریب و نکروز در بافت بیضه موش‌ها ایجاد می‌کند. همچنین کاهش معنی‌داری در تعداد اسپرم‌ها و سطح سرمی هورمون تستوسترون به وجود می‌آورد ( $p < 0/001$ ). عصاره پنیرنخل موجب محافظت از بافت بیضه و افزایش روند اسپرماتوژنز در گروه‌های تیمار نسبت به گروه شاهد گردید. هورمون تستوسترون در گروه‌های تیمار نسبت به گروه شاهد افزایش معنی‌داری داشت ( $p < 0/05$ ).

**نتیجه‌گیری:** عصاره هیدروآتانولی پنیرنخل دارای اثر محافظتی در بافت بیضه موش‌های صحرایی در برابر اثرات توکسیک استات سرب است.

**واژه‌های کلیدی:** پنیرنخل، اسپرماتوژنز، تستوسترون، استات سرب، موش صحرایی

\* نویسنده مسئول: ناصر میرازی، همدان، دانشگاه بوعلی سینا، گروه زیست شناسی

Email: mirazi205@gmail.com

## مقدمه

و افزایش پراکسیداسیون لیپیدی در سلول‌ها می‌شود و از این طریق منجر به کاهش آنتی‌اکسیدان‌ها و ایجاد استرس اکسیداتیو می‌گردد (۴). دفاع آنتی‌اکسیدانی می‌تواند با فرآیندهای درون تنی (سنتز آنزیم‌های درون سلولی سوپراکسید دیسموتازها و سوپراکسید ردوکتازها) یا به شکل دفاع آنتی‌اکسیدانی خارج سلولی و یا با تأمین مواد از دست رفته در قالب رژیم غذایی مانند ویتامین‌های C، E، A، D، ریبوفلاوین، تیامین، نیاسین، پیریدوکسین، کاروتنوئیدها، فلاونوئیدها، پلی‌فنول‌ها) فعال شود. گیاهان دارویی غنی از ترکیبات آنتی‌اکسیدانی هستند و باعث توسعه سیستم دفاعی و آنتی‌اکسیدانی می‌شوند (۵). گیاهان دارویی با داشتن انواع مختلفی از ترکیبات شیمیایی آنتی‌اکسیدانی مانند فلاونوئیدها در جهت حفاظت از بافت‌های بدن مؤثر واقع می‌شوند (۶). وجود ترکیبات فنولی به عنوان یکی از مهم‌ترین عوامل آنتی‌اکسیدانی در گیاهان دارویی محسوب می‌گردد (۷). توکوفرول و ویتامین A موجود در گیاهان از جمله گندم با داشتن خاصیت آنتی‌اکسیدانی می‌تواند سطح هورمون‌های جنسی را افزایش دهد. خاصیت مهار کنندگی رادیکال‌های آزاد موجود در گندم، با ممانعت از استرس اکسیداتیو، مانع آسیب DNA، کروموزوم‌ها و میکروتوبول‌ها، در فرآیندهای اکسیداسیون می‌شود (۸). عصاره گیاه گزنه دارای ترکیبات فنولی و فلاونوئیدی و قدرت احیا کنندگی بوده و از خاصیت ضدقارچی و ضد میکروبی بالایی برخوردار می‌باشد. این گیاه از طریق مهار رادیکال‌های آزاد دارای

آلودگی با فلزات سنگین از مهم‌ترین عوامل جهانی آلودگی محیط زیست می‌باشد. آلاینده‌های فلزی به دلیل غیر قابل تجزیه بودن و اثرات فیزیوپاتولوژیکی آنها بر موجودات زنده و انسان، حتی در غلظت‌های کم سرطان‌زا می‌باشند. سرب به محض ورود به بدن، با ترکیبات پروتئینی و آنزیم‌ها به شکل ترکیبات بیوتوکسیک پایدار در می‌آید و با تغییر در ساختار این بیومولکول‌ها، فعالیت بیولوژیک آنها را با مشکل مواجه ساخته و باعث جلوگیری از سنتز هموگلوبین و ایجاد کم خونی، آسیب به عملکرد سیستم قلبی - عروقی، سیستم کلیوی، سیستم تولید مثل، مفاصل، افزایش فشارخون، کاهش قدرت یادگیری و اختلالات رفتاری در کودکان و آسیب حاد و مزمن به دستگاه عصبی مرکزی و محیطی می‌شود (۱). مسمومیت با سرب می‌تواند عملکرد کبد را مختل کند و باعث افزایش آنزیم‌های کبدی شود (۲). سرب عوارضی هم‌چون اثرات موتاژنیک، تراژونیک و کارسینوژنیک داشته و سمیت آن برای جنین تأیید شده است. یکی از مهم‌ترین مکانیسم‌های سمیت فلزاتی چون سرب و کادمیوم، ایجاد استرس اکسیداتیو است. این فلزات سنگین به لیگاندهای اکسیژن، نیتروژن و سولفور در آنزیم‌ها و دیگر پروتئین‌ها متصل شده و به واسطه میان‌کنش با عناصر زیستی، باعث مهار اپوپتوز، تغییر در ساختار DNA، مهار ترمیم DNA آسیب دیده و بیان ناصحیح ژن‌ها می‌شوند (۳). سرب سبب ایجاد رادیکال‌های آزاد

DNA و نشانگرهای آپوتوز بافت بیضه را کاهش دهد و ظرفیت آنتی‌اکسیدانی بافت بیضه را افزایش دهد (۱۲). خرما دارای فعالیت آنتی‌اکسیدانی از طریق افزایش کاتالاز، گلوکاتیون پراکسیداز، سوپراکسیداز دیسموتاز و نرمال کردن عملکرد مالون دی‌آلدید می‌باشد. خرما باعث افزایش استروژن‌ها، تستوسترون، گلبول‌های قرمز خون و پلاکت‌ها می‌گردد (۱۳). پنیر نخل که به عنوان پالمیتو شناخته می‌شود، در واقع قسمت مریستمی درخت نخل است که غنی از اسیدهای چرب ضروری شامل اسید لینولئیک (امگا ۶)، اسیدلینولئیک (امگا ۳)، اسید اولئیک (امگا ۹) می‌باشد. اسید لینولئیک (امگا ۶) و مواد معدنی و ویتامین‌های مورد نیاز بدن می‌باشد (۱۴). اثرات محافظتی پنیر نخل در موش‌های صحرایی مبتلا به سندرم تخمدان پلی‌کیستیک القاء شده با استرادیول والرات گزارش شده است (۱۵). پژوهش‌هایی که در خصوص اثرات و خواص این بخش از درخت خرما صورت گرفته شده است، بسیار اندک و محدود می‌باشد، لذا نیاز به بررسی‌ها و پژوهش‌های بیشتری در تمامی اندام‌ها و دستگاہ‌های بدن از ضرورت ویژه‌ای برخوردار می‌باشد. همچنین استفاده از پنیر نخل به عنوان یکی لذیذترین و پرمصرفترین بخش از درخت نخل (بعد از خرما)، در مناطق جنوبی کشور و کشورهای همجوار امری معمول و رایج می‌باشد و به عنوان بخشی از تغذیه مردم بومی به حساب می‌آید. لذا لزوم پرداختن به اثرات این محصول و پی بردن به خواص آن در بدن ضروری به نظر می‌رسد.

خاصیت آنتی‌اکسیدانی است (۹). کلم بروکلی به علت وجود ویتامین E (آلفا توکوفرول)، ویتامین C (آسکوربیک اسید)، فلاونوئیدها (کوئرستین و کامپفرول)، کاروتنوئیدها (کاروتن و لوتئین) و گلوکوسینات دارای خاصیت آنتی‌اکسیدانی و ضدسرطانی می‌باشد. همچنین پلی‌فنل‌های موجود در کلم بروکلی با خاصیت آنتی‌اکسیدانی بالا می‌توانند رادیکال‌های آزاد اکسیژن ایجاد شده به وسیله سرب را خنثی کرده و از آسیب احتمالی آن بر بافت کلیه جلوگیری کنند (۱۰). درخت نخل و تمام قسمت‌های آن، مانند؛ میوه، دانه‌گرده، پنیر نخل و برگ‌ها به دلیل داشتن ترکیبات فنولیک و فلاونوئیدی از تشکیل پروستاگلاندین اندروپراکسید جلوگیری کرده و باعث کاهش التهاب می‌شوند. خرما در درمان بسیاری از بیماری‌ها نظیر؛ بیماری‌های قلبی - عروقی، عفونی، دیابت، ناباروری، زخم معده، سرطان، پارکینسون و آلزایمر مؤثر واقع می‌شود. خرما علاوه بر اثرات ضدالتهابی، تأثیرات ضد میکروبی و آنتی‌اکسیدانی نیز دارا می‌باشد (۱۱). گرده درخت خرما حاوی ترکیبات فیتوشیمیایی، فلاونوئیدی، مواد مغذی شامل ویتامین‌های B1، B2 و B12 و مواد معدنی می‌باشد. گرده خرما می‌تواند گونه‌های فعال اکسیژن را در داخل و خارج سلول‌های بدن جمع‌آوری و خنثی کند. گرده خرما به ویژه بافت بیضه را در برابر استرس اکسیداتیو محافظت می‌کند و با افزایش تعداد اسپرم‌های متحرک، بر باروری مردان مؤثر می‌باشد. گرده خرما می‌تواند میزان استرس اکسیداتیو، آسیب

در خصوص اختلالات باروری و اثرات توکسیک فلزاتی نظیر سرب بر آن پژوهش‌هایی صورت گرفته ولیکن از آن جایی که تاکنون چنین بررسی در مورد اثرات عصاره پنیر نخل بر روند اسپرماتوژنز در برابر اختلالات ناشی از اثرات توکسیک و مخرب استات سرب در موش‌ها انجام نشده است، لذا هدف از این مطالعه تعیین و بررسی اثرات محافظتی عصاره هیدروآتانولی پنیرنخل بر اسپرماتوژنز موش‌های صحرایی نر نژاد ویستار القا شده با استات سرب بود.

#### روش بررسی

در این مطالعه تجربی که در سال ۱۴۰۲ انجام شد، ۳۵ سر موش صحرایی نر نژاد ویستار در محدوده وزنی ۲۲۰-۲۰۰ گرمی مورد استفاده قرار گرفت. موش‌ها به ۵ گروه مساوی به طور تصادفی به صورت زیر تقسیم شدند؛ گروه کنترل (دسترسی آزاد به آب و غذا)، گروه کنترل مثبت (تزریق روزانه ۵۰۰ میلی‌گرم بر کیلوگرم وزن بدن عصاره هیدروآتانولی پنیر نخل به مدت دو هفته، داخل صفاقی)، گروه شاهد (دریافت استات سرب در آب آشامیدنی حاوی ۰/۵ گرم در لیتر)، گروه تیمار ۱ (دریافت استات سرب در آب آشامیدنی، ۰/۵ گرم در لیتر و تزریق روزانه ۲۵۰ میلی‌گرم بر کیلوگرم وزن بدن عصاره هیدروآتانولی پنیر نخل به مدت دو هفته، داخل صفاقی) و گروه تیمار ۲ (دریافت استات سرب در آب آشامیدنی، ۰/۵ گرم در لیتر و تزریق روزانه ۵۰۰ میلی‌گرم بر کیلوگرم وزن بدن عصاره هیدروآتانولی

پنیر نخل به مدت دو هفته، داخل صفاقی). پس از پایان آزمایشات، موش‌ها توسط کتامین هیدروکلراید (۵۰ میلی‌گرم بر کیلوگرم وزن بدن) بیهوش و اقدام به تهیه نمونه خون (۵ میلی‌لیتر از سیاهرگ بزرگ زیرین) و بافت بیضه شد. سپس لوله‌های حاوی خون در دستگاه سانتریفیوژ قرار داده و با سرعت ۴۰۰۰ دور در دقیقه و به مدت ۵ دقیقه سانتریفیوژ شدند. سنجش سطح سرمی هورمون‌ها با استفاده از کیت سنجش کارمانیا پارس ژن و با روش الیزا و به وسیله دستگاه BioTec ELx800 انجام گردید.

در کلیه مراحل پژوهش، اصول اخلاق کار با حیوانات آزمایشگاهی رعایت شد.

تمامی رفتارها و آزمایشات صورت گرفته با حیوانات در این پایان‌نامه براساس پروتکل بین‌المللی کار با حیوانات آزمایشگاهی و مصوبه کمیته اخلاق صورت گرفت.

جهت انجام پژوهش‌های بافت‌شناسی بیضه، از هر حیوان بیضه چپ برداشته و پس از توزین، در ظرف حاوی فرمالین ۱۰ درصد قرار داده شد. بعد از ۲۴ ساعت فرمالین ظرف حاوی بیضه تعویض گردید. جهت شمارش اسپرم‌ها، ابتدا اپیدیدیم هر کدام از بیضه‌ها به وسیله قیچی جدا شد و در ظرف حاوی ۱ میلی‌لیتر سرم فیزیولوژی ۳۷ درجه سانتی‌گراد قرار داده شد. اپیدیدیم‌ها ابتدا به وسیله قیچی جراحی به قطعات ریز در آمد و با له کرده آنها به وسیله پنس، اسپرم‌های موجود در اپیدیدیم خارج گردید. پس از یکنواخت شدن محلول حاوی اسپرم، از سوسپانسیون

پنیرنخل از نخلستان‌های اطراف شهر کربلا در کشور عراق تهیه شد، پس از شناسایی علمی، ابتدا پنیرنخل به وسیله چاقو به قطعات ریز تبدیل شد و به مدت سه هفته در سایه خشک گردید. سپس به وسیله آسیاب برقی به صورت پودر درآمد و مقدار ۵۰۰ گرم از پودر حاصل را در ظرف حاوی الکل اتیلیک ۸۰ درصد قرار گرفت. بعد ظرف حاوی آن در یخچال به مدت یک هفته نگه داشته شد، پس از گذشت یک هفته محتویات داخل ظرف به وسیله قیف بوختر صاف گردید. مایع به دست آمده را در دستگاه روتاری (IKA RV10 digital) با شرایط ۵۵ دور در دقیقه و در دمای ۶۰ درجه سانتی‌گراد قرار داده شد تا عصاره حاصل تغلیظ گردد. عصاره تغلیظ شده در زیر هود به مدت ۴۸ ساعت قرار داده شد تا کاملاً خشک شود، عصاره خشک شده تا زمان استفاده در فریزر ۲۰- درجه سانتی‌گراد نگهداری شد. از عصاره فوق دوزهای مصرفی مورد نیاز به صورت حل کردن در آب مقطر دوبار تقطیر شده ایجاد و پس از فیلتر کردن به وسیله فیلترهای سرسرنگی با منافذ ۲۲ میکرومتری، مورد مصرف قرار داده شد.

داده‌های جمع‌آوری شده با استفاده از نرم‌افزار 8 GraphPad prism و آزمون‌های آماری کلموگروف-اسمیرونوف، آنالیز واریانس یک طرفه درون آزمودنی و تست تعقیبی توکی تجزیه و تحلیل شدند.

ایجاد شده به وسیله سمپلر مقدار ۱۰ میکرولیتر برداشته و در ظرف حاوی یک میلی‌لیتر سرم فیزیولوژی ۳۷ درجه قرار داده و کاملاً بهم زده شد تا به صورت همگن در آمد. از محلول فوق مقدار یک قطره برداشته و در زیر لاملی که بر روی لام نئوبار قرار داده بود قرار داده شد. به وسیله لام نئوبار شمارش اسپرم‌ها به صورت تصادفی در ۵ مربع ۱۶ خانه‌ای وسط لام نئوبار (همانند شمارش گلبول‌های قرمز) انجام شد. سپس تعداد کل اسپرهای شمارش شده در هر نمونه در ضریب ۱۰۰۰۰ ضرب شد (۱۶).

جهت بررسی و ارزیابی میزان درصد تحرک اسپرم‌ها در محیط حاوی اسپرم‌ها در هر کدام از نمونه‌های گروه‌های مورد آزمون گسترش مرطوب حاوی ۲۰ میکرولیتر تهیه شد و بلافاصله لامل روی آن قرار داده شد و با بزرگنمایی ۱۰۰ میزان تحرک و شنای اسپرم‌ها به طرف مستقیم و رو به جلو بررسی شدند. سپس درصد اسپرم‌هایی که تحرک مناسبی داشتند به عمل آمد و میانگین درصد‌های گروه‌ها محاسبه و با یکدیگر مقایسه شدند. اختلاف معنی‌دار موجود بین گروه‌های مورد آزمون با روش آماری ارزیابی گردید (۱۷). همچنین بررسی هم‌زمان اشکال غیر طبیعی اسپرم‌ها نیز به عمل آمد. اسپرم‌های غیر طبیعی شامل: اسپرم‌های بدون سر یا دم، دم فنری شکل، دم دو شاخه، اسپرم‌های دارای دو سر و اسپرم‌های دارای سرهای بزرگ یا کوچک‌تر از نرمال مورد شمارش و درصدگیری شدند و اختلاف بین گروه‌های مورد آزمون نیز صورت گرفت.

## یافته‌ها

مقایسه میزان GSI (شاخص وزن بیضه به وزن بدن) بین گروه کنترل و گروه شاهد (دریافت کننده ی استات سرب) کاهش معنی داری وجود دارد ( $P < 0.05$ ). مقایسه میزان GSI بین گروه کنترل مثبت و گروه شاهد کاهش معناداری وجود دارد ( $P < 0.001$ ). مقایسه میزان GSI بین گروه شاهد و گروه تیمار یک تفاوت معناداری وجود ندارد. مقایسه میزان GSI بین گروه شاهد و گروه تیمار دو افزایش معنی داری مشاهده شده است ( $p < 0/01$ ) (نمودار ۱).

مقایسه تعداد اسپرم در گروه شاهد نسبت به گروه کنترل کاهش معنی دار را نشان داد ( $p < 0/01$ ). مقایسه شمارش تعداد اسپرم بین گروه شاهد و گروه کنترل مثبت نشان دهنده از کاهش معنی داری برخوردار می باشد ( $p < 0/01$ ). مقایسه شمارش تعداد اسپرم بین گروه شاهد و گروه تیمار یک فاقد اختلاف معنی دار بود. مقایسه شمارش تعداد اسپرم بین گروه شاهد گروه تیمار دو از افزایش معنی داری برخوردار می باشد ( $p < 0/01$ ). مقایسه شمارش تعداد اسپرم بین گروه تیمار یک و گروه تیمار دو افزایش معنی داری وجود دارد ( $p < 0/01$ ) (نمودار ۲).

مقایسه سطح سرمی هورمون تستوسترون بین گروه شاهد و گروه کنترل کاهش معنی داری وجود دارد ( $p < 0/01$ ). مقایسه سطح سرمی هورمون تستوسترون بین گروه کنترل مثبت و گروه شاهد کاهش معنی داری وجود دارد ( $p < 0/01$ ). مقایسه سطح سرمی هورمون تستوسترون بین گروه تیمار دو کاهش معنی داری وجود دارد ( $p < 0/01$ ) (نمودار ۳).

گروه کنترل و گروه تیمار یک کاهش معنی داری مشاهده می شود ( $p < 0/05$ ). مقایسه سطح سرمی هورمون تستوسترون بین گروه کنترل مثبت و گروه تیمار یک کاهش معنی داری وجود دارد ( $p < 0/05$ ). مقایسه سطح سرمی هورمون تستوسترون بین گروه شاهد و گروه تیمار دو افزایش معنی داری وجود دارد ( $p < 0/05$ ). مقایسه سطح سرمی هورمون تستوسترون بین گروه های تیمار یک و تیمار دو فاقد اختلاف معنی دار می باشد (نمودار ۳).

مقایسه سطح سرمی هورمون FSH بین گروه کنترل و گروه شاهد افزایش معنی داری وجود دارد ( $p < 0/01$ ). مقایسه سطح سرمی هورمون FSH بین گروه کنترل مثبت و گروه شاهد افزایش معنی داری مشاهده شده است ( $p < 0/01$ ). مقایسه سطح سرمی هورمون FSH بین گروه کنترل و گروه تیمار یک افزایش معنی داری وجود دارد ( $p < 0/01$ ). مقایسه سطح سرمی هورمون FSH بین گروه کنترل مثبت و گروه تیمار یک افزایش معنی داری دارند ( $p < 0/01$ ). مقایسه سطح سرمی هورمون FSH بین گروه شاهد و گروه تیمار دو کاهش معنی داری وجود دارد ( $p < 0/05$ ). مقایسه سطح سرمی هورمون FSH بین گروه شاهد و گروه تیمار دو کاهش معنی داری مشاهده شده است ( $p < 0/01$ ). مقایسه سطح سرمی هورمون FSH بین گروه تیمار یک و گروه تیمار دو کاهش معنی داری وجود دارد ( $p < 0/05$ ) (نمودار ۴).

تهیه شده از مایع حاوی اسپرم موش‌های مورد آزمون بیانگر آن بود که در گروه دریافت کننده استات سرب تحرک اسپرم‌ها کاهش معنی‌داری نسبت به گروه کنترل و کنترل مثبت وجود داشت ( $p < 0/001$ ). در گروه تیمار ۱ تحرک اسپرم‌ها نسبت به گروه کنترل کاهش معنی‌داری را نشان داد ( $p < 0/001$ ). تحرک اسپرم‌ها در گروه تیمار ۲ نسبت به گروه کنترل فاقد اختلاف معنی‌دار و نسبت به گروه شاهد از افزایش معنی‌داری برخوردار بود ( $p < 0/001$ ). همچنین در گروه تیمار ۲ تحرک اسپرم‌ها نسبت به گروه کنترل مثبت و تیمار ۱ نیز دارای افزایش معنی‌داری بود. اشکال غیرطبیعی اسپرم‌ها نیز در در گروه دریافت کننده استات سرب از افزایش معنی‌داری نسبت به گروه کنترل برخوردار بود ( $p < 0/001$ ). در گروه تیمار ۱ نیز اشکال غیر طبیعی اسپرم‌ها از افزایش معنی‌داری نسبت به گروه کنترل وجود داشت ( $p < 0/001$ ). در گروه تیمار ۲ افزایش معنی‌داری نسبت به گروه کنترل وجود داشت ( $p < 0/05$ ). ولیکن نسبت به گروه تیمار ۱ اختلاف معنی‌داری وجود نداشت (جدول ۱).

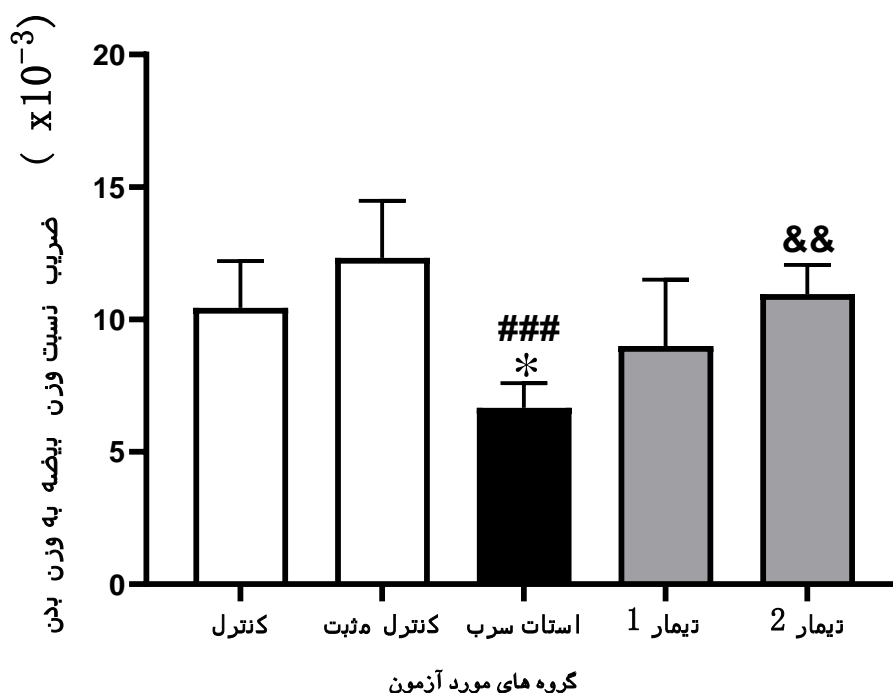
نتایج به دست آمده از پژوهش‌های بافت‌شناسی نشان داد که در گروه کنترل سلول‌های بیضه به طور منظم و طبیعی درکنار هم قرار گرفته‌اند و هیچ‌گونه تخریب یا نکروزی در بافت بیضه و لوله‌های سمینیفیر و فضای بین آن‌ها وجود ندارد. وجود اسپرم‌ها با تراکم طبیعی در مرکز لوله قابل رویت می‌باشد (شکل ۱، A). در گروه کنترل مثبت

مقایسه سطح سرمی هورمون LH بین گروه کنترل و گروه شاهد افزایش معنی‌داری وجود دارد ( $p < 0/001$ ). مقایسه سطح سرمی هورمون LH در گروه کنترل مثبت و گروه شاهد نیز دارای افزایش معنی‌دار می‌باشد ( $p < 0/001$ ). مقایسه سطح سرمی هورمون LH بین گروه کنترل و گروه تیمار یک افزایش معنی‌داری مشاهده شده است ( $p < 0/001$ ). مقایسه سطح سرمی هورمون LH بین گروه کنترل مثبت و گروه تیمار یک افزایش معنی‌داری مشاهده شده است ( $p < 0/001$ ). مقایسه سطح سرمی هورمون LH بین گروه شاهد و گروه تیمار یک کاهش معنی‌داری وجود دارد ( $p < 0/05$ ). مقایسه سطح سرمی هورمون LH بین گروه شاهد و تیمار دو کاهش معنی‌داری وجود دارد ( $p < 0/001$ ). مقایسه سطح سرمی هورمون LH بین گروه تیمار یک و گروه تیمار دو کاهش معنی‌داری مشاهده شده است ( $p < 0/001$ ) (نمودار ۵).

اسپرم‌های تهیه شده از هر کدام از موش‌ها، ۴۵ دقیقه بعد از تهیه مایع حاوی اسپرم و در دمای ۳۷ درجه سانتی‌گراد، صورت گرفت. در این خصوص ۲۰ میکرولیتر از مایع حاوی اسپرم بر روی لام قرار گرفت و لامل روی آن قرار داده شد. تحرک اسپرم‌ها به صورت مطالعه حرکت شنا کردن به طرف جلو، سنجیده شد و تعداد صد عدد اسپرم شمارش و درصد گیری اسپرم‌های سالم انجام گرفت. همچنین در این مطالعه درصد اسپرم‌های سالم و ناسالم ارزیابی شد. مقایسه تحرک اسپرم‌ها در نمونه‌های

بیضه تقریباً سالم و طبیعی هستند، فضای بین لوله‌های سمینفر در حالت طبیعی قرار نداشته و کمی از فضاهای بین لوله‌ها و سلول‌های طبیعی کاسته شده است و تراکم اسپرم‌ها هم تقریباً طبیعی می‌باشد (شکل ۱، D). در گروه تیمار ۲ ساختار لوله‌های سمینفر کاملاً طبیعی بوده و مشابه گروه کنترل می‌باشد. تراکم و شکل اسپرم‌ها نرمال هستند. لوله‌های سمینفر از آرایش و نظم بیشتری برخوردار می‌باشند و فضای بین آن‌ها در حالت عادی قرار دارد (شکل ۱، E).

سلول‌ها اسپرماتوگونی به صورت منظم در کنار هم قرار گرفته‌اند و ساختار سلولی آن کاملاً سالم می‌باشد. لوله‌های سمینفر و همچنین فضای بین این لوله‌ها طبیعی دیده می‌شود (شکل ۱، B). در گروه دریافت کننده استات سرب سلول‌های بیضه به طور نامنظم و ناسالم قرار گرفته‌اند. تخریب و نکروز وسیع و ناهنجار در سلول‌های اسپرم‌ساز و لیدیک دیده می‌شود. تعداد اسپرم‌ها به طور چشمگیری کاهش یافته است و فضای بین لوله‌های سمینفر غیرطبیعی می‌باشد (شکل ۱، C). در گروه تیمار ۱، سلول‌های



نمودار ۱: مقایسه شاخص نسبت وزن بیضه به وزن بدن (GSI) در موش‌های صحرایی نر نژاد ویستار مورد آزمون. داده‌ها به صورت میانگین ± انحراف معیار در نظر گرفته شده است. \* نمایانگر اختلاف معنی‌دار نسبت به گروه کنترل. # نمایانگر اختلاف معنی‌دار نسبت به گروه کنترل مثبت، & نمایانگر اختلاف معنی‌دار نسبت به گروه شاهد، دریافت کننده استات سرب (LA).  $p < 0.05$ ،  $p < 0.001$ ،  $p < 0.0001$ ،  $p < 0.01$  &&



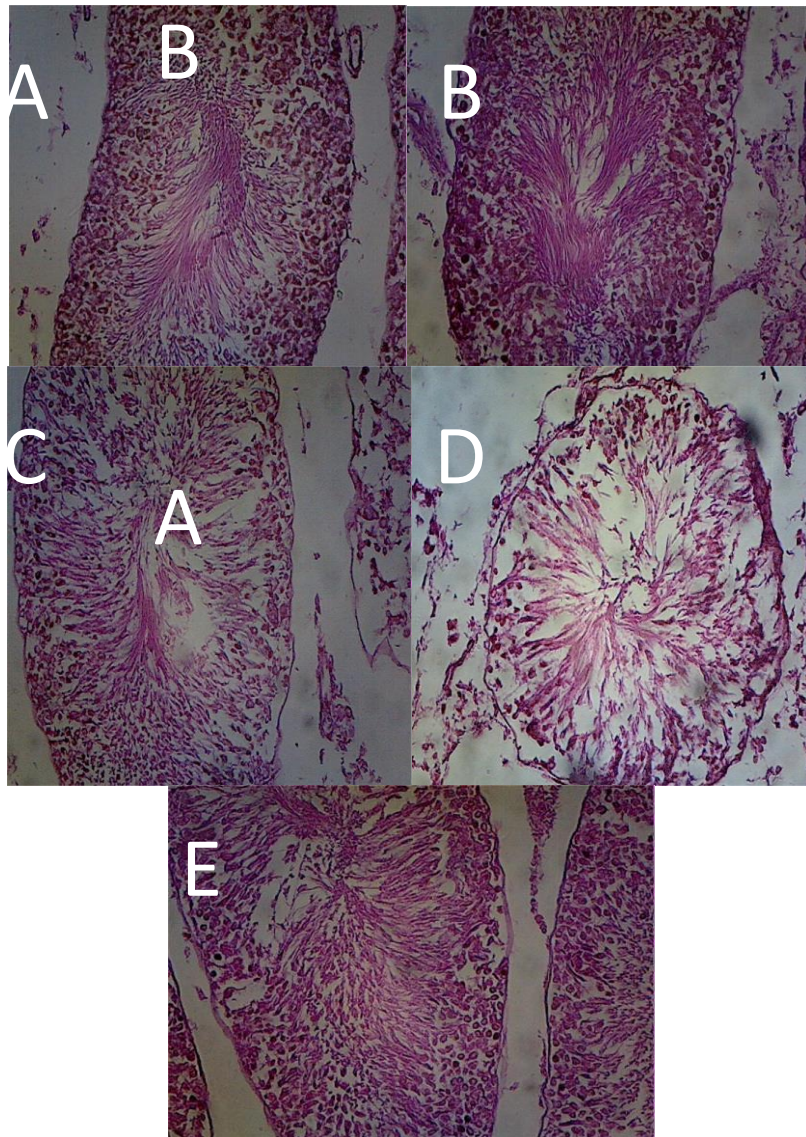




جدول ۱: مقایسه داده‌های حاصل از سنجش درصد تحرک اسپرم و اسپرم‌های غیر طبیعی در موش‌های مورد آزمون به صورت میانگین  $\pm$  انحراف معیار

گروه‌ها	کنترل	کنترل مثبت	استات سرب	تیمار ۱	تیمار ۲
تحرک اسپرم‌ها	۵۷/۶ $\pm$ ۵/۱	۵۸/۴ $\pm$ ۶/۵	۲۵/۲ $\pm$ ۵/۵ a	۳۲/۴ $\pm$ ۳/۳a, b, c	۴۹/۶ $\pm$ ۴/۲ b, c, d
اشکال غیر طبیعی	۳/۷ $\pm$ ۰/۶۲	۴/۱ $\pm$ ۱/۲	۱۵/۴ $\pm$ ۲/۳ a	۷/۱ $\pm$ ۴/۳ a, b, c	۵/۹ $\pm$ ۱/۵ a, c

a نمایانگر اختلاف معنی‌دار نسبت به گروه کنترل، b نمایانگر اختلاف معنی‌دار نسبت به گروه کنترل مثبت، c نمایانگر اختلاف معنی‌دار نسبت به گروه شاهد و d نمایانگر اختلاف معنی‌دار نسبت به تیمار ۱



شکل ۱: مقاطع بافت شناسی تهیه شده از گروه‌های مختلف مورد آزمون به وضعیت اثر محافظت عصاره پنیر نخل بر بافت بیضه در موش‌های مورد آزمون در برابر اثرات استات سرب. گروه کنترل مثبت (B) تفاوت قابل ملاحظه‌ای نسبت به گروه کنترل ندارد (A). استات سرب به شدت موجب تخریب بافت بیضه، لوله‌های سمینیفیر و سلول‌های اسپرم‌ساز شده است. ساختار لوله‌های سمینیفیر و کاهش قابل ملاحظه تعداد اسپرم قابل مشاهده می‌باشد (C). تیمارهای انجام شده به وسیله عصاره پنیر نخل با دوزهای کم و زیاد، نشان دهنده دارا بودن اثر محافظتی عصاره پنیر نخل در بافت بیضه موش‌های تیمار شده در برابر اثرات تخریبی استات می‌باشد (D, E). رنگ آمیزی هماتوکسیلین - ائوزین (H&E) و بزرگ‌نمایی 100X در نظر گرفته شده است.

## بحث

سرب به عنوان یکی از آلوده کننده‌های غیرقابل تجزیه زیستی، باعث مشکلات عدیده و مهمی بر سلامت حیوانات و انسان در سرا سر دنیا می‌شود. یکی از مهم‌ترین مکانیسم‌های سمیت فلزاتی چون سرب و کادمیوم، ایجاد استرس اکسیداتیو در بافت‌های مختلف بدن است (۱۸). گیاهان دارویی غنی از ترکیبات آنتی‌اکسیدانی هستند و باعث توسعه سیستم دفاعی و آنتی‌اکسیدانی می‌شوند. عصاره‌های برخی گیاهان دارویی موجب محافظت از بافت‌های بدن شده و به دلیل دارا بودن ترکیبات مختلف آنتی‌اکسیدانی از اثرات سمی برخی مواد و فلزات آسیب رسان نظیر سرب جلوگیری می‌نمایند (۵)، لذا هدف از این مطالعه تعیین و بررسی اثرات محافظتی عصاره هیدروآتانولی پنیرنخل بر اسپرماتوژنز موش‌های صحرایی نر نژاد ویستار القا شده با استات سرب بود.

سرب به عنوان یکی از آلوده کننده‌های غیرقابل تجزیه زیستی، باعث مشکلات عدیده و مهمی بر سلامت حیوانات و انسان در سرا سر دنیا می‌شود. یکی از مهم‌ترین مکانیسم‌های سمیت فلزاتی چون سرب و کادمیوم، ایجاد استرس اکسیداتیو در بافت‌های مختلف بدن است. سرب با افزایش تولیدگونه‌های اکسیژن فعال (ROS) و کاهش آنتی‌اکسیدان‌ها باعث تجزیه سریع ماکرو مولکول‌های زیستی چون پروتئین‌ها و DNA می‌شود. این فلزات سنگین به لیگاند‌های اکسیژن، نیتروژن و سولفور در آنزیم‌ها و دیگر پروتئین‌ها متصل شده و باعث تغییر

در ساختار DNA و مهارت‌ترمیم DNA آسیب دیده و بیان ناصحیح ژن‌ها می‌شوند. پژوهش‌ها نشان داده‌اند استرس اکسیداتیو ناشی از سرب، از طریق آسیب به غشای اسپرم، افزایش تعداد اسپرم‌های غیرطبیعی، کاهش تحرک‌پذیری اسپرم و کاهش توانایی آن در نفوذ به درون تخمک، باعث کاهش باروری می‌شود (۱۸). نتایج این تحقیق نشان می‌دهد که استات سرب موجب مسمومیت بافت بیضه می‌گردد. به طوری که منجر به تغییرات شدید روند اسپرماتوژنز، تخریب بافت بیضه و کاهش معنی‌دار تعداد اسپرم می‌شود. همچنین در این پژوهش نشان داده شد که استات سرب سطح سرمی هورمون تستوسترون را به طور معنی‌داری کاهش می‌دهد. استفاده از عصاره هیدروآلکی پنیرنخل نشان داد که این عصاره توانایی محافظت از بافت بیضه و ثبات سطح سرمی هورمون تستوسترون را دارد. محبعلی و همکاران نشان دادند که سرب موجب اختلال محور هیپوتالاموس-هیپوفیز-گنادی شده و باعث تغییر در کنترل سنتز هورمون‌های جنسی و سبب بروز اختلالاتی در سیستم تولیدمثلی و ناباروری می‌شود. علاوه بر این استات سرب منجر به کاهش وزن بیضه و در نهایت کاهش نسبت وزن بیضه به وزن بدن (GSI) در حیوانات می‌شود (۱۹). در مطالعه‌ای که به وسیله فژان و همکاران انجام شد، نشان داده شد که کاهش پارامتر GSI در موش‌های مورد مطالعه نشان دهنده اثرات تخریبی بافت بیضه می‌باشد. در این مطالعه استفاده از گیاه دارویی *Sacculina beauforti* موجب تغییر این

پارامتر شده و سبب بهبود بافت بیضه در برابر عوامل مخرب می‌گردد (۲۰). مطالعه حاضر نشان داد که شاخص GSI در گروه شاهد نسبت به گروه کنترل از کاهش معنی‌داری برخوردار می‌باشد. در مطالعه‌ای نشان داده شد که کادمیوم به عنوان یک سم رایج، تولید مثل گونه‌های مختلف ماهی را تحت تأثیر قرار می‌دهد. در این مطالعه سم کادمیوم موجب کاهش شاخص GSI در ماهیان مورد مطالعه نسبت به گروه کنترل شد. در مطالعه دیگری بیان شد که مصرف آسکوربیک اسید در دوران بارداری و شیردهی اثر محافظتی در مقابل اثرات مخرب منکوزب (یک نوع سم ضد قارچ)، بر پارامترهای تعداد اسپرم، کاهش معنی‌دار پارامتر GSI و ساختار بیضه فرزندان نر نسل اول موش دارد (۲۱). اسید اسکوربیک به عنوان یک آنتی‌اکسیدان می‌تواند از اثرات مخرب رادیکال‌های آزاد و عوامل اکسید کننده بر بافت‌های بدن از جمله بیضه جلوگیری نماید، در پنیر نخل مقادیر قابل ملاحظه‌ای اسکوربیک اسید وجود دارد (۱). احتمال می‌رود وجود این ماده آنتی‌اکسیدانی سبب شده باشد که از اثرات آسیب‌رسان استات سرب به بافت بیضه بکاهد. در مطالعه قانع و همکاران نشان داده شد که استات سرب سبب ایجاد تغییرات بافتی و تغییر در غلظت آنزیم‌های شاخص آسیب بافتی کبد می‌گردد. عصاره هل سبز با توجه به ویژگی‌های آنتی‌اکسیدانی و ترکیبات فلاونوئیدی که دارد احتمالاً می‌تواند با مکانیسم خنثی‌سازی رادیکال‌های آزاد ناشی از استات سرب از روند مخرب افزایش آنزیم‌های کبدی

جلوگیری کند (۲۲). بسطام پور و همکاران نشان دادند که گیاه جعفری غنی از ویتامین های A, B, C, E، ترکیبات فلاونوئیدی، توکوفرول و کومارین می‌باشد. برگ گیاه جعفری به علت داشتن ترکیبات آنتی‌اکسیدانی، باعث افزایش هورمون‌های محور هیپوفیز - گناد می‌شود. گمان می‌رود که پنیرنخل با داشتن ترکیبات فلاونوئیدی بتواند اثرات مخرب ناشی از سرب را تعدیل کند. در مطالعه حناچی و همکاران نشان داده شد که گیاهان دارویی حاوی ترکیبات فعال زیستی از جمله؛ فلاونوئید، پلی فنل ها و آلکالوئید هستند. متابولیت‌های ثانویه گیاهان مانند فنل و فلاونوئیدها توان بالقوه بالایی برای خنثی‌سازی رادیکال‌های آزاد دارند (۲۳). همچنین در مطالعه خزری و همکاران خواص آنتی‌اکسیدانی داروهای گیاهی را عمدتاً به دلیل ترکیبات فنلی آنها مانند فلاونوئیدها و اسیدهای فنولیک دانسته شده است (۲۴). به نظر می‌رسد فلاونوئیدهای موجود در پنیرنخل سبب خنثی شدن رادیکال‌های آزاد ناشی از ایجاد استرس اکسیداتیو به وسیله سرب می‌شوند. پیوندی و همکاران نشان دادند که ژل رویال با دارا بودن ویتامین‌های E و C سبب مهار رادیکال‌های آزاد و کاهش مالون دی‌آلدهید می‌شود و از طریق چنین مکانیسمی سبب بهبود پارامترهای اسپرمی و افزایش قدرت باروری می‌شود (۲۵). در بررسی شیروی و همکاران نشان داده شد که عصاره بذر شنبلیله باعث کاهش میزان FSH می‌گردد، ولی تغییری در ترشح هورمون

LH و تستوسترون به وجود نیاورده است. کومارین‌ها و تانن موجود در شنبلیله دارای اثرات استروژنیک می‌باشند (۲۶). در مطالعه سلیمانی و همکاران نشان داده شد که برگ گیاه حرا با دارا بودن ترکیبات فلاونوئیدی که دارای خواص آنتی‌اکسیدان هستند از تغییر روند اسپرماتوژنز که به وسیله رادیکال‌های آزاد ایجاد شده جلوگیری کرده و سبب افزایش معنی‌دار نسبت وزن بیضه به وزن بدن، افزایش سطح سرمی هورمون تستوسترون و تعداد اسپرم‌ها می‌شود (۲۷). بنابراین، احتمالاً پنیرنخل با داشتن ترکیبات فلاونوئیدی می‌تواند از اختلال روند اسپرماتوژنزی که به وسیله رادیکال‌های آزاد سرب ایجاد شده جلوگیری کند. ایوبی و همکاران نشان دادند که دارچین با داشتن انواع آنتی‌اکسیدان‌ها از جمله پلی‌فنول‌ها، اسیدفنولیک و فلاونوئیدها سبب کاهش آسیب رادیکال‌های آزاد و افزایش معنی‌دار تعداد سلول‌های اسپرماتوگونی، اسپرماتوسیت، اسپرماتید، سلول‌های لیدیک، سرتولی در موش می‌شود (۲۸). عصاره دارچین با داشتن خواص آنتی‌اکسیدانی از استرس اکسیداتیو و آپوپتوز ناشی از سرب در بافت بیضه جلوگیری می‌کند و می‌تواند سیستم آنتی‌اکسیدانی بیضه را افزایش می‌دهد (۲۹). مروتی و همکاران بیان کردند که جوانه گندم غنی از آنتی‌اکسیدان‌ها، ویتامین‌ها مخصوصاً ویتامین E، مواد معدنی و ترکیبات فیتواستروژنی می‌باشد. عصاره جوانه گندم و ویتامین E بر روی ساختار هیستولوژیک و هیستومتریک بیضه و پارامترهای

اسپرم موش‌های صحرایی مواجهه شده با استات سرب مؤثر بوده است و سبب بالا رفتن سطح تستوسترون سرم، افزایش تعداد و فعالیت سلول‌های لیدیک بیضه می‌شود (۳۰). خرما و پنیرنخل دارای ترکیبات فنلی، آنتوسیانین، فلاونوئیدها، پروسیانین‌ها و سلنیوم است. ترکیبات فنلی نقش مهمی در ایجاد فعالیت‌های آنتی‌اکسیدانی و جلوگیری از ایجاد بسیاری از بیماری‌های عفونی دارند. خرما به علت داشتن اسید کافئیک، بتاسیتوسترول، پروآنتوسیانیدین، کاتکتین، کوئرستین، آنتوسیانیدین‌ها و سلنیوم باعث کاهش میزان تری‌گلیسریدهای پلاسما، کلسترول و لیپوپروتئین‌ها می‌شود. ویتامین A و سلنیوم موجود در خرما در تحریک باروری با افزایش غلظت تستوسترون نقش دارند (۱۰). از پودر هسته خرما به عنوان یک داروی گیاهی در درمان بیماری‌هایی از قبیل؛ پیری زودرس، کم‌خونی و ضعف قوای جنسی استفاده می‌گردد. در پژوهشی نشان داده شد که عصاره دانه درخت خرما دارای فعالیت آنتی‌اکسیدانی و ضد باکتریایی خوبی هستند (۳۱). در مطالعه‌ای اثر پودر هسته خرما در موش صحرایی، نشان داده شد که میزان هورمون تستوسترون به علت وجود اسیدهای چرب اشباع و غیراشباع موجود در پودر هسته افزایش می‌یابد. پنیرنخل همانند دانه و هسته خرما می‌تواند به عنوان یک داروی گیاهی مناسب برای درمان ناباروری ناشی از کمبود تستوسترون و افزایش تعداد سلول‌های جنسی استفاده شود (۳۲). نتایج این مطالعه نشان داد که



اثرات عصاره پنیر نخل بر روند بیان ژن مؤثر بر روند ترشح هورمون تستوسترون در سلول‌های لیدیک مورد مطالعه قرار گیرد.

### نتیجه گیری

نتایج این مطالعه نشان داد که استات سرب موجب تخریب بافت بیضه، کاهش سطح سرمی هورمون تستوسترون، کاهش تعداد اسپرم‌ها و افزایش اسپرم‌های ناقص می‌گردد. تیمار با عصاره پنیر نخل در موش‌های صحرایی دریافت‌کننده استات سرب سبب محافظت از بافت بیضه و افزایش تعداد اسپرم‌های سالم و روند افزایشی اسپرماتوژنز در موش‌ها می‌شود. در بررسی‌های هورمونی، غلظت هورمون تستوسترون در گروه‌های دریافت‌کننده عصاره پنیر نخل در مقایسه با گروه دریافت‌کننده استات سرب افزایش معنی‌داری یافته است. تصور می‌شود که عصاره پنیر نخل می‌تواند در دستگاه اسپرم‌ساز از اثرات سیتوتوکسیک استات سرب جلوگیری نموده و بافت بیضه را محافظت نماید.

### تقدیر و تشکر

این مقاله بر گرفته از پایان‌نامه کارشناسی ارشد رشته زیست‌شناسی گرایش فیزیولوژی جانوری، با کد اخلاق IR.BASU.REC.1402.001 از دانشگاه بوعلی سینا همدان می‌باشد، که با حمایت مالی این دانشگاه انجام شد.

عصاره پنیر نخل از اثرات آسیب‌رسان و مخرب به بافت بیضه در مقابل استات سرب همسو با نتایج سایر محققین، محافظت می‌کند. تصور می‌شود این اثرات به واسطه وجود ترکیبات آنتی‌اکسیدانی موجود در آن باشد، لذا برای پژوهش‌های تکمیلی لزوم انجام بررسی‌های بیشتر به خصوص در تعیین و اندازه‌گیری انواع مختلف آنتی‌اکسیدان‌های موجود در پنیر نخل اجتناب‌ناپذیر می‌باشد. انجام این پروژه با چندین عامل محدود کننده از جمله کمبود و محدودیت اعتبارات و هزینه‌های پژوهشی جهت انجام آزمایشات تکمیلی و تعیین پارامترهای خونی آنتی‌اکسیدانی و سایر عوامل سایتوکینی مؤثر بر روند تحقیق از مهم‌ترین آنها می‌باشد. همچنین انجام این پروژه با محدودیت زمانی و بررسی طولانی مدت تیماری‌ها و تعداد گروه‌های مورد آزمون مواجه شد. به هر حال، امیدواریم با رفع موانع بتوان با پژوهش‌های بعدی در آینده اقدامات لازم جهت تکمیل آن انجام دهیم. در پایان پیشنهاد می‌گردد که از عصاره‌های آبی و متانولی پنیر نخل در پژوهش‌های آتی استفاده شود. همچنین پیشنهاد می‌گردد که ترکیبات شیمیایی مؤثر موجود در عصاره پنیر نخل جداسازی گردیده تا در پژوهش‌های بعدی از همان مواد در بررسی‌های پژوهش‌های به کار گرفته شوند. علاوه بر آن بررسی مکانیسم مولکولی اثر بخشی ترکیبات مؤثر در پنیر نخل در روند ممانعت از عوامل آسیب‌رسان مانند استات سرب مطالعه گردد. همچنین پیشنهاد می‌گردد

**REFERENCES:**

1. Bastampour F, Hosseini S, Shariaty M, Mokhtari M. The effect of aqueous alcoholic extract of parsley leaf (*Petroselinum crispum*) on pituitary-thyroid hormones in adult male rats following lead acetate poisoning. *Armaghan Danesh* 2022; 27(2): 185-95.
2. Hatami B, Abdi S, Noori H, Mehrad H. Alterations in liver and thyroid function tests in patients with lead poisoning. *Tehran Univ Med J* 2022; 80(1): 48-56.
3. Ranji N, Habibollahi H, Kochakinegad R, Jafarzadeh MA. Evaluation of N-Acetylcysteine effects in inhibition of inflammation and tissue damage on the lungs of rats exposed to acute and chronic doses of lead. *Study in Medical Sciences* 2022; 32(11): 831-9.
4. Samarghandian S, Borji A, Afshari R, Delkhosh MB, Gholami A. The effect of lead acetate on oxidative stress and antioxidant status in rat bronchoalveolar lavage fluid and lung tissue. *Toxicol Mech Methods* 2013; 23(6): 432-6.
5. Moradi F, Mahmoudi Khatir N. Investigating the effect of nanoparticles with antioxidant properties on free radicals. *Journal Qom Islamic Azad University* 2022; 12(47): 63-86.
6. Zand Vakili F, Zare S, Rahimi K, Riahi M. The effect of evening primrose oil on changes in polycystic ovary syndrome induced by estradiol valerate in rat. *Armaghan Danesh* 2018; 22(6): 714-24.
7. Rajurkar NS, Hande SM. Estimation of phytochemical content and antioxidant activity of some selected traditional Indian medicinal plants. *Indian J Pharm Sci* 2011; 73(2): 146-51.
8. Yousefi L, Tehranipour M, Zafar Balanezhad S. Effect of *Triticum sativum* hydroalcoholic extract on sex hormones in rats. *The Quarterly Journal of School of Medicine, Shahid Beheshti University of Medical Sciences* 2021; 44(4): 540-8.
9. Noshad M, Alizadeh Behbahani B, Rahmati Joneidabad M. Evaluation of antimicrobial activity, antioxidant potential, total phenolic and flavonoid contents of nettle extract: A laboratory study. *Iranian Journal of Food Science and Technology* 2022; 125(19): 147-56.
10. Raeeszadeh M, Mortazavi P. The study of the effect of hydroalcoholic extracts of Broccoli on lead induced oxidative stress in kidney of mice. *Razi Journal of Medical Sciences* 2018; 25(9): 17-25.
11. Moosavi MA, Shavasi N, Khatibi SA. Investigating the nutritional and therapeutic properties of Date in the Quran, hadiths, traditional medicine and modern medicine. *Journal of Traditional Medicine of Islam and Iran* 2017; 8(3): 297-308.
12. Abdollahi S, Azarbayjani MA, Peeri M, Rahmati Ahmadabad S. The health related biological effects of Date Palm Pollen (DPP) along with physical activity: A Narrative review. *Scientific Research Journal. Sports Science Quarterly* 2023; 14(46): 11-26.
13. Moghadamnia D, Mokhtari M, Alizadeh A. Effect of phoenix dactylifera spathe on seminiferous tubules structure and spermatogenesis in rat. *Journal of Gorgan University of Medical Sciences* 2016; 18(1): 39-44.
14. Shariati M, Mokhtari M, Rastegar S. The effect of Aloe Vera extract on the changes of Testosterone and Gonadotropin hormones in adult male rats. *Journal of Sabzevar University of Medical Sciences* 2009; 16(151): 12-7.
15. Sangar G, Mirazi N, Hayati Roodbari N. Study of protective effects of palm meristem's hydroalcoholic extract on polycystic ovary syndrome in rats induced with estradiol valerate. *Armaghan Danesh* 2023; 28(4): 455-73.
16. Mirazi N, Shabazi L, Naseri S. Study of pelargonium graveolens hydroethanolic leaves extract spermatogenesis in rats induced with lead acetate. *The Journal of Urmia University of Medical Sciences* 2016; 26(11): 1001-9.
17. Roomiani E, Morovvati H, Sadeghinezhad J, Najaf Asaadi S. Evaluation of the effect of lead acetate on rat sperm parameters during the prenatal and lactation periods. *Iran J Vet Clin Sci* 2022; 15(2): 51-8.
18. Khodaei Motlagh M. An overview of the antioxidant effects of silymarin and its role in reducing the harmful effects of some heavy metals, radiation and nicotine on sperm quality. *Journal of Cell and Tissue* 2023; 14(1): 1-16.
19. Mohebbali R, Eidi A, Mortazavi P, Edalatmanesh MA. Effect of *Tilia platyphyllos* extract on the sex hormones levels and histopathology index in varicocele induced infertile rats. *Physiology and January Formation* 2022; 15(1): 71-82.



20. Fazhan H, Waiho K, Glenner H, Moh JH, Hassan M, Ikhwanuddin M. Gonadal degeneration and hepatopancreas alteration in orange mud crab *Scylla olivacea* infected with *Sacculina beauforti* (Crustacea; Rhizocephala; Sacculinidae). *Frontiers in Marine Science* 2020; 7: 534443.
21. Sadein E, Haghpanah T, Nematollahi Mahani N, Ezzatabadipour M, Dehesh T. Protective effect of ascorbic acid on sperm parameters and testis structure of the first-generation mouse following mancozeb exposure. *Feyz, Journal of Kashan University of Medical Sciences* December 2021; 25(5): 1155-67.
22. Ghane Z, Vazini H, Pirestani M. Protective effect of hydroalcoholic extract of *Elettaria cardamomum* L. Fruits on Serum levels of liver enzymes and morphological changes in lead induced male rats. *J Mazandaran Univ Med Sci* 2016; 26(142): 1-13.
23. Hanachi P, Ghorbnay N, Sadegi A, Aliabadi H, Kiarostami Kh, Hosseini FS. Evaluation of total phenolic and flavonoid compounds of *Lavandula angustifolia* and *Melissa officinalis* and their antibacterial properties using different Solvents and extraction methods. *Mashhad University of Medical Sciences* 2022; 25(82): 38-49.
24. Khezri Motlagh S, Mokhtari M, Shariati M. Evaluation of the protective effects of the hydroalcoholic extract of *Securigera Securidacal* seeds on altererations of Serum biochemical parameters and renal indices in Tamsulosin-treat male rats. *Department of Kazeron Biology* 2023; 15(3): 121-36.
25. Peivandi S, Khalili Savadkouhi S, Abbasi Z, Zamaniyan M, Gordan N, Moradi S. Effect of royal jelly on sperm parameters and testosterone levels in infertile men. *J Mazandaran Univ Med Sci* 2022; 31(206): 43-52.
26. Shiravi AH, Najafi B, Shajiei H. Investigating the effect of *Trigonella foenum-graecum* L alcoholic extract on HPG axis and spermatogenesis in NMRI male rat. *Animal Biology Research of Damghan Azad University* 2010; 3(1): 51-60.
27. Soleimani Z, Mirazi N. Study of protective effect of *Avicennia marina* hydroethanolic leaf extract on testes tissue and spermatogenesis in male rat induced with Carbon tetrachloride. *Armaghan Danesh* 2015; 20(8): 677-688.
28. Sheikhzadeh Mamavi E, Karimi A, Pileh Varian AA. The effect of human gonadotropin and cinnamon hydroalcoholic extract on testes and seminal vesicles in adult male rats. *Journal of Developmental Biology* 2021; 13(2): 59-65.
29. Fadaei S, Asle Rosta M. Anxiolytic and antidepressant effects of cinnamon (*Cinnamomum verum*) extract in rats receiving lead acetate. *SJKV* 2018; 22(6): 31-9.
30. Morovvati H, Moradi HR, Adibmoradi M, Sheybani MT, Salar Amoli J. Wheat sprout effects on histological and histometrical structure and sperm parameters in testis of rat exposed to lead. *Journal of Veterinary Research* 2017; 72(1): 87-101.
31. Abuelgassim A, Eltayeb M, Ataya F. Palm date (*Phoenix dactylifera*) seeds: A rich source of antioxidant and antibacterial activities. *Czech J Food Sci* 2020; 38(3): 171-8.
32. Karimi Jashni H, Dokhanchy F, Hooshmand F. Effect of hydroalcoholic palm meristem extract on the serum hormone Testosterone, Estradiol and Gonadotropin male rats. *Journal of Pars Medical Sciences* 2022; 8(3): 1-6.

# Investigating the Protective Effects of Hydroethanolic Extract of Palm Meristem on Spermatogenesis in Male Wistar Rats Induced with Lead Acetate

Ayazi V<sup>1</sup>, Mirazi N<sup>1\*</sup>, Parsa H<sup>2</sup>, Safari S<sup>3</sup>

<sup>1</sup>Department of Biology, Bu-Ali Sina University, Hamedan, Iran, <sup>2</sup>Department of Sport Physiology, Bu-Ali Sina University, Hamedan, Iran, <sup>3</sup>Student Research Committee, Hamadan University of Medical Sciences, Hamadan, Iran

Received: 21 Sep 2023 Accepted: 01 Jan 2024

## Abstract

**Background & aim:** Lead is an environmental pollutant and has destructive effects on the functioning of various body systems such as the reproductive system. The aim of the present study was to investigate the protective effect of hydroethanolic extract of palm meristem on the process of spermatogenesis in male Wistar rats induced with lead acetate.

**Methods:** In the present experimental study conducted in 2023, 35 male Wistar rats with 200-220g were used and divided in five groups: Control (received water and normal food), positive control (received palm meristem extract with a dose of 500 mg/kg, ip), witness (received lead acetate 0.5 gr/ L, in drinking water) and Treatment 1 and 2 (receiver of lead acetate, 0.5 gr/ L, in drinking water and palm meristem extract with a dose of 250 mg/kg and 500 mg/kg, ip, respectively). The experiments were conducted for 2 weeks. At the end of the experiments, blood and serum were taken from the animals to measure testosterone, LH and FSH hormones, then sperm count and testicular histological samples were evaluated. Collected data were analyzed using Kolmogorov-Smirnov statistical tests, one-way analysis of variance within the subject and Tukey's post hoc test.

**Results:** The results of the present study indicated that lead acetate causes destruction and necrosis in the testicular tissue of rats. It correspondingly caused a significant decrease in the number of sperms and the serum level of testosterone hormone ( $P < 0.001$ ). Palm meristem's extract protected the testicular tissue and increased the process of spermatogenesis in the treatment groups compared to the witness group. Testosterone hormone increased significantly in the treatment groups compared to the witness group ( $P < 0.05$ ).

**Conclusion:** The hydroethanolic extract of palm meristem had a protective effect on the testicular tissue of rats against the toxic effects of lead acetate.

**Keywords:** Palm meristem, Spermatogenesis, Testosterone, Lead Acetate, Rat

---

\*Corresponding author: Mirazi N, Department of Biology, Faculty of basic Sciences, Bu-Ali Sina University, Hamedan, Iran

Email: mirazi205@gmail.com

Please cite this article as follows: Ayazi V, Mirazi N, Parsa H, Safari S. Investigating the Protective Effects of Hydroethanolic Extract of Palm Meristem on Spermatogenesis in Male Wistar Rats Induced with Lead Acetate. Armaghane-danesh 2024; 29(1): 17-34.