

## گزارش یک مورد نادر، کودک مبتلا به سندرم دندی واکر

رقیه رحمانی بیلندی<sup>۱</sup>، رسول رحمانی بیلندی<sup>۲</sup>، زهره ایروانی<sup>۳</sup>، عاطفه طلائی بجستانی<sup>۳\*</sup>

<sup>۱</sup>مرکز تحقیقات توسعه اجتماعی و ارتقای سلامت، دانشگاه علوم پزشکی گناباد، گناباد، ایران، <sup>۲</sup>کمیته تحقیقات دانشجویی، دانشگاه علوم پزشکی زاهدان، زاهدان، ایران، <sup>۳</sup>کمیته تحقیقات دانشجویی، دانشگاه علوم پزشکی گناباد، گناباد، ایران

تاریخ وصول: ۱۳۹۶/۱۰/۱۰ تاریخ پذیرش: ۱۳۹۷/۱۲/۲۸

### چکیده:

**زمینه و هدف:** سندرم دندی واکر یک اختلال مادرزادی نادر است که علایم بالینی وسیعی با توجه به ناهنجاری داخل جمجمه نشان می‌دهد که معمولاً در بدو تولد تشخیص داده نمی‌شود و مهم‌ترین ناهنجاری در این سندرم اتساع بطن چهارم مغز است که با افزایش سن نوزاد با اختلال حرکتی و عقب ماندگی ذهنی همراه است. هدف از این مطالعه گزارش یک مورد کودک مبتلا به سندرم دندی واکر است.

**معرفی بیمار:** کودک پسری ۷ ساله مبتلا به سندرم دندی واکر است و کودک فرزند اول خانواده است، پدر و مادر کودک نسبت فامیلی نداشته و والدین کودک مبتلا به ناهنجاری یا بیماری مزمن نیستند. مادر قبل و حین حاملگی مبتلا به عفونت یا بیماری کلیوی و فشارخون نبوده و در طی بارداری دارویی مصرف نکرده است. در معاینه بدو تولد کودک، وزن ۲۲۰۰ گرم، قد ۴۳ سانتی‌متر و دور سر ۲۸ که تمام این اندازه‌ها زیر صدک ۱۰ درصد قرار داشتند. در هفته ۳۲ بارداری از طریق سونوگرافی میکروسفالی، بزرگی حفره خلفی مغز و مشکل قلبی تشخیص داده شد که خارج از محدوده سن حاملگی برای سقط قانونی بود. در هنگام تولد مبتلا به اپنه و سپس دچار حملات تشنجی شده است و در حال حاضر کودک مبتلا به عقب‌ماندگی ذهنی، حرکتی و رشد است و تحت درمان کنترل تشنج با دارو است.

**نتیجه گیری:** سندرم دندی واکر ناهنجاری جنینی است که می‌تواند بدون نسبت فامیلی و سابقه خانوادگی بروز کند و در صورت تأخیر تشخیص در غربالگری جنینی، کودکی متولد می‌شود که سال‌ها دچار ناتوانی جسمی، حرکتی، ذهنی و در رنج است. درمان قطعی برای آن وجود ندارد. بنابراین انجام سونوگرافی غربالگری دقیق جنین در مادران باردار بدون عوامل خطر ناهنجاری جنینی توصیه می‌شود.

**واژه‌های کلیدی:** سندرم دندی واکر، هیدروسفالی، میکروسفالی

\* نویسنده مسئول: عاطفه طلائی، گناباد، دانشگاه علوم پزشکی، کمیته تحقیقات دانشجویی

Email: amir451757@yahoo.com

## مقدمه

است (۸ و ۱) اغلب ناهنجاری‌های مرتبط با سیستم عصبی مرکزی شامل؛ و نتر و مگالی، فقدان جسم پینه‌ای، اختلالات گرا، میکروسفالی، منگوسل اکسی پوت و آنسفالوسل است که عموماً مرتبط با ناهنجاری‌های اضافی؛ جمجمه، قلبی، کلیوی و ناهنجاری‌های اسکلتی و فتق مادرزادی دیافراگم همراه هستند (۱). در یک مطالعه انجام شده به وسیله فیلیپس و همکاران اختلال اضافی سیستم عصبی مرکزی در ۳۰ تا ۴۴ مورد سندرم دندی واکر مشخص شد که این ناهنجاری مادرزادی با فتق دیافراگم، ناهنجاری‌های کلیوی، نقص مادرزادی قلبی و ناهنجاری اندام‌ها مانند پا چنبری همراه بوده است (۹). سندرم دندی واکر با شیوع بالای اختلال حرکتی و عقب ماندگی ذهنی همراه است (۲) و نوزادان با ناهنجاری دندی واکر ممکن است با نشانه‌های اولیه از جمله؛ استفراغ، خواب آلودگی، تحریک‌پذیری، تشنج، بی‌ثباتی و عدم هماهنگی عضلات همراه باشند که معمولاً این علائم با تشخیص افتراقی‌های متعددی همراه است (۱۰). یورو بونگ و همکاران گزارش کردند که سندرم دندی واکر باطیفی از علائم روانی همراه است که علائم روانی این سندرم شبیه به کسانی است که دچار اختلال اسکیزوفرنی ۹ و ۶، ۵ هستند (۱۱). با توجه به متعدد بودن علائم این سندرم، معمولاً تشخیص آن با استفاده از علائم بالینی با تأخیر صورت می‌گیرد و مهم‌ترین علامت این سندرم اتساع بطن چهارم است (۵) در صورت تشخیص دقیق با استفاده از سونوگرافی غربالگری جنین علائم کلاسیک

سندرم دندی واکر قسمتی از طیف ناهنجاری‌های دندی واکر را تشکیل می‌دهد (۱). این سندرم یک مالفورماسیون داخل جمجمه مادرزادی نادر است که طیفی از اختلالات را به عنوان یک ناهنجاری دندی واکر که شامل؛ اتساع کیستیک بطن چهارم، فقدان کامل یا جزئی از ورمیس مخچه و بزرگی حفره خلفی با جا به جایی سینیوس ترانسورس، تننوریوم است (۲). شیوع ناهنجاری دندی واکر یک در ۳۵۰۰۰-۲۵۰۰۰ تولد زنده می‌باشد (۳). در زنان نسبت به مردان بیشتر رخ می‌دهد (۴). مهم‌ترین ناهنجاری این سندرم اتساع گسترده بطن چهارم است که به صورت کیست درآمده و سقف آن به وسیله یک غشای نوروگلیال عروقی پوشیده شده است (۵). سندرم دندی واکر یک اختلال مادرزادی نادر است که مبتلایان علائم بالینی وسیعی با توجه به ناهنجاری داخل جمجمه نشان می‌دهند (۶). حدود ۷۰-۹۰٪ از بیماران هیدروسفالی دارند (۲). افزایش فشار داخل جمجمه فراوان‌ترین یافته در بیماران مبتلا به سندرم دندی واکر است و به وسیله هیدروسفالی انسدادی ایجاد می‌شود (۷). هیدروسفالی در زمان تولد دیده نمی‌شود، اغلب در سه ماهگی ظاهر شده و در ۸۰ درصد موارد در یک سالگی ثابت می‌گردد. در بعضی از موارد هیدروسفالی پیشرفت نمی‌کند و این شرایط بدون علامت در طول زندگی باقی می‌مانند (۵). این سندرم معمولاً با ناهنجاری‌های: قلبی، کلیوی، اسکلتی سر و صورت مانند؛ شکاف کام، هایپرتیلوریسم، میکروگوناتیا و گاهی همانژیوم صورت نیز همراه

سپس بستری و به علت حملات متعدد تشنج، هیپوتونی و میکروسفالی بوده است. کودک مبتلا در حال حاضر دچار تأخیر تکاملی جسمی و ذهنی و نقص تکامل در دندان است (تصویر ۲ و ۱) این علائم عبارتند از: عدم توانایی در ایستادن و راه رفتن، عقب ماندگی ذهنی، عدم تکلم، استفراغ، تشنج و عدم توانایی جویدن غذا است و کودک در بعضی مواقع دچار حملات تشنج می‌شود. در حال حاضر کودک تحت درمان با داروهای کلونازپام و فنوباریتال جهت کنترل تشنج است. مادر کودک بیان داشت که در ماه‌های اول تولد اسکن مغز انجام شده و بر اساس آن تشخیص سندرم دندی واکر مطرح شده است، ولی در حال حاضر عکس اسکن کودک موجود نیست و والدین پیگیری درمانی دیگری را انجام نداده‌اند و حاضر به انجام سونوگرافی و یا اسکن مجدد نشدند. معمولاً ضایعات مغزی کودکان مبتلا به این ناهنجاری در سی‌تی اسکن مغز قابل تشخیص است (تصویر ۳).

مادر بیان داشت در بارداری بعدی (بارداری دوم) در سونوگرافی غربالگری علایم مربوط به این سندرم در جنین گزارش و جنین تحت سقط درمانی قرار گرفته است. لازم به ذکر است تهیه عکس‌ها با اجازه والدین و با حضور در منزل آنها بوده است که با توجه به داوطلب بودن والدین جهت ارایه مطالب و نیاز به مشاوره قبل از بارداری جهت داشتن فرزند سالم بسیار همکاری مناسبی داشتند، ضمناً از همان ابتدا به والدین کودک بیان شد که این اطلاعات در قالب یک مقاله علمی بدون ذکر نام و نام خانوادگی کودک و والدین منتشر خواهد شد. که والدین رضایت کامل داشتند.

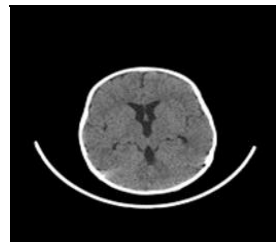
سندرم قابل تشخیص و امکان انجام سقط قانونی وجود دارد (۱۲). بنابراین، این مطالعه به گزارش یک مورد کودک مبتلا به سندرم دندی واکر می‌پردازد و ضرورت انجام آن بروز این ناهنجاری در فرزند والدینی است که سابقه فامیلی با یکدیگر ندارند و تاکنون در خانواده والدین ناهنجاری نوزادی بروز نکرده است.

### گزارش مورد

کودک پسری ۷ ساله مبتلا به سندرم دندی واکر با نقص تکاملی است که در تاریخ ۱۳۸۸/۹/۵ به روش زایمان طبیعی در ۴۰ هفته بارداری بدون هیچ عارضه زایمانی متولد شد. کودک بلافاصله پس از تولد دچار آپنه و احیاء شد. در معاینه اولیه نوزاد، وزن ۲۲۰۰ گرم، قد ۴۳ سانتی‌متر و دور سر ۲۸ که تمام این اندازه‌ها زیر صدک، ۱۰ درصد قرار داشتند. که این موارد، معیارهای تشخیص محدودیت رشد داخل رحمی جنین است. مادر در هنگام تولد کودکش ۳۲ سال سن داشته است و کودک فرزند اول خانواده می‌باشد. پدر و مادر کودک نسبت فامیلی ندارند. مادر کودک در زمان حاملگی هیچ بیماری نداشته است و قبل و حین حاملگی عفونت نداشته و دارویی مصرف نکرده است. در معرض هیچ تراتوژنی نبوده است. در هفته ۳۲ بارداری از طریق سونوگرافی میکروسفالی، بزرگی حفره خلفی مغز و مشکل قلبی تشخیص داده شد که با توجه به سن حاملگی بیشتر از ۲۰ هفته مجوز سقط قانونی داده نشد.



تصویر ۳: ضایعات مغزی



تصویر ۲: نقص در تکامل جسمی حرکتی



تصویر ۱: نقص در تکامل

## بحث

روزانه اختلال ایجاد کند(۱۴)، که این امر نیز بر مراقبت‌های تکاملی کودکان تأکید دارد. در کودکان مبتلا به سندرم دندی واکر علائم بزرگ شدن: بطن چهارم، عدم وجود(نسبی یا کامل) ورمیس مخچه(منطقه‌ای بین دو نیمکره مغز)، تشکیل کیست در حفره خلفی، خواب آلودگی در اوایل شیر خواری، بزرگ شدن غیر طبیعی جمجمه، هیدروسفالی و تشنج دیده می‌شود. افزایش فشار داخل جمجمه‌ای در کودکان بزرگتر باعث تحریک‌پذیری، استفراغ و تشنج می‌شود و اختلال در مخچه با عدم تعادل، ونیستاگموس، برآمدگی اکسی پوت، اختلال عصب گردنی، الگوی غیر طبیعی تنفس، فقدان جسم پینه‌ای، ناهنجاری صورت، دست و پا و قلب، شکاف کام و لب و ناهنجاری ساختاری ادراری همراه است(۲)، که در کودک مورد گزارش نیز این علائم رویت شد. عوامل مستعد کننده برای سندرم دندی واکر شامل؛ قرارگرفتن در معرض سرخچه در سه ماهه اول بارداری، ویروس سیتومگالوویروس، توکسوپلاسموز، وارفارین، الکل، ایزوترتینوئین، ترومای جمجمه، اختلال مزمن در فشار مایع مغزی نخاعی، تداوم بافت جنینی، ضایعات عروقی و دیابت مادری است(۲ و ۱). علی‌رغم این که در مورد گزارش

سندرم دندی واکر برای اولین بار به وسیله دندی و بلاکفان توصیف شد(۸). شیوع ناهنجاری دندی واکر بسیار پایین و بین یک در ۳۵۰۰۰-۲۵۰۰۰ تولد زنده است(۱۳). این سندرم یک مالفورماسیون داخل جمجمه مادرزادی نادر است که طیفی از اختلالات را به عنوان یک ناهنجاری دندی واکر که شامل؛ اتساع کیستیک بطن چهارم، فقدان کامل یا جزئی از ورمیس مخچه و بزرگی حفره خلفی با جا به جایی سینوس ترانسورس، تنتوریوم است(۵ و ۴). سندرم دندی واکر یک اختلال مادرزادی نادر است که مبتلایان علائم بالینی وسیعی با توجه به ناهنجاری داخل جمجمه نشان می‌دهند(۶). تظاهرات بالینی سندرم شامل؛ اختلال روانی، عقب ماندگی رشد، هیپوتونی، انحراف چشم، نزدیک‌بینی، گردن کوتاه، میکروسفالی، براکی سفالی، هایپر تیلوریسم، شکاف پلکی، گلوبولوس بزرگ بینی، گوش ضعیف لوبوله، کام بالای قوسی و دست‌های کوچک است(۱۰)، که در مورد گزارش شده نیز این ناهنجاری‌ها قابل شهود است. پژوهش‌ها نشان می‌دهد که تغییرات روانی، تحریک‌پذیری و تأخیر در راه رفتن کودک به وسیله والدین نادیده گرفته می‌شود، تازمانی که در فعالیت

هیدروسفالی ناشی از سندرم دندی واکر استفاده کرد. درمان با عمل شنت‌گذاری به سه روش؛ شانت‌گذاری در ناحیه سوپر تنتوریال، شانت‌گذاری دور کیست و ترکیبی از هر دو روش انجام می‌شود. عوارض احتمالی که همراه عمل شانت‌گذاری وجود دارد، محققین را برآن داشت که به دنبال روشی جایگزین برای درمان هیدروسفالی باشند. در روش جدید (ETV) که می‌تواند به عنوان یک روش جراحی مناسب برای کاهش عوارض در نظر گرفته شود. در این روش با استفاده از اندوسکوپ وارد بطن سوم شده و کف بطن را سوراخ می‌کنیم، به این ترتیب بین بطن‌ها و سیسترن‌های بازال ارتباط برقرار شده و فشار داخل مغزی کاهش پیدا می‌کند. در هر دو روش شانت‌گذاری و روش جدید بهبود قابل ملاحظه‌ای مشاهده شده است. میزان اثربخشی این دو روش درمانی به علت زمینه‌ای هیدروسفالی وابسته است. یافتن یک الگوریتم درمانی مشترک در همه حالات برای سندرم دندی واکر مشکل می‌باشد، زیرا روش درمانی مناسب باید برای هر بیمار به صورت اختصاصی و با توجه به شرایط، نوع علائم و سن هر فرد انتخاب شود (۱۸). کومار و همکاران برای درمان هیدروسفالی از شانت‌گذاری حمایت کرده‌اند، ولی عوارض شنت‌گذاری را شامل؛ سردرد، فتق مغزی مزمن مرکزی و فاصله کانونی کسری عصب جمجمه به دنبال عفونت ناشی از شنت‌گذاری گزارش کردند (۱۹).

درمان کیست مایع مغزی نخاعی و به طور عمده کیست عنکبوتیه، برداشتن غشاء و فرآیندهای

شده علت بروز سندرم تشخیص داده نشد، ولی با استناد به رخ دادن چسبندگی جفتی می‌توان نقش عفونت‌ها را در بروز این سندرم مطرح نمود. در یک گزارش موردی به وسیله غلامعلی معموری و همکاران مصرف وارفارین را در بارداری با کیست دندی واکر در ارتباط دانسته‌اند (۱۵). علاوه بر پاتوژنز پیچیده این سندرم که ممکن است به علل آنتی‌ژنتیک محیطی و ژنتیکی باشد، اختلالات جفت و بند ناف نیز ممکن است با بروز این سندرم مرتبط است (۱۴). اگر چه بسیاری از علایم وجود دارند، ولی هیچ یک از این ویژگی‌ها برای تشخیص افراد به عنوان ناهنجاری دندی واکر کافی نیست (۱۰) تشخیص بستگی به تحقیق‌های رادیولوژی و سه ویژگی اصلی سندرم دندی واکر که شامل؛ هیپوپلازی یا فقدان دو طرفه ورمیس مخچه، کیست حفره خلفی و هیدروسفالی است (۱۶). ناهنجاری دندی واکر می‌تواند قبل از تولد با سونوگرافی جنین در ۱۸ هفته بارداری زمانی که ورمیس تحتانی باید به طور معمول تشکیل شود، تشخیص داده شود (۱۷). علاوه بر این با سونوگرافی، سی‌تی‌اسکن قبل از تولد اتساع کیستیک بطنی، هیدروسفالی و ناهنجاری‌های همراه دیگر مثل، اسپینابیفیدا، تنگی آکوداکت و ناهنجاری‌های دیگر تشخیص داده می‌شود (۵). تشخیص بعد از تولد به وسیله سونوگرافی و سی‌تی‌اسکن که اتساع بطن چهارم و بزرگی حفره خلفی را نشان می‌دهد (۵).

از شانت‌گذاری داخل بطنی یا و نتریکولوستومی بطن سوم می‌توان برای درمان

غشایی است که اولین بار به وسیله دندی برای درمان ناهنجاری‌های دندی واکر به کار رفت و میزان مرگ و میر ناشی از این درمان ۱۰ درصد و میزان شکست ۷۰ درصد بوده است (۲۰). در افراد مبتلا به سندرم دندی واکر به خصوص در آنانی که تغییر شکل فک و صورت دارند. مدیریت راه هوایی دشوار است و لوله‌گذاری اغلب مشاهده می‌شود و پژوهش‌ها نشان می‌دهد که حدود ۲۰-۳۰ درصد از نوزادان نارس سالم بعد از عمل حداقل یک آپنه آشکار نشان می‌دهند (۷). مدیریت دندان در سندرم دندی واکر باید شامل: بررسی تاریخچه پزشکی مشاوره با پزشکان، معاینه سر و صورت، معاینه دهان و دندان و ارزیابی رفتاری باشد و با توجه به تظاهرات بالینی سندرم دندی واکر و تأخیر رشد فکری، برنامه‌ریزی برای درمان دندان در استراتژی پیشگیرانه تأکید شده است (۶).

مدیریت بیماری در سندرم دندی واکر برای مشکلات رفتاری شامل: کار درمانی، گفتار درمانی، آموزش تخصصی و دارو درمانی می‌باشد، استراتژی مدیریتی دیگر شامل: غربالگری برای مشکلات مشترک، محیط خانواده و آموزش حرفه به منظور بهبود کلی کودک و همچنین کیفیت زندگی است (۲۱)، ولی به طور کلی پیش‌آگهی برای ناهنجاری دندی واکر ضعیف است (۲).

محمد رضا قدیمی و همکاران دختر ۱۷ ساله‌ای را گزارش کردند که دلیل پذیرش او جنون بوده است. در حالی که با توجه به معاینه‌های بالینی و تصویربرداری سندرم دندی واکر تشخیص داده شد.

این اهمیت مسایل روانی را نشان می‌دهد و حساسیت این بیماران به دوز پایین داروهای مغز و اعصاب بیشتر از داروهای روان‌گردان است (۱۲). تیتلیس و همکاران در مطالعه خود یک خانواده پنج فرزندی را گزارش کردند که سه خواهر از سندرم دندی واکر رنج می‌بردند در حالی که یک برادر و خواهر سالم بودند و آن‌ها به این نتیجه رسیدند که شیوع سندرم دندی واکر در دختران بیشتر از پسران است (۱۳). کولبل و همکاران همجوشی بین طحال و بافت پانکراس را در یک مورد سندرم دندی واکر گزارش کردند (۲۲).

والپول و همکاران نیز ناهنجاری‌های دندی واکر را گزارش کردند که با کلیه دیسپلاستیک و فیبروز کبدی، عدم وجود طحال و فقدان جسم پینه‌ای همراه بوده است (۲۳). ردی و همکاران در مطالعه خود نشان دادند سندرم که به وسیله دیس پلازی کلیوی و الیگو هیدرو آمینوس مشخص می‌شود با ناهنجاری دندی واکر نیز در ارتباط است (۲۴). بنابراین پیشنهاد می‌شود مطالعات گزارش موردی به منظور شناسایی علل احتمالی بروز این ناهنجاری بپردازند تا در نهایت عوامل خطر محیطی بروز این ناهنجاری تشخیص داده شود و در صورت خواستار والدین دارای کودک مبتلا به این سندرم به داشتن فرزند سالم لازم است والدین تحت مشاوره قرار گرفته و در صورت تشخیص علل ژنتیکی روش‌های کمک باروری با اهداء تخمک و یا اسپرم قرار گیرند و با توجه به این که جزء ناهنجاری‌های است که سالیان زیادی کودک

و والدین را درگیر می‌کند سازمان‌های مربوطه خدمات درمانی و حمایتی مناسبی به این کودکان ارایه دهند.

### نتیجه‌گیری

این گزارش یک مورد کودک مبتلا به سندرم دندی واکر بود. این سندرم یک اختلال مادرزادی نادر است که مبتلایان علایم بالینی وسیعی با توجه به ناهنجاری داخل جمجمه نشان می‌دهند و با شیوع بالای اختلال حرکتی و عقب‌ماندگی ذهنی همراه است و از آنجا که پیش‌آگهی این سندرم وخیم است بنابراین مراقبت‌های قبل از بارداری باید به طور دقیق انجام شود تا از تولد نوزاد مبتلا به سندرم دندی واکر جلوگیری شود. در مورد گزارش شده در سونوگرافی هفته ۳۲ بعد از ۲۰ هفته بارداری ناهنجاری‌ها گزارش شده است. این سندرم می‌تواند در اثر تراژون محیطی و عوامل نقص ژنتیکی به وجود آید.

### تقدیر و تشکر

از مادر محترم کودک که صبورانه اطلاعات خود را در اختیار ما گذاشت، متشکریم. همچنین نویسندگان برخورد لازم می‌دانند از واحد توسعه تحقیقات بالینی مرکز آموزشی - پژوهشی و درمانی بیمارستان علامه بهلول دانشگاه علوم پزشکی گناباد تقدیر و تشکر نمایند.

**REFERENCES**

1. Howdareddy N, Neetha R. A Case of dandy walker malformation with congenital diaphragmatic hernia –a rare variant. *Indian J of Medical Case Reports* 2013; 2(4): 63-4.
2. Alam A, Chander BN, Bhatia M. Dandy-walker variant. *Prenatal Diagnosis by Ultrasonography* 2004; 60(3): 287-9.
3. Arakeri SU, Mulay H. Dandy walker syndrome with unusual associated findings in a fetal autopsy study. *J of Krishna Institute of Medical Sciences University* 2015; 4(1): 161-3.
4. Mallikarjun K, Vatsala V, Bhayya DP. Dandy-Walker syndrome - A rare case report. *J of Advanced Dental Research* 2010; 1: 67.
5. Khosrari N. Dandy walker syndrome in a child: a case report. *Iran J of Medical Sciences* 39 2004; 9(28): 39-43.
6. Swar MO, Mahgoub SM, Yassin RO, Osman AM. Dandy-Walker malformation and neurocutaneous melanosis in a three-month-old infant. *Sudan J Paediatr* 2013; 13(2): 61-5.
7. Sari S, Gulasti F, Erdem AO, Akcan AB, Gürsoy F. Caudal anesthesia in a neonate with dandy-walker syndrome. *J Syndromes* 2015; 2(1): 2.
8. Mane S, Rao S, Ladi SD, Aphale SS. Dandy walker syndrome: case report. *Innovative Journal of Medical and Health Science* 2014; 4: 309-11.
9. Phillips JJ, Mahony BS, Siebert JR, Lalani T, Flinger CL, Kapur RP. Dandy-Walker malformation complex: correlation between ultrasonography diagnosis and postmortem neuropathology. *Obstet Gynecol* 2006; 107: 685-93.
10. Tadakamadla J, Kumar S, Mamatha GP. Dandy-walker malformation: an incidental finding. *Indian Journal of Human Genetics* 2010; 16(1): 33-5.
11. Buonaguro EF, Cimmarosa S, Bartolomeis D. Dandy-walker syndrome with psychotic symptoms: a case report. *Riv Psichiatr* 2014; 49(2): 100-2.
12. Rahmani R, Lotfian N, Rahmani M, Amiri M, Darafshi R. Dandy-walker syndrome: a rare case report. *J Mazandaran Univ Med Sci* 2018; 27(156): 218-25.
13. Titlic M, Alfirevic S, Kolic K, Soldo A, Tripalo AB. Morphological manifestations of the dandy-walker syndrome in female members of a family. *Coll Antropol* 2015; 1: 225-8.
14. Bokhari I, Rehman L, Hassan S, Hashim MS. Dandy-walker malformation: a clinical and surgical outcome analysis. *J of the College of Physicians and Surgeons Pakistan* 2015; 25(6): 431-33.
15. Mamoori GA, Boskabadi H, Ehtesham Mnsh HA. Fetal warfarin syndrome: A case report. *Medical J of Mashhad University of Medical Sciences* 2007; 50(96): 230-4.
16. Kumar Singh R, Shahi M, Mhaske AN. Dandy walker syndrome in 5<sup>th</sup> decade of life case report. *IOSR Journal of Dental and Medical Sciences (IOSR-JDMS)* 2013; 11(1): 5-8.
17. Tam E, Mohammad I. Dandy-walker syndrome: A case of conservative management. *Phys Med Rehabil Int* 2015; 2(4): 1-3.
18. Khoshnevisan A, Sistani Allah Abadi N, Abdollahzadeh S. Ventriculostomy endoscopic third ventricle dandy walker syndrome: a case report and browse articles. *Razi J of Medical Sciences* 2013; 19(95): 53-6.
19. Kumar R, Jain MJ, Chhabra DK. Dandy-Walker syndrome: different modalities of treatment and outcome in 42 cases. *Child's Nerv Syst* 2001; 17: 348-52.
20. Dandy WE, Blackfan KD. Internal hydrocephalus. An experimental, clinical and pathological study. *Am J Dis Child* 1914; 3: 406-82.
21. Sharma S, Vaish S, Kamal S, Usman N. Rare coexistence of dandy-walker malformation, down syndrome and hypothyroidism in a hyperactive child- a case report. *J Indian Assoc Child Adolesc Ment Health* 2014; 10(1): 69-79.
22. Kolble N, Wisser J, Kurmanavicius J, Bolthausen E, Stallmach T, Huch A, et al. Dandy-walker malformation: prenatal diagnosis and outcome. *Prenat Diagn* 2000; 20: 318-27.
23. Walpole IR, Goldblatt J, Hockey A, Knowles S. DandyWalker malformation (variant), cystic dysplastic kidney & hepatic fibrosis; a distinct entity or Meckels syndrome ?. *Am J Med Genet* 1991; 39(3): 294-8.
24. Thirupathi Reddy A, Bai KV, Rani J. Goldston Syndrome: a rare case report with a new variant? *International Journal of Science and Research (IJSR)* 2013; 4(6): 1406-7.



# A Child with Dandy Walker Syndrome: A Rare Case Report

Rahmani Bilondi R<sup>1</sup>, Rahmani Bilondi R<sup>2</sup>, Irvani Z<sup>3</sup>, Talayi Bajestani A<sup>3\*</sup>

1Social Development & Health Promotion Research Center, Gonabad University of Medical Sciences, Gonabad, Iran, 2Nutrition Student in Research Committee, Zahdan, University of Medical Sciences, Gonabad, Iran, 3Midwifery Student in Research Committee, Gonabad University of Medical Sciences, Gonabad, Iran

Received: 31 Des 2017 Accepted: 17 Feb 2019

## Abstract:

**Background & aim:** Dandy Walker syndrome is a rare congenital disorder which displays a wide range of symptoms due to intracranial abnormalities which is usually not diagnosed at birth, and the most important disorder of this disorder is the fourth ventricle of the brain and it is associated with a high incidence of disability and mental retardation. The aim of this study was to investigate the prevalence, clinical protests, prognosis, diagnosis, and treatment of a baby with Dandy Walker syndrome.

**Case:** The child was a 7-yaer-old boy with Dandy Walker Syndrome. The boy was the first child of the family. The parents had no familial relationship and no suffering from anomalies or chronic illness was observed. The mother had no sign of infection or kidney disease nor hypertention before or during pregnancy; besides, no drug was used during her pregnancy. In the baby's birth exam, the following were observed: weight 2200 grams, height 43 cm, and head circumference 28, all of which were below 100%. In the 32nd week of gestation, due to microscopic sonography, the magnitude of the posterior cavity of the brain and the heart problem were diagnosed beyond the gestational age for legal abortion. Child suffering from seizures, hypotonia, microcephaly, large posterior fossa brain and heart problem which were diagnosed by Ultrasound Microcephaly prior to birth and at the moment the baby was suffering from mental retardation, movement problems, and growth disorders and is under the treatment with medication to control the seizures.

**Conclusion:** Dandy Walker's syndrome is a fetal abnormality which may occur without a family relationship and family history, and if diagnosed late in embryonic screening, a child is born which will suffer from physical, mental and mental disabilities for years, and there is no definitive treatment for it. Therefore, ultrasound screening of exact embryo in pregnant mothers without risk factors for fetal abnormalities is recommended.

**Keywords:** Dandy Walker Syndrome, Hydrocephalus, Microcephalus

---

**Corresponding Author:** Talayi A, Gonabad University of Medical Sciences, Student Research Committee.  
Email: amir451757@yahoo.com

**Please cite this article as follows:**

Rahmani Bilondi R, Rahmani Bilondi R, Irvani Z, Talayi Bajestani A. A Child with Dandy Walker Syndrome: A Rare Case Report. Armaghane-danesh 2019; 24(1): 141-148