

# گزارش دو مورد بیماری تی ساکس در کودکان یک خانواده

رقیه رحمانی<sup>۱</sup>، ندا شریفی<sup>۲\*</sup>، فریبا مردانی<sup>۳</sup>، فاطمه عادل زاده<sup>۴</sup>

<sup>۱</sup>مرکز تحقیقات توسعه اجتماعی و ارتقای سلامت، دانشگاه علوم پزشکی گناباد، ایران، <sup>۲</sup>کمیته تحقیقات دانشجویی، دانشگاه علوم پزشکی گناباد، گناباد، ایران.

تاریخ وصول: ۱۳۹۷/۰۵/۰۲ تاریخ پذیرش: ۱۳۹۸/۰۳/۲۰

## چکیده:

**زمینه و هدف:** تی ساکس یک بیماری نادر اتوزومی مغلوب و عصبی ناشی از تجمع گلیکواسفنگولیپید درون لیزوزوم‌های سلولی است. تجمع گانگلیوزید ناشی از جهش در ژن بتا هگزوزآمینیداز (HEXA) می‌باشد که این جهش باعث کاهش فعالیت و نقص آنزیم HEXA می‌شود. هدف از این مطالعه تعیین و گزارش دو مورد بیماری تی ساکس در یک خانواده که با اندازه‌گیری فعالیت آنزیم بتا هگزوزآمینیداز A تأیید شده، بود.

**معرفی بیمار:** مورد اول؛ دختر ۳ ساله‌ای که رشد و تکامل کودکی او تا ۹ ماهگی تقریباً طبیعی بود و پس از آن دچار پسرفت شده و دارای علایم ظاهری مشکلات بلع، حرکات غیر طبیعی چشم، عدم توجه به اطرافیان، تحریک‌پذیری و تأخیر رشد بود. در معاینه ته چشم بیمار لکه قرمز گیلاسی دو طرفه وجود داشته است. در ارزیابی نمونه خون بیمار، نقص در فعالیت آنزیم بتا هگزوزآمینیداز A گزارش شد و بر این اساس تشخیص بیماری تی ساکس تأیید شد، لذا کودک در سن ۳ سالگی فوت شد. مورد دوم، پسر ۱ ساله‌ای که رشد و نمو او تا ۶ ماهگی طبیعی بوده و پس از آن دچار تأخیر در رشد و تکامل شده و دارای علایم ظاهری که شامل عدم توجه به اطرافیان، تحریک‌پذیری، مشکلات تنفسی، شلی عضلات و عدم کنترل اندام‌ها، یبوست، ناشنوایی، عقب ماندگی ذهنی و پسرفت تکامل شده است. در معاینه ته چشم بیمار لکه قرمز گیلاسی دو طرفه وجود داشت. در ارزیابی نمونه خون، نقص در فعالیت آنزیم بتا هگزوزآمینیداز A گزارش شد و بر این اساس تشخیص بیماری تی ساکس تأیید شد.

**نتیجه‌گیری:** در کودکان با رشد و نمو طبیعی که پس از مدتی دچار هر یک از علایم ضعف پیشرونده، از دست دادن مهارت‌های حرکتی، افزایش واکنش حرکتی، تحریک‌پذیری، کوری و کاهش شنوایی، تشنج و وجود لکه های قرمز گیلاسی در ته چشم می‌شوند، باید تشخیص بیماری تی ساکس مد نظر قرار گیرد.

**واژه‌های کلیدی:** بیماری تی ساکس، کمبود آنزیم هگزوزآمینیداز، گانگلیوزید GM2، لکه‌های قرمز گیلاسی

\*نویسنده مسئول: ندا شریفی، پردیس دانشگاه علوم پزشکی گناباد، کمیته تحقیقات دانشجویی

Email: sharifin921@gmail.com

## مقدمه

تی ساکس یک بیماری اتوزومال مغلوب و عصبی ناشی از تجمع گلیکواسفنگولیپید (گانگلیوزید ۲GM) درون لیزوزوم‌های سلولی است. تجمع گانگلیوزید ۲GM ناشی از جهش در ژن بتاهگوز آمینیداز A (HEXA) می‌باشد که این جهش باعث کاهش فعالیت و نقص آنزیم HEXA می‌شود (۱).

شیوع بیماری تی ساکس در جمعیت یهودی اشکنازی به صورت ۱ در ۲۶۰۰ مورد گزارش شده در حالی که در سایر جمعیت‌ها شیوع آن ۱ در ۳۶۰۰۰۰ مورد است. یهودیان اشکنازی از نسل یهودیان اروپای مرکزی و شرقی هستند. از سال ۱۹۷۰ در جمعیت‌های یهودی اشکنازی پروتکل‌های غربالگری که شامل تست‌های تشخیصی قبل از ازدواج و دوران بارداری بود، آغاز شد که استفاده از این پروتکل‌ها باعث کاهش ۹۰ درصد بیماری تی ساکس در یهودیان اشکنازی شد در حالی که در جمعیت‌های غیر یهودی شیوع این بیماری ۳-۴ برابر افزایش داشته است (۲). رشد و تکامل نوزادان در ماه‌های تولد نرمال است. علائم این بیماری از حدود ۲-۶ ماهگی آغاز شده و به سرعت پیشرفت می‌کند به صورتی که این بیماران در سنین ۲-۵ سالگی جان خود را از دست می‌دهند (۱). علائم کلاسیک این بیماری به صورت ضعف پیشرونده، از دست دادن مهارت‌های حرکتی، افزایش رفلکس‌ها، تحریک‌پذیری، کاهش بینایی و شنوایی و تشنج یافت می‌شود. در اکثر نوزادان به

علت تجمع گانگلیوزید ۲GM در مغز و نورون، لکه‌های قرمز گیلاسی در ته چشم دیده می‌شود و در نهایت باعث وضع نیاتی و اسپاستیسیته و مرگ نوزاد می‌شود (۳ و ۱). اکثر این نوزادان از پنومونی رنج می‌برند که در نهایت در اثر این عارضه می‌میرند (۱). روش‌های تشخیص بیماری تی ساکس شامل تجزیه تحلیل DNA و آنالیزهای آنزیمی است. در آنالیزهای آنزیمی، میزان فعالیت آنزیم HEX A و HEX B در سرم و لکوسیت‌ها مورد بررسی قرار می‌گیرد که این بررسی را می‌توان بر روی سلول‌های آمینوسیت یا سلول‌های پرز جفتی انجام داد. نتایج این تست در صورت کاهش آنزیم HEX A، مثبت گزارش می‌شود و این تست ممکن است در مادران باردار و زنان استفاده کننده از روش‌های پیشگیری هورمونی به علت افزایش سطح سرمی HEXA دارای نتایج منفی کاذب باشد، به همین علت جهت بررسی در این افراد، باید از لکوسیت‌ها استفاده شود. در صورت مثبت یا مبهم شدن این تست، انجام آنالیز DNA توصیه می‌شود (۱). ناقل بودن هر دوی والدین یکی از اندیکاسیون‌های انجام آمینوسنتز یا نمونه‌برداری از پرزهای جفتی است (۳).

هادی پور و همکاران در مقاله خود ۶ مورد کودک مبتلا به بیماری تی ساکس که دارای علائم فوق بوده‌اند گزارش کرده‌اند (۴). به نظر می‌رسد در ایران، به دلیل شیوع ازدواج‌های فامیلی، بیماری‌های متابولیکی از جمله تی ساکس شایع باشد (۵). هدف از

آلمان ارسال و در نهایت نقص در فعالیت آنزیم بتا هگزوز آمینیداز A گزارش شد و بر این اساس تشخیص بیماری تی ساکس تأیید شد. کودک در سن ۲ سالگی فوت شد.

مورد دوم؛ پسر یک ساله، فرزند سوم خانواده با والدین خویشاوند درجه دو و سالم و محصول حاملگی طبیعی و زایمان طبیعی بود. وزن نوزاد موقع تولد ۲۸۸۰ گرم، قد ۴۸ سانتی‌متر و دور سر ۳۳ سانتی‌متر بود. خواهر کودک نیز به علت بیماری تی ساکس در سه سالگی فوت گردید که شرح حال آن در گزارش اول ذکر شده است. رشد و نمو کودک تا ۶ ماهگی طبیعی بوده و پس از آن دچار تأخیر در رشد و تکامل شده و دارای علائم ظاهری که شامل؛ عدم توجه به اطرافیان، تحریک‌پذیری، مشکلات تنفسی، شلی عضلات و عدم کنترل اندام‌ها، یبوست، ناشنوایی، عقب‌ماندگی ذهنی و پسرقت تکامل است. در معاینه ته چشم بیمار لکه قرمز گیلای دو طرفه وجود داشت. نوار مغز کودک نرمال گزارش گردید. با توجه به نشانه‌های بالینی و وجود یک فرد مبتلا به تی ساکس در خانواده احتمال وجود تی ساکس در ۷ ماهگی مطرح شد. نمونه خون بیمار به یکی از مراکز متابولیک در آلمان ارسال و در نهایت نقص در فعالیت آنزیم بتا هگزوز آمینیداز A گزارش شد و بر این اساس تشخیص بیماری تی ساکس تأیید شد. هم‌چنین در ابتدا رضایت شفاهی و سپس رضایت کتبی از والدین جهت استفاده و گزارش اطلاعات پزشکی کودکان اخذ گردید.

این مطالعه، تعیین و گزارش دو مورد بیماری تی ساکس در یک خانواده که با اندازه‌گیری فعالیت آنزیم بتا هگزوز آمینیداز A تأیید شده است، می‌باشد.

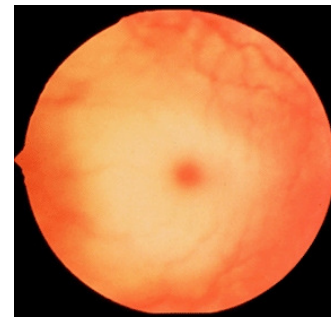
## گزارش مورد

مورد اول؛ دختر سه ساله، فرزند دوم خانواده با والدین خویشاوند درجه دو و سالم و محصول حاملگی طبیعی و زایمان طبیعی بود. وزن نوزاد موقع تولد ۲۶۵۵ گرم، قد ۴۸ سانتی‌متر و دورسر ۳۲ سانتی‌متر بود. پسر دایی کودک با ناهنجاری روده و مقعد و غیر طبیعی بودن دستگاه تناسلی، در سن ۱ سالگی فوت شده است. رشد و تکامل کودک تا ۹ ماهگی تقریباً طبیعی بود و پس از آن دچار پسرقت شده و دارای علائم ظاهری مشکلات بلع، حرکات غیر طبیعی چشم، عدم توجه به اطرافیان، تحریک‌پذیری و تأخیر رشد بود. در معاینه ته چشم بیمار لکه قرمز گیلای دو طرفه وجود داشته است (شکل ۱). آزمایش مغز استخوان برای بیمار انجام نشد. در سونوگرافی کلیه‌ها و مجاری ادراری تصویر ۲ میکرو لیتیاژیس با دیامتر ۱ میلی‌متر در کالیس فوقانی کلیه چپ گزارش گردید. نوار مغز کودک در دوسالگی غیر نرمال گزارش گردید. در MRI مغز کودک، کدورت خفیف بینی و سینوس‌های پارانازال مشهود بوده است. کودک در چندین نوبت با دلایلی از جمله پنومونی و آسپیراسیون گاستروآنتریت در بیمارستان بستری گردید. نمونه خون بیمار به یکی از مراکز متابولیک در

یهودی‌های آشکنازی شرق اروپا، ده برابر بیشتر است (۶ و ۴).

بیماری تی‌ساکس از نظر بالینی به سه شکل تظاهر می‌کند؛ نوع شیرخواری کلاسیک و حاد، نوع جوانی تحت حاد، که نشانه‌های آن دیررس است و سیر بیماری کندتری دارد و نوع بزرگسالی و مزمن که نشانه‌ها از سنین جوانی و بلوغ، شروع و پیشرفت کندتری دارد (۴)، لذا هدف از این مطالعه، تعیین و گزارش دو مورد بیماری تی‌ساکس در یک خانواده که با اندازه‌گیری فعالیت آنزیم بتا هگزوزآمینیداز A تأیید شده است، می‌باشد.

در موارد گزارش شده علایم بیماری از ۶ ماهگی شروع شده بود که در فرم شیرخواری کلاسیک نیز معمولاً نشانه‌ها از سن ۶ ماهگی شروع می‌شود. در سن ۶-۳ ماهگی شیرخوار، مانند یک شیرخوار سالم، رشد طبیعی دارد، اما بعد از آن به تدریج دچار افت عصبی می‌شود. مهارت‌های کسب شده تا آن سن را از دست می‌دهد. سطح هوشیاری کاهش یافته، شیرخوار تحریک پذیر می‌شود. به تدریج شیرخوار دچار ضعف عمومی و تشنج شده، شنوایی و بینایی او به تدریج کاهش می‌یابد (۵). در موارد گزارش شده نیز این علایم یافت شد و همچنین در معاینه چشمی، لکه قرمز گیلاسی دیده شد، که یکی دیگر از علایم بالینی لکه قرمز گیلاسی است و در بیماری تی‌ساکس، سند هوف، نیم‌نپیک، گانگلیوزیدوز GM1 و سالیدوزیس دیده می‌شود (۷). شفقتی و همکاران دو مورد بیماری تی‌ساکس



شکل ۱: لکه قرمز گیلاسی دو طرفه

## بحث

بیماری تی‌ساکس یک بیماری نادر ژنتیکی-متابولیک است که به صورت اتوزومی مغلوب به ارث می‌رسد. علت ایجاد این بیماری نقص در آنزیم بتا هگزوزآمینیداز A و تجمع گلیکواسفنگولپید در لیزوزوم‌های سلولی است. دو نوع آنزیم بتا هگزوزآمینیداز داریم، بتاهگزوزآمینیداز A و بتاهگزوزآمینیداز B. بتاهگزوزآمینیداز A به وسیله ژن HEXA و بتاهگزوزآمینیداز B به وسیله ژن HEXB کد می‌شود. جهش در HEXA باعث نقص در آنزیم بتاهگزوزآمینیداز A و ایجاد بیماری تی‌ساکس می‌شود در صورتی که نقص در ژن HEXB باعث نقص در آنزیم بتاهگزوزآمینیداز A و B با هم می‌شود که این نقص بیماری سند هوف را ایجاد می‌کند (۵). شیوع جهانی بیماری، ۱ مورد از هر ۳۲۰۰۰۰ تولد است (۶) شیوع آن در کشورهای غربی ۱ در هر ۲۰۰ کودک است (۴)، اما شیوع آن در برخی از جمعیت‌ها مانند کانادایی‌های فرانسوی تبار در ناحیه کبک و

است، در نتیجه در صورت تشخیص صحیح بیماری در یک خانواده، می‌توان قبل از تولد فرزند دوم، جنین مبتلا به تی‌ساکس را شناسایی و از تولد او جلوگیری کرد(۴).

#### تقدیر و تشکر

از تمامی همکارانی که در تدوین این مقاله همکاری داشتند و هم‌چنین از والدین محترمی که صبورانه اطلاعات فرزندانشان خود را در اختیار ما گذاشتند، سپاسگزاریم.

کلاسیک شیرخوارگی را گزارش کردند. علاوه بر علائم ذکر شده، در هر دو مورد میزان اسید فسفاتاز خون بیمار بالا و در MRI اختلال در بخش میانی، نشانه دیس میلینزاسیون گزارش شده بود. در مورد دوم نیز در معاینه قیافه خشن همراه با هیرسوتیسم جلب توجه می‌کرد و کبد مختصری بزرگ، بیوپسی کبد نشان دهنده استئاتوز ژنرالیزه بود و آزمایش مغز استخوان بیمار نرمال گزارش گردید(۵). روش‌های تشخیص بیماری تی‌ساکس شامل تجزیه تحلیل DNA و آنالیزهای آنزیمی است(۵). نمونه خون موارد گزارش شده نیز به یکی از مراکز متابولیک در آلمان ارسال و در نهایت با توجه به نقص در فعالیت آنزیم بتاهگوزآمینیداز A، تشخیص بیماری تی‌ساکس تأیید شد. یکی از محدودیت‌های این مطالعه، فوت مورد اول قبل از بررسی کامل بالینی وی بوده است.

در خانواده‌هایی که فرزند مبتلا به این بیماری دیده شده است، مشاوره و بررسی ژنتیکی برای همه فرزندان انجام شود.

#### نتیجه‌گیری

این گزارش دو مورد بیماری تی‌ساکس در یک خانواده بود. به دلیل وراثت اتوزوم این بیماری، احتمال تکرار در بارداری بعدی ۲۵ درصد می‌باشد(۵) و(۴)،(۵). برای پیشگیری از تکرار این بیماری در بارداری‌های بعدی، باید با اندازه‌گیری فعالیت آنزیم بتاهگوزآمینیداز A، بیماری به طور دقیق تشخیص داده شود(۵). بررسی جهش ژن HEXA نیز ضروری

**REFERENCES**

1. Bach G, Tomczak J, Risch N, Ekstein J. Tay Sachs screening in the Jewish Ashkenazi population: DNA testing is the preferred procedure. *American Journal of Medical Genetics* 2001; 99(1): 70-5.
2. Kaback M, Lim-Steele J, Dabholkar D, Brown D, Levy N, Zeiger K. Tay-Sachs disease--carrier screening, prenatal diagnosis, and the molecular era. An international perspective, 1970 to 1993. The International TSD Data Collection Network. *Jama* 1993; 270(19): 2307-15.
3. Monaghan KG, Feldman GL, Palomaki GE, Spector EB. Technical standards and guidelines for reproductive screening in the Ashkenazi Jewish population. *Genetics in Medicine: Official Journal of the American College of Medical Genetics* 2008; 10(1): 57-72.
4. Hadipour Z, Shafeghati Y, Tonekaboni H, Verheijen F, Rolfs A, Hadipour F. Tay-Sachs Disease; Report of 6 Iranian Patients and Review of Literature. *Sarem Journal of Reproductive Medicine* 2017; 2(1): 35-8.
5. Shafeghati Y, Hadipour Z, Hadipour F, Sarkheil P, Noruzinia M, Bidabadi E, et al. Tay-sachs disease report of two affected iranian cases and review of literature, 2010.
6. Vahhab N, Jazaeri A, Vallian Borujeni S. Allele Frequency and Genotyping of rs2288258 Polymorphism in HEXA Gene Region in the Isfahan Population. *Journal of Ilam University of Medical Sciences* 2017; 25(1): 54-62.
7. Lashie A, manaviat MR, Abadi M. Introduction of Patient with Clinical Signs GM2 Gangliosidosis Major Years With Glaucoma Red Spot. *Bina Journal of Ophthalmology* 2004; 9(4): 387-91.

# Report of two Cases of Tay–Sachs in Children of a Single Family

Rahimani R<sup>1</sup>, Sharifi N<sup>2\*</sup>, Mardani F<sup>2</sup>, Adelizadeh F<sup>2</sup>

<sup>1</sup>Social Development and Health Promotion Research Center, Gonabad University of Medical Sciences, Gonabad, Iran, <sup>2</sup>Student Research Committee, Gonabad University of Medical Sciences, Gonabad, Iran

Received: 24 July 2018      Accepted: 10 Jun 2019

## Abstract

**Background & aim:** Tay–Sachs is a rare autosomal recessive and neurological disease caused by the accumulation of glycosphingolipid within cell lysosomes. Ganglioside accumulation is caused by a mutation in the beta-hexosaminidase (HEXA) gene and this mutation is reduced by HEXA. The study was to determine and report two cases of TS in a family confirmed by measuring the activity of beta hexosaminidase-A.

**Case Report:** The first case was a 3-year-old girl whose developmental growth was approximately normal until she was 9 months old, after which she developed recurrence and had symptoms of swallowing problems, abnormal eye movements, distraction, irritability and growth retardation. On examination of the patient's eye, bilateral reddish-gray spots were observed. In the evaluation of the patient's blood sample, a defect in the activity of beta hexosaminidase-A was reported and accordingly the diagnosis of Tay–Sachs was confirmed, hence the child died at the age of three. The second case was a 1-year-old boy whose development was normal until 6 months of age, after which his development and growth delayed and had apparent symptoms including distraction, irritability, respiratory problems, muscle weakness and lack of limb control, constipation, deafness, mental retardation and finally regression evolved. On examination of the patient's eye, bilateral reddish-gray stains were observed. In evaluation of blood samples, deficiency in the activity of beta-hexosaminidase-A was reported and accordingly the diagnosis of Tay–Sachs was confirmed.

**Conclusion:** In children with developmental disabilities, who may develop symptoms of progressive weakness, loss of motor skills, increased motor responsiveness, irritability, blindness and hearing loss, seizures and persistent red cherry spots in the eye after a period of time. the diagnosis of Tay–Sachs should be considered.

**Keywords:** Tay–Sachs disease, Hexosaminidase Deficiency, GM2 ganglioside, Red Cherry Spots

---

\*Corresponding Author: Sharifi N, Student Research Committee, Gonabad University of Medical Sciences, Gonabad, Iran

Email: sharifin921@gmail.com

## Please cite this article as follows:

Rahimani R, Sharifi N, Mardani F, Adelizadeh F. Report of two Cases of Tay–Sachs in Children of a Single Family. Armaghane-danesh 2019; 24(3): 427-433