

اثر محافظتی عصاره هیدروالکی علف چشمه *Nasturtium officinalis* در مسمومیت کبدی ناشی از تتراکلریدکربن در موش صحرایی

سید عبدالعظیم حسینی^{۱*}، جمشید محمدی^{۲*}، حمداله دلاویز^۳، مهرداد شریعتی^۴، نوید امیدی فر^۵

^۱گروه زیست شناسی، واحد علوم و تحقیقات فارس، دانشگاه آزاد اسلامی، فارس، ایران، ^۲گروه زیست شناسی، واحد شیراز، دانشگاه آزاد اسلامی، شیراز، ایران، ^۳مرکز تحقیقات گیاهان دارویی، دانشگاه علوم پزشکی یاسوج، یاسوج، ایران، ^۴مرکز تحقیقات سلولی و مولکولی، دانشگاه علوم پزشکی یاسوج، یاسوج، ایران، ^۵گروه زیست شناسی، واحد کازرون، دانشگاه آزاد اسلامی، کازرون، ایران، بخش پاتولوژی، دانشگاه علوم پزشکی شیراز، شیراز، ایران

تاریخ وصول: ۱۳۹۶/۵/۲۹ تاریخ پذیرش: ۱۳۹۶/۸/۱۲

چکیده

زمینه و هدف: برگ و گل گیاه علف چشمه (*Nasturtium officinalis*.L) حاوی ترکیب‌های فلانوئیدی است. این گیاه ویژگی‌های متعددی مانند خواص ضدسرطانی، کاهش قند خون و چربی خون دارد. در تحقیق حاضر، اثر محافظتی عصاره هیدروالکی گیاه علف چشمه در مسمومیت کبدی ناشی از تتراکلرید کربن در موش‌های صحرایی و بیستار مورد بررسی قرار گرفت.

روش بررسی: در این مطالعه تجربی، ۳۲ سر موش صحرایی نر بالغ از نژاد بیستار به ۴ گروه شامل؛ گروه کنترل (دریافت کننده روغن زیتون)، گروه شاهد (دریافت کننده روغن زیتون و تتراکلرید کربن) و دو گروه درمانی یک و دو (دریافت کننده روغن زیتون و تتراکلرید کربن) و به ترتیب عصاره هیدروالکی علف چشمه ۲۵۰ و ۵۰۰ میلی‌گرم بر کیلوگرم وزن بدن تقسیم شدند. تزریق روغن زیتون و تتراکلرید کربن به صورت درون صفاقی انجام گرفت و عصاره هیدروالکی علف چشمه به صورت خوراکی دریافت نمودند. موش‌های صحرایی به مدت ۳۲ روز به صورت خوراکی روزانه تیمار شدند. در پایان دوره آزمایش نمونه خونی دریافت و سطوح آلانین آمینوترانسفراز، آسپاراتات آمینوترانسفراز، آلکالین فسفاتاز و پروتئین تام در سرم اندازه‌گیری گردید. همچنین نمونه کبدی برداشت و تغییرات بافتی کبد مورد بررسی قرار گرفت. داده‌ها با استفاده از آزمون آماری آنالیز واریانس یک‌طرفه تجزیه و تحلیل شدند.

یافته‌ها: میانگین سطح سرمی آلانین آمینوترانسفراز، آسپاراتات آمینوترانسفراز و آلکالین فسفاتاز در گروه چهارم در مقایسه با گروه دوم به طور معنی داری کاهش یافته بود ($P \leq 0/05$). میانگین سطح سرمی پروتئین تام در گروه چهارم در مقایسه با گروه دوم به طور معنی داری افزایش یافته بود ($P \leq 0/05$). مطالعه‌های بافتی نشان داد که نکروز و التهاب بافتی کبد ناشی از تتراکلرید کربن با عصاره هیدروالکی علف چشمه بهبود یافته است.

نتیجه‌گیری: عصاره هیدروالکی علف چشمه احتمالاً می‌تواند سلول‌های کبدی را در برابر آسیب توکسیک و اکسیداتیو ناشی از تتراکلریدکربن محافظت نماید.

واژه‌های کلیدی: علف چشمه، تتراکلریدکربن، محافظت کبدی، موش صحرایی.

*نویسنده مسئول: جمشید محمدی، یاسوج، دانشگاه علوم پزشکی یاسوج، مرکز تحقیقات گیاهان دارویی

Email: j.mohammadi.4554@gmail.com

مقدمه

کبد یکی از ارگان‌های حیاتی و مهم بدن می‌باشد که در سنتز پروتئین‌های پلاسمایی، برخی هورمون‌ها، اوره، صفرا و متابولیسم مواد آلی مؤثر می‌باشد (۱). همچنین محل تجزیه اکثر داروها و سموم در کبد می‌باشد. کبد با آسیب‌های زیادی از طرف داروها و سموم روبرو است و ترکیب‌هایی مثل تیواستامید، تتراکلریدکربن، اتانول و استامینوفن بعد از ورود به کبد به وسیله سیتوکروم P450 موجود در شبکه آندوپلاسمی متابولیزه شده و در طی این عمل رادیکال‌های آزاد تولید می‌شوند (۴-۲).

یکی از مهم‌ترین اثرات تخریبی رادیکال‌های آزاد شروع پراکسیداسیون لیپیدها است که موجب آسیب غشای سلول می‌شود. اسیدهای چرب در سیالیت غشا نقش دارند، اما این مولکول‌های غیراشباع منجر به کاهش سیالیت غشا و از بین رفتن ساختمان و عملکرد آن می‌شوند. این رادیکال‌ها می‌توانند با آلکیل‌کردن گروه‌های پروتئینی و دیگر ماکرومولکول‌های سلولی و به همان نسبت حمله به اسیدهای چرب اشباع نشده منجر به تولید لیپید پراکسیداز شوند و این منجر به صدمات کبدی می‌گردد. نکرور کبدی منجر به افزایش سطح سرمی آنزیم‌های شاخص کبدی در خون می‌شوند. افزایش سطح آلانین آمینوترانسفراز (ALT)، آسپارات آمینوترانسفراز (AST)، آلکالین فسفاتاز (ALP) و بیلی‌روبین نشانگر آسیب‌های کبدی است (۶ و ۵). تتراکلریدکربن (CCl₄) حلالی است که در شیمی و

صنعت کاربرد دارد و سبب مسمومیت کبد می‌گردد. در طی متابولیسم تتراکلریدکربن، با تولید سموم تری‌کلرومتیل (CCl₃) و پراکسی تتراکلرومتیل (OOCCl₃)، تخریب شدید سلول‌ها و صدمات حاد کبدی از جمله سیروز و نکروز ایجاد می‌شود (۷). مطالعه‌های اخیر نشان داده که CCl₄ سبب افزایش تولید رادیکال‌های آزاد و نهایتاً سبب اختلال و آسیب در چندین ارگان نظیر کبد و کلیه می‌شود (۷).

در سال‌های اخیر دستیابی به انواع آنتی‌اکسیدان با منشا گیاهی جهت غلبه بر آسیب‌های ناشی از عوامل شیمیایی توکسیک به طور جدی مورد توجه پژوهشگران بوده است. در دهه‌های اخیر استفاده از داروهای گیاهی در کشورهای در حال توسعه و توسعه یافته به علت گسترش فعالیت‌های بیولوژیک، اثر بخشی، عوارض جانبی کمتر، ایمنی نسبی و قیمت ارزان افزایش یافته است، اما اثرات ترکیب‌های فعال بیولوژیک برخی از گونه‌های گیاهی بر سلامت انسان مشخص نشده است (۹ و ۸). بسیاری از ترکیبات گیاهی از جمله پلی‌فنل‌ها دارای خواص آنتی‌اکسیدانی هستند (۱۰ و ۹). ترکیب‌های پلی‌فنلی خصوصاً فلاونوئیدها اثر حفاظتی در برابر آسیب‌های ناشی از سموم کبدی و رادیکال‌های آزاد دارند (۱۱).

گیاه علف چشمه (*Nasturtium officinale*) از تیره شب بو است و مکان‌های اصلی رویش آن در اروپای مرکزی و غربی بوده است، اما امروزه در تمامی دنیا گسترده شده است. در نواحی مختلف ایران از جمله؛ کرج، لرستان، گیلان، شیراز، سیستان، کرمانشاه و

کهگیلویه و بویراحمد می‌روید (۱۲). گیاه علف چشمه سرشار از ویتامین‌های محافظت‌کننده مختلف بوده و در درمان بیماری‌های متابولیک مزمن می‌تواند کاربرد داشته باشد. در اواخر قرن نوزدهم به عنوان تصفیه‌کننده خون و همچنین در درمان بیماری‌های ریه از آن استفاده شده است (۱۴-۱۲). در طب سنتی از این گیاه به عنوان داروی خلط‌آور، مدر و اشتها‌آور استفاده شده است (۱۳). استفاده از این گیاه در درمان رماتیسم، نقرس، بیماری‌های کلیه، کبد، سل، زردی و کاهش قندخون توصیه گردیده است (۱۶-۱۲). این گیاه دارای ترکیب‌های غذایی مهمی نظیر: آهن، ید، کلسیم، منگنز و ویتامین‌های A، E و C می‌باشد. به دلیل وجود مقادیر بالای ویتامین C در این گیاه، از زمان‌های قدیم برای درمان آسکوربوت کاربرد داشته است. در طب کودکان در آلمان، این گیاه به عنوان داروی ضد باکتری در درمان عفونت دستگاه ادراری کاربرد دارد. برگ پودر شده در هند به عنوان خلط‌آور استفاده می‌شود (۱۸ و ۱۷). مطالعه‌های مختلفی بر روی خواص آنتی‌اکسیدانی گیاهان انجام شده است (۲۰ و ۱۹). گیاه علف چشمه مشابه سایر گیاهان خانواده شب بو، منبع غنی از ترکیب‌های گلوکوزینولات می‌باشد که دارای خصوصیات ضد سرطانی می‌باشند (۲۱). این گیاه دارای خاصیت جمع‌کنندگی رادیکال‌های آزاد اکسیژن نظیر سوپراکسید، محافظت سلولی در برابر آسیب‌های شیمیایی شامل سموم محیطی، کاهش دادن پراکسیداسیون در نواحی بافتی مختلف و محافظت بافت‌هایی نظیر کبد در برابر انواع استرس‌های

شیمیایی می‌باشند که علت اصلی آن وجود سطح بالا از مواد آنتی‌اکسیدانت نظیر فلاونوئیدها در گیاه علف چشمه است (۲۳ و ۲۲). با توجه به ترکیب‌ها و خواص گیاه علف چشمه، در تحقیق حاضر اثر عصاره هیدروالکلی آن بر درمان مسمومیت کبدی القا شده به وسیله تتراکلریدکربن در موش‌های صحرایی نر بالغ بررسی گردید.

روش بررسی

تحقیق حاضر به روش تجربی انجام گرفت. تعداد ۲۲ سر موش صحرایی نر بالغ نژاد ویستار با محدوده وزنی ۲۲۰-۲۰۰ گرم از انستیتو رازی شعبه شیراز خریداری و به آزمایشگاه حیوانات دانشکده پزشکی دانشگاه علوم پزشکی یاسوج انتقال یافتند. برای سازگاری با محیط حیوانات در اتاقی با درجه حرارت کنترل 23 ± 2 درجه سانتی‌گراد و دوره نوری ۱۲ ساعت روشنایی - تاریکی نگهداری شدند و آب و غذای کافی در دسترس آنها قرار گرفت. تمامی مراحل آزمایش برای گروه‌های مورد بررسی در شرایط کاملاً یکسان انجام پذیرفت. مراحل آزمایش با رعایت کامل موازین اخلاقی انجام گرفت.

برای تهیه عصاره ابتدا گیاه علف چشمه از چشمه‌های شهرستان بویراحمد در خرداد ماه ۱۳۹۵ جمع‌آوری شد. سپس به وسیله متخصص گیاه‌شناسی در دانشگاه یاسوج تأیید و در هوای آزاد و سایه خشک گردید. سپس گیاه به وسیله آسیاب برقی (مدل ۳۰۰۰ آسانتوس شرق، ایران) پودر شد.

ی هیدروالکلی علف چشمه با دوز ۲۵۰ میلی‌گرم بر کیلوگرم وزن بدن روزانه به صورت خوراکی تجویز گردید. گروه چهارم درمانی ۲ هفته‌ای دو بار به صورت درون صفاقی محلول روغن زیتون و تتراکلریدکربن به نسبت ۱:۱ به میزان ۱ میلی‌لیتر در هر کیلوگرم وزن بدن تزریق و عصاره‌ی هیدروالکلی علف چشمه با دوز ۵۰۰ میلی‌گرم روزانه به صورت خوراکی تجویز گردید. موش‌های صحرایی به مدت ۲۲ روز به صورت خوراکی روزانه تیمار شدند. ۴۸ ساعت پس از آخرین تیمار، موش‌های صحرایی به وسیله اتر بیهوش گردیدند و ۵-۳ میلی‌لیتر خون از قلب آنها گرفته شد.

نمونه‌های خون به مدت ۱۲ دقیقه و با سرعت ۴۰۰۰ دور در دقیقه به وسیله دستگاه سانتریفیوژ (Sigma- Germany) سرم آنها جدا و در دمای ۲۰- درجه سانتی‌گراد نگهداری شد. برای اندازه‌گیری میزان توتال پروتئین و آنزیم‌های کبدی ALT، AST و ALP از کیت‌های ساخت شرکت پارس آزمون ایران و دستورالعمل‌های مربوطه موجود در هر کیت استفاده شد. همچنین نمونه‌های بافت کبدی برداشته شد و در داخل محلول فرمالین ۱۰ درصد نگهداری شدند. سپس مراحل تهیه لام و رنگ-آمیزی نمونه بافت در بخش پاتولوژی بیمارستان شهید بهشتی یاسوج انجام گردید. لام‌های تهیه شده به وسیله میکروسکوپ نوری بررسی گردیدند و وضعیت بافتی در تمامی نمونه‌ها مشخص شد.

داده‌های جمع‌آوری شده با استفاده از نرم‌افزار آماری SPSS و آزمون‌های آماری آنالیز

مقدار ۵۰۰ گرم پودر علف‌چشمه در الکل ۷۰ درصد حل گردید و در پرکولاتور (شرکت فناوران بایامد- ایران) به مدت ۷۲ ساعت در دمای اتاق (۲±۲۴ درجه سانتی‌گراد) نگهداری شد. سپس به وسیله پارچه مخصوص منفذ دار دو بار فیلتر گردید. محلول‌های حاصله با استفاده از دستگاه روتاری (Heidolph- Germany) در شرایط خلاء تغلیظ گردید. برای تهیه پودر خشک، ماده حاصله به مدت سه روز در دمای ۳۹ درجه سانتی‌گراد در دستگاه آون قرار گرفت. عصاره به دست آمده در دمای ۲۰- درجه سانتی‌گراد در داخل یخچال فریزر (شرکت پارس - ایران) نگهداری شد. دوزهای ۲۵۰ و ۵۰۰ میلی‌گرم بر کیلوگرم وزن بدن برداشته و در آب مقطر حل شد.

موش‌های صحرایی به ۴ گروه ۸ سری تقسیم شدند. گروه اول کنترل منفی که روغن زیتون را به میزان ۰/۵ میلی‌لیتر دوبار در هفته به صورت تزریق درون صفاقی دریافت نمودند. همچنین روزانه ۰/۵ میلی‌لیتر آب مقطر به صورت خوراکی دریافت نمودند. گروه دوم کنترل مثبت که تتراکلریدکربن ۵۰ درصد (با نسبت ۱:۱ رقیق شده با روغن زیتون) را به میزان ۱ میلی‌لیتر بر کیلوگرم وزن بدن به مدت دو بار در هفته و به صورت درون صفاقی دریافت کردند. همچنین روزانه ۰/۵ میلی‌لیتر آب مقطر به صورت خوراکی دریافت نمودند. گروه سوم درمانی ۱ هفته‌ای دو بار به صورت درون صفاقی محلول روغن زیتون و تتراکلرید کربن به نسبت ۱:۱ به میزان ۱ میلی‌لیتر در هر کیلوگرم وزن بدن تزریق درون صفاقی و عصاره-

واریانس یک طرفه (آنوا) و تست توکی تجزیه و تحلیل شدند.

یافته‌ها

بررسی میانگین میزان آنزیم ALP در گروه‌های مورد مطالعه نشان داد که میزان آنزیم ALP سرمی به صورت معنی‌داری در موش‌های گروه کنترل مثبت در مقایسه با گروه کنترل منفی افزایش یافته است (نمودار ۱). تجویز عصاره هیدروالکی علف چشمه در گروه‌های گروه سوم و چهارم نسبت به گروه کنترل مثبت به صورت معنی‌داری موجب کاهش معنی‌دار سطح سرمی آنزیم ALP گردید ($p < 0.05$) (نمودار ۱).


بررسی میانگین میزان آنزیم ALT در گروه‌های مورد مطالعه نشان داد که تیمار با تراکلریدکربن به صورت معنی‌داری سطح آنزیم ALT سرمی گروه کنترل مثبت را در مقایسه با کنترل منفی افزایش می‌دهد (نمودار ۲). تیمار با عصاره هیدروالکی علف چشمه در گروه چهارم با مقدار ۵۰۰ میلی‌گرم بر کیلوگرم وزن بدن نسبت به گروه کنترل مثبت به صورت معنی‌داری سبب کاهش سطح سرمی آنزیم ALT گردید ($p < 0.05$).

میزان آنزیم AST در گروه‌های مورد مطالعه نشان می‌دهد که میزان آنزیم AST سرمی به صورت معنی‌داری در گروه کنترل مثبت در مقایسه با گروه کنترل منفی افزایش یافته است (نمودار ۳). تیمار با عصاره هیدروالکی علف چشمه در گروه‌های سوم و چهارم با مقادیر ۲۵۰ و ۵۰۰ میلی‌گرم بر کیلوگرم


وزن بدن نسبت به گروه مثبت به صورت معنی‌داری سبب کاهش سطح سرمی آنزیم AST گردید ($p < 0.05$) (نمودار ۳).

نتایج حاصله در مطالعه حاضر بررسی مقادیر فعالیت میزان پروتین تام در پایان دوره آزمایش در گروه کنترل مثبت نسبت به گروه کنترل منفی کاهش معنی‌داری را نشان می‌دهد. همچنین نتایج نشان داده تجویز دوزهای ۲۵۰ و ۵۰۰ میلی‌گرم بر کیلوگرم عصاره هیدروالکی علف چشمه در گروه‌های درمانی سوم و چهارم نسبت به گروه کنترل مثبت سبب افزایش معنی‌دار میزان پروتین تام در غلظت سرمی گردید (نمودار ۴).

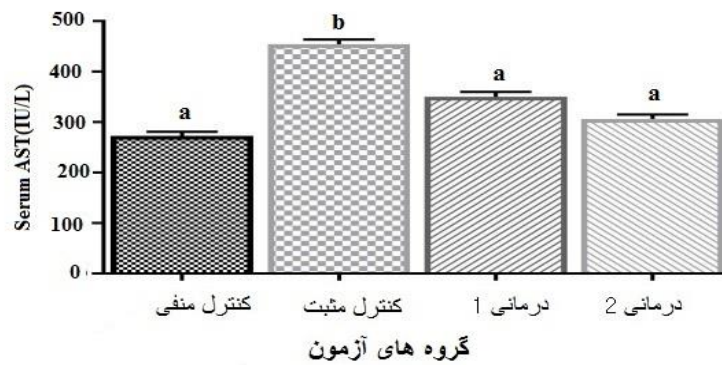
بررسی نمونه بافتی کبد در گروه کنترل منفی نشان داد که بافت کبد به صورت سالم و فاقد ضایعه دیده می‌شود و تمام ساختارهای کبد به صورت واضح و قابل تشخیص می‌باشد (تصویر ۱-A). هپاتوسیت‌ها، شریان مرکزی و لوبول کبدی قابل تشخیص می‌باشد. مقاطع بافتی در گروه کنترل مثبت کبد چرب و غالباً به فرم حباب چه به میزان زیادی از بافت همراه با اتساع خفیف سینوزوئیدها و بی‌نظمی و تخریب سلولی خفیف تعدادی از سلول‌های کبدی را نشان می‌دهد (تصویر ۱-B). بررسی‌های بافت کبد در گروه درمانی ۱ اتساع خفیف سینوزوئیدها و جمع شدن خون در تعدادی از عروق و علائم بهبودی را نشان می‌دهد (تصویر ۱-C). مطالعه بافت کبد در گروه درمانی ۲، اتساع متوسط سینوزوئیدها و علائم بهبود را نشان می‌دهد (تصویر ۱-D).



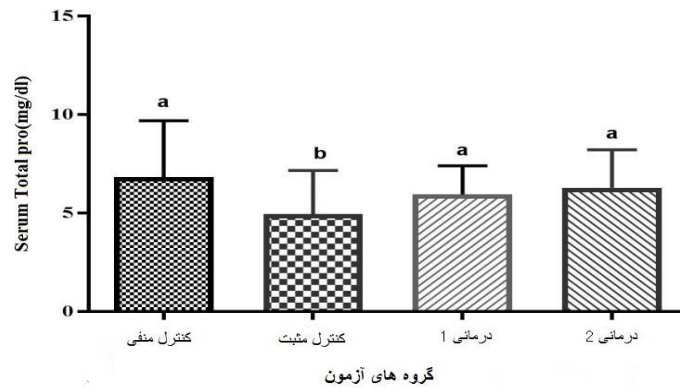
نمودار ۱: مقایسه سطح سرمی ALP در گروه‌های مورد مطالعه ($p < 0.05$). نتایج نشان دهنده میانگین \pm انحراف معیار می‌باشد. حرف a نتایج مشابه را نشان می‌دهد، حرف b معنی دار بودن را نشان می‌دهد.



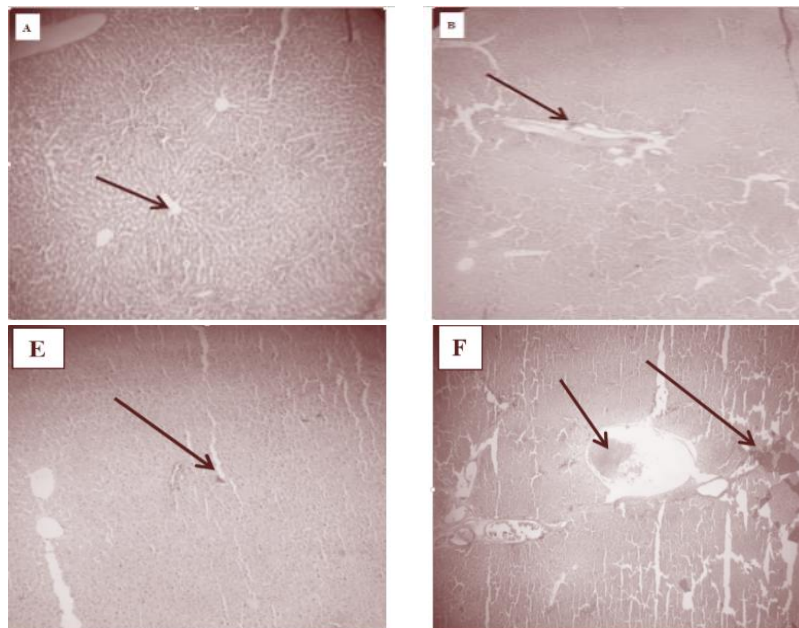
نمودار ۲: مقایسه سطح سرمی ALT در گروه‌های مورد مطالعه ($p < 0.05$). نتایج نشان دهنده میانگین \pm انحراف معیار می‌باشد. حرف a نتایج مشابه را نشان می‌دهد، حرف b معنی دار بودن را نشان می‌دهد.



نمودار ۳: مقایسه سطح سرمی AST در گروه‌های مورد مطالعه ($p < 0.05$). نتایج نشان دهنده میانگین \pm انحراف معیار می‌باشد. حرف a نتایج مشابه را نشان می‌دهد، حرف b معنی دار بودن را نشان می‌دهد.



نمودار ۴: مقایسه سطح سرمی پروتئین تام در گروه‌های مورد مطالعه. نتایج نشان دهنده میانگین \pm انحراف معیار می‌باشد ($p < 0.05$). حرف a نتایج مشابه را نشان می‌دهد، حرف b معنی دار بودن را نشان می‌دهد.



تصویر ۱: مقاطع بافتی تهیه شده از کبد در گروه‌های مورد مطالعه گروه کنترل منفی (A)، گروه کنترل مثبت (B)، گروه درمانی ۱ (C) و گروه درمانی ۲ (D). بزرگنمایی $\times 10$ ، رنگ آمیزی هماتوکسیلین-ائوزین.

کبدی شناخته می‌شوند (۲۴). داروهای شیمیایی برای درمان بیماری‌ها اغلب دارای عوارض جانبی هستند (۲۳). بنابراین، تحقیق برای یافتن داروهای گیاهی جهت جایگزینی داروهای شیمیایی، ضروری

بحث

کبد اعمال متفاوت بیوشیمیایی، سنتزی و ترشحاتی را بر عهده دارد و آنزیم‌های آن به عنوان شاخص‌های بیوشیمیایی در تشخیص نارسایی‌های

عصاره‌های خام گیاهی مورد استفاده در طب سنتی، منبعی غنی از ترکیب‌هایی با خواص پیشگیری کننده و حفاظت کننده به ویژه در کبد هستند (۲۳). در مطالعه‌ای گزارش گردیده برخی از سبزی‌ها و ادویه‌ها نظیر: ریحان، برگ‌بو، جعفری، سروکوهی، تخم بادیان، رازیانه، زیره سبز، هلو و زنجبیل دارای فعالیت آنتی‌اکسیدانی هستند و عصاره ریحان قدرت آنتی‌اکسیدانی قابل مقایسه باتورولوکس دارد (۲۸). استفاده از عصاره‌های آبی و الکلی گیاهان مختلف می‌تواند اثرات تخریبی کبد ناشی از تزریق تتراکلریدکربن را کاهش داده و باعث بهبود بافت کبد شوند. در آسیب کبدی ناشی از تتراکلرید کربن حل شده در روغن زیتون مشخص شده که تجویز عصاره گیاه گینگوبلا با از نکروز و فیبروز کبد در برابر آسیب ناشی از تتراکلریدکربن جلوگیری می‌کند. اثر محافظتی گیاه فوق از طریق کاهش آنزیم‌های مارکر کبدی و پراکسیداسیون لیپیدها صورت می‌پذیرد (۲۹). در بررسی حاضر، یافته‌های هیستوپاتولوژی نیز حاکی از آسیب شدید بافت کبد در اثر تتراکلریدکربن بود و تجویز عصاره علف چشمه سبب بهبود بافت کبد می‌شود. خاصیت آنتی‌اکسیدانی گیاه علف چشمه، سیستم آنتی‌اکسیدانی در موش‌های صحرایی و مقابله با استرس اکسیداتیو شدن را تقویت نموده و به دنبال آن آسیب کبدی کاهش یافته است (۳۰ و ۳۱). آنتی‌اکسیدان‌ها قادر هستند با کاهش پراکسیداسیون لیپیدی و نکروز هپاتوسیتی تا حد زیادی کبد را در

می‌باشد. بعضی از گیاهان در درمان مسمومیت و بیماری‌های کبدی در طب سنتی استفاده گردیده که بسیاری از آنها حاوی ترکیبات پلی فنلی و فلاونوئیدها می‌باشند (۲۴ و ۲۵).

نتایج به دست آمده در مطالعه‌های مختلف نشان داده تتراکلریدکربن قادر به تخریب سلول‌های کبدی است. محققین علت سمیت را آزاد شدن رادیکال‌های آزاد می‌دانند که به سرعت با ساختار غشای سلول ترکیب می‌شود. همچنین تولید لیپیدهای رادیکالی و تجزیه فسفولیپیدهای موجود در رتیلولوپلاسمیک باعث آزاد شدن آنزیم‌های ALP و AST,ALT می‌شود و در نهایت این واکنش منجر به مرگ سلول و نکروز سلولی می‌گردد (۲۶ و ۲۵). تحقیق‌های مختلف نشان داده تزریق درون صفاقی تتراکلریدکربن سبب مسمومیت کبدی می‌شود به طوری که میزان آنزیم‌های شاخص کبدی به صورت معنی‌داری افزایش می‌یابند. ایجاد آسیب‌های سلولی و خروج آنزیم‌ها از سلول‌ها سبب ورود آنها به سرم و افزایش آنزیم‌های کبدی در سرم شده است (۲۶ و ۲۷). بدیش و همکاران در مطالعه‌ای گزارش داده‌اند که مسمومیت کبدی به وسیله تتراکلریدکربن ایجاد می‌شود و با مسموم کردن موش‌های صحرایی با CCl₄ با دوز ۰/۵ میلی‌لیتر بر کیلوگرم وزن بدن فعالیت آنزیم‌های ALT, AST و ALP افزایش یافته است (۲۷). اثرات آنتی‌اکسیدانی عصاره بسیاری از گیاهان از جمله؛ خار مریم، کاسنی، شیرین بیان، همیشه بهار و شاه‌تره اثبات شده است (۲۸). برخی

مقابل آسیب‌ها محافظت کنند. هم‌چنین در مطالعه‌ای گزارش گردیده، احتمالاً علت کاهش تعداد سلول‌های نکروتیک در اثر القا بافت کبد به تتراکلریدکربن، وجود آنتی‌اکسیدان‌های موجود در عصاره گیاه پنیرک باشد (۳۲). این نتایج با پژوهش‌هایی که عصاره‌های هیدروالکی گیاهان خرگریو و جاشیر بر فاکتورهای عملکردی کبد و کلیه را مورد بررسی قرار داده است، مطابقت دارد (۳۴ و ۳۳). آسیب سلول‌های کبدی سبب رهاسازی آنزیم‌ها در خون و افزایش ترانسفرازها می‌شود (۳۲-۳۵).

تجویز عصاره هیدروالکی علف چشمه سبب کاهش فعالیت آنزیم‌های ALT، AST، ALP می‌شود و از طرف دیگر سبب بهبود بافت‌های کبدی در گروه‌های درمانی می‌گردد. زیرا خواص آنتی‌اکسیدانی در این گیاه گزارش شده است و مصرف عصاره هیدروالکی علف چشمه سبب کاهش فعالیت آنزیم‌های کبدی در خون می‌شود و از آسیب‌های سلولی جلوگیری می‌نماید و نهایتاً سبب بهبود سلول‌های کبدی می‌گردد. بنابراین مصرف علف چشمه از آسیب سلولی جلوگیری نموده و سطح آنتی‌اکسیدان‌ها را افزایش می‌دهد (۲۰). در خصوص اثرات مفید مصرف علف چشمه مشخص شده است که این گیاه دارای خاصیت جمع‌کنندگی رادیکال‌های آزاد اکسیژن نظیر سوپراکسید، محافظت سلولی در برابر آسیب‌های شیمیایی شامل سموم محیطی، کاهش دادن پراکسیداسیون در نواحی بافتی مختلف و محافظت بافت‌هایی نظیر کبد در برابر انواع استرس‌های

شیمیایی می‌باشد که علت اصلی آن وجود سطح بالا از مواد آنتی‌اکسیدانت نظیر فلاونوئیدها در گیاه علف چشمه است. به همین دلیل است که مصرف این گیاه اثرات حفاظتی بر بافت‌های بدن اعمال نموده و در جهت کاهش استرس اکسیداتیو عمل می‌کند (۳۶). مصرف علف چشمه از آسیب سلولی جلوگیری نموده و سطح آنتی‌اکسیدان‌ها را افزایش می‌دهد (۲۲).

نتیجه‌گیری

از یافته‌های تحقیق حاضر نتیجه‌گیری می‌شود احتمالاً کاهش آنزیم‌های ALT، AST و ALP به دلیل وجود آنتی‌اکسیدان‌ها در عصاره هیدروالکی علف چشمه می‌باشد. بنابراین ترکیب‌های شیمیایی موجود در گیاه علف چشمه در بهبود آسیب‌های کبدی موثر است. با توجه به نتایج به دست آمده، پیشنهاد می‌شود آزمایش‌های تکمیلی در خصوص بررسی اثر ترکیب‌های مؤثر عصاره علف چشمه بر حفاظت بافت کبدی و آنزیم‌های آن انجام گیرد.

تقدیر و تشکر

بدین وسیله از مرکز تحقیق‌های گیاهان دارویی دانشگاه علوم پزشکی یاسوج به دلیل همکاری لازم جهت انجام این پژوهش که بخشی از پایان‌نامه دانشجویی می‌باشد، سپاسگزاری می‌گردد.

REFERENCES:

- 1.Lee GP, Jeong WI, Jeong DH, Do SH, Kim TH, Jeong KS. Diagnostic evaluation of carbon tetrachloride-induced rat hepatic cirrhosis model. *Anticancer Res* 2005; 25(2A): 1029-38.
- 2.Lankarani KB, Ghaffarpasand F, Mahmoodi M, Lotfi M, Zamiri N, Heydari ST, et al. Nonalcoholic fatty liver disease in southern Iran: a population based study. *Hepat Mon* 2013; 13(5): e9248.
- 3.Al-Attar AM, Shawush NA. Influence of olive and rosemary leaves extracts on chemically induced liver cirrhosis in male rats. *Saudi J Biol Sci* 2015; 22(2):157-63.
- 4.Eidi A, Mortazavi P, Bazargan M, Zaringhalam J. Hepatoprotective activity of cinnamon ethanolic extract against CCL 4-induced liver injury in rats. *EXCLI J* 2012; 11: 495-507.
- 5.Catherine A, Evans R, Nicholas JM, Geoge P. Structure antioxidant activity relationships of flavonoids and phenolic acids. *Free Radic Biol Med* 1996; 20(7): 933-56.
- 6.Buettener GR. The pecking order of free radicals and antioxidant: lipid peroxidation, alpha-tocopherol and ascorbat. *Arch Biophysic* 1993; 300: 535-43.
- 7.Sahreem S, Khan MR, Khan RA, Alkreaty HM. *Food & Nutrition Research* 2015, 59: 28438 - <http://dx.doi.org/10.3402/fnr.v59.28438>
- 8.Amad A, Pillari KK, Najimi AK, Pal SN. Evaluation of hepatoprotective potential of jigrine post-treatment against thioacetamide induced hepatic damage. *J Ethnopharmacol* 2002; 79: 35-41.
- 9.Chen JW, Zhu ZQ, Hu TX, Zhu DY. Structure activity relationship of natural flavonoids in hydroxyl radical scavenging effects. *Acta Pharmacol Sin* 2002; 23: 667-72.
- 10.Areias FM, Valentao P, Andrade PB, Ferreres F, Seabra RM. Phenolic fingerprint of peppermint leaves. *Food Chem* 2001; 73: 307-11.
- 11.Jan L. *Pharmaceutical botanic (Persian)*. 4th ed. Qoqrus publication. 1999: 235.
- 12.Kharaei MH. *Knowing the diabetes (Persian)*. 4th ed. Tehran University Publication 1985: 198-201.
- 13.Goda Y, Hoshino K, Akiyama H, Ishikawa T, Abe Y, Nakamura T, et al. constituents in watercress: inhibitors of histamine release from RBL-2H3 cells induced by antigen stimulation. *Boil Pharm Bull* 1999; 22(12): 1319-26.
- 14.Chung FL, Morse MA, Eklind KL, Lewis J. Quantitation of human up man uptake of the anticarcinogen phenethylisothiocyanate after a watercress meal. *Cancer Epidemiol Biomarkers Prev* 1992; 1(5): 383-8.
- 15.Getahun SM, Chung FL. Conversion of glucosinolates to isothiocyanates in humans after ingestion of cooked watercress. *Cancer Epidemiol Biomarkers Prev* 1999; 8(5): 447-51.
- 16.Mozaffarian V. *A Dictionary of Iranian Plant Names*. Tehran: Farhang Moaser; 2007.
- 17.Mohammadi J, Taheri Motlagh F, Mohammadi N. The effect of hydroalcoholic extract of watercress on parameters of reproductive and sex hormones on the diabetic rats. *J Pharm Sci & Res* 2017; 9(8): 1334-38.
- 18.Martínez-Sánchez A, Gil-Izquierdo A, Gil MI, Ferreres F. A comparative study of flavonoid compounds, vitamin C, and antioxidant properties of baby leaf Brassicaceae species. *J Agric Food Chem* 2008; 56(7): 2330-40.
- 19.Bahramikia S, Ardestani A, Yazdanparast R. Protective effects of four Iranian medicinal plants against free radical-mediated protein oxidation. *Food Chem* 2009; 115(1): 37-42.
- 20.Ozen T. Investigation of antioxidant properties of *Nasturtium officinale* (watercress) leaf extracts. *Acta Pol Pharm* 2008; 66(2): 187-93.
- 21.Amiri H. Volatile constituents and antioxidant activity of flowers, stems and leaves of *Nasturtium officinale* R. *Br Nat Prod Res* 2012; 26(2): 109-15.
- 22.Park NI, Kim JK, Park WT, Cho JW, Lim YP, Park SU. An efficient protocol for genetic transformation of watercress (*Nasturtium officinale*) using *Agrobacterium rhizogenes*. *Mol Biol Rep* 2011; 38(8): 4947- 53.
- 23.Akila M, Devaraj H. Synergistic effect of tincture of *cratagus* and *Mangifera indica* L, extract on hyperlipidemic and antioxidant status in atherogenic rats. *Vascul Pharmacol* 2008; 49: 173-7.
- 24.Mohammadi J, Naik PR. Antidiabetic effects of *Morus alba* in experimentally induced diabetes in Wistar rat. *Biomedicine* 2008; 28: 112-6.
- 25.Gill CI, Haldrs S, Boyd A, Bennett R, Whiteford J, Butler M. Watercress supplementation in diet reduces lymphocyte DNA damage and alters blood antioxidant status in heat thy adults. *Am J Clin Nutr* 2007; 85(2): 504-10.
- 26.Wilms LC, Hollman PC, Boots AW, Kleinjans JC. Protection by quercetin and quercetin-rich fruit juice against induction of oxidative DNA damage and formation of BPDE-DNA adducts in human lymphocytes. *Mutat Res* 2005; 582: 155-62.
- 27.Badrih S, Nishant P. Ameliorative action of cyanobacterial phycoerythrin on CCl4 induced toxicity in rats. *Toxicol* 2008; 248: 59-65.
- 28.Janbaz KH, Saeed S, Gilani AH. Protective effect of rutin on Paracetamol and CCl4 induced hepatotoxicity in rodents. *Fitoterapia* 2002; 73: 557-64.

29. Wojdylo A, Oszmiansky J, Czemerys R. Antioxidant activity and phenolic compounds in 32 selected herbs. *Food Chem* 2007; 105: 940-9.
30. Ahmed B, Alam T, Varshney M. Hepatoprotective of two plants belonging to the Apiaceae and the Euphorbiaceae family. *J Ethnopharmacol* 2002;79(3):313-6.
31. Shiota G, Tsuchiya H, Hoshikawa Y. The liver as a target organ of retinoids. *Hepatology Research* 2006; 36(4): 248-54.
32. Suresh R, Naik VS. Antioxidant and hepatoprotective effects of Ginkgo biloba phytosomes in carbon tetrachloride-induced liver injury in rodents. *Liver Int* 2007; 27(3): 393-9.
33. Paydar S, Jelodar GA, Mohammadi J, Mohammadi N. The effects of hydro alcoholic extract of *Nectaroscordum tripedale* on liver and kidney functional parameters in streptozotocin induced diabetic male rats. *Iranian Journal of Endocrinology and Metabolism* 2016; 18(2): 112-9.
34. Zare T, Mokhtari M, Mohammadi J. The effect of hydroalcoholic extracts of *Prangos ferulacea* on blood factors of kidney and liver function in diabetic male Wistar rats. *Journal of Fasa University of Medical Sciences* 2012; 2(3): 174-80.
35. Chu Y, Sun J, Wu X, Liu RH. Antioxidant and antiproliferative activities of common vegetables. *J Agric Food Chem* 2002; 50: 6910-6.
36. Bruck R, Shirin H, Aeed H, Matas Z. Prevention of hepatic cirrhosis in rats by hydroxyl radical scavengers. *J Hepatol* 2001; 35: 457-64.

Protective effect of Hydroalcoholic Extract of Nasturtium Officinalis Against Carbon Tetrachloride-Induced Liver Damage in Rats

Hossini SA^{1,2}, Mohammadi J^{3*}, Delaviz H⁴, Shariati M⁵, Omidifar N⁶

¹Department of Biology, College of sciences, Fars Science and Research Branch, Islamic Azad University, Fars, Iran, ²Department of Biology, College of sciences, Shiraz Branch, Islamic Azad University, Shiraz, Iran, ³Department of Physiology, Medicinal Plants Research Center, Yasuj University of Medical Sciences, Yasuj, Iran, ⁴Department of Anatomy, Cellular and Molecular Research Center, School of Medicine, Yasuj University of Medical Sciences, Yasuj, Iran, ⁵Department of Biology, Islamic Azad University, Kazerun Branch, Kazerun, Iran, ⁶Department of Pathology, Shiraz University of Medical Sciences, Shiraz, Iran

Received: 20 Aug 2017

Accepted: 4 Nov 2017

Abstract:

Background and aim: Leaves and flowers of *Nasturtium officinalis* L. contain flavonoid compounds. This plant has several characteristics, such as anticancer properties, blood sugar insucer and blood lipids. In the present study, the protective effect of hydroalcoholic extract of grasses in liver toxicity induced by carbon tetrachloride in Wistar rats was investigated.

Methods: In this research, 32 male Wistar rats were randomly allocated into four equal groups of control (received olive Oil), positive control (received olive Oil + CCl₄), and four groups as treatment 1 and 2 received olive oil intraperitoneal administration and 250, 500mg/kg body weight hydroalcoholic extract *Nasturtium officinalis* respectively. Animals were treated orally by gavage daily for 32 days. At the end of experiment, serum levels of aspartate and alanine transferase, alkaline phosphatase and total proteins were assessed. The Data was analyzed with using of one-way ANOVA, followed by Tukey's HSD tests using SPSS 21.

Results: The mean of ALT, AST, ALP reduced and total protein increased significantly in the in the fourth group compared to the second group ($P < 0.05$). Histological investigation demonstrated that necrosis and inflammation of liver reduced following carbon tetrachloride (CCl₄)-induced hepatotoxicity.

Conclusion: Hydroalcoholic extract of *Nasturtium officinalis* can protect liver cells against toxic oxidative damage caused by carbon tetrachloride.

Key words: *Nasturtium officinalis*, Carbon tetrachloride, Liver toxicity, Rat

*Corresponding author: Mohammadi J, Medicinal Plants Research Center, Faculty of Medicine, Yasuj University of Medical Sciences, Yasuj, Iran

Email: j.mohammadi.4554@gmail.com

Please cite this article as follows:

Hossini SA, Mohammadi J, Delaviz H, Shariati M, Omidifar N. Protective effect of Hydroalcoholic Extract of *Nasturtium Officinalis* Against Carbon Tetrachloride-Induced Liver Damage in Rats. *Armaghane-danesh* 2017; 22 (5): 674-685.