

اثر عصاره هیدروالکی گیاه پنج انگشت بر هیستومورفولوژی جفت در مدل موش صحرایی

علی لویی منفرد^{۱*}، سحر هامون نورد^۲

^۱ گروه علوم پایه، دانشگاه ایلام، ایلام، ایران، ^۲ دانشگاه آزاد اسلامی، واحد همدان، باشگاه پژوهشگران جوان و نخبگان، همدان، ایران.

تاریخ وصول: ۱۳۹۲/۱۱/۱ تاریخ پذیرش: ۱۳۹۲/۲/۴

چکیده

مقدمه و هدف: گیاه پنج انگشت به عنوان یک گیاه دارویی برای درمان اختلالات تولید مثلی زنان مورد استفاده قرار می‌گیرد. هدف از این مطالعه، اثر عصاره هیدروالکی گیاه پنج انگشت بر هیستومورفولوژی جفت در مدل موش صحرایی بود.

روش بررسی: در این مطالعه تجربی، تعداد ۴۰ رت آبستن به طور تصادفی به چهار گروه تقسیم شدند. یک گروه کنترل فقط آب مقطر دریافت کرده و سه گروه تجربی در روزهای ششم تا هفدهم آبستنی، به صورت داخل صفاقی با دوزهای ۲۵، ۵۰ و ۷۵ میلی‌گرم بر کیلوگرم عصاره گیاه پنج انگشت، تیمار شدند. در روز ۱۸ آبستنی نیمی از حیوانات هر گروه پس از بیهوشی با کلروفورم آسان کشی شدند. جنین و جفت خارج و مطالعات هیستومورفولوژیکی شامل وزن جفت، قطر، ضخامت و همچنین نسبت وزن جفت به جنین ثبت شد. در مورد بقیه حیوانات، پس از انجام زایمان، نوزادان حاصله شمارش شد و میزان زنده‌مانی آنها در طی روزهای ۵، ۲۵، ۱۵ و ۴۲ پس از تولد محاسبه گردید. داده‌ها با استفاده از آزمون واریانس یک‌طرفه آنالیز شد.

یافته‌ها: تیمار با ۵۰ میلی‌گرم بر کیلوگرم عصاره گیاه پنج انگشت، تعداد و اندازه سلول‌های غول پیکر تروفوبلاستی را کاهش و تعداد سلول‌های گلیکوژن دار تروفوبلاستی را افزایش داد. تیمار با ۷۵ میلی‌گرم بر کیلوگرم، پرخونی گسترده‌ای را در ناحیه لابیرنتی جفت ایجاد کرد. به علاوه، تعداد نوزادان به طور قابل توجهی در روزهای ۵، ۲۵، ۱۵ و ۴۲ روز پس از تولد کاهش یافت.

نتیجه‌گیری: عصاره گیاه پنج انگشت باعث تغییر در ساختار بافتی جفت شده و ممکن است عملکرد طبیعی آن را دچار اختلال کند. بنابراین، پیشنهاد می‌شود در مصرف خوراکی و یا دارویی این گیاه، خصوصاً در زنان باردار احتیاط لازم صورت گیرد.

واژه‌های کلیدی: گیاه پنج انگشت، جنین، جفت، هیستومورفولوژی، موش صحرایی

* نویسنده مسئول: علی لویی منفرد، ایلام، دانشگاه ایلام، گروه علوم پایه

Email: alm722@gmail.com

ترکیبات این گیاه نیز، دارای خواص ضد تشنجی می‌باشد (۱۲). شواهد نشان دادند که ترکیبات عصاره این گیاه با پذیرنده دوپامین (D2) در هیپوتالاموس و هیپوفیز پیشین، مانع از ترشح پرولاکتین، افزایش ترشح پروژسترون و القا تشکیل طبیعی جسم زرد می‌شود (۱۰) میوه این گیاه جهت درمان عدم تعادل میزان هورمون‌های استروژن و پروژسترون، نقص در جسم زرد، هیپرپرولاکتینمی و عوارض یاستگی مورد استفاده قرار می‌گیرد که مکانیسم آن هنوز مشخص نیست (۱۱).

مطالعات دقیقی در ارتباط با صحت و ایمن بودن استفاده از گیاه پنج انگشت برای بچه‌ها و زنان باردار صورت نگرفته است، اما مشخص شده است که این گیاه، دارای عملکرد استروژنیک و پروژستروژنیک، محرک فعالیت رحم و مانع سقط جنین می‌شود (۱۵) و همچنین نشان دادند که دارای تأثیراتی بر مراحل مختلف تکامل موش از جمله بهبود رشد جنین در روز ۸ و ۹ بارداری (وزن جنین) و بروز ناهنجاری در محور اسکلتی جنین موش می‌باشد (۱۳).
به دلیل شناخت ناکافی از اثرات جانبی این گیاه، تجویز آن برای زنان باردار و نوزاد شیرخوار توصیه نمی‌شود، اگرچه مطالعه اثر این گیاه بر شیر مادر، تغییراتی را در ترکیبات آن ایجاد نکرده است (۱۴ و ۱۵).

گیاه پنج انگشت^(۱) از خانواده شاه پسند^(۲) و بوته‌ای بوده، دارای برگ‌های پنجه‌ای و گل‌هایی به رنگ بنفش روشن می‌باشد. عطر و مزه میوه آن شبیه فلفل و عصاره میوه‌های آن مصرف دارویی دارد (۱). این گیاه بومی نواحی مرکزی آسیا بوده که امروزه پراکندگی فراوانی در نقاط جنوبی و گرم اروپا، منطقه مدیترانه، مناطق گرم ایالات متحده و نواحی دیگر دارد (۲). در ایران، گیاه پنج انگشت در خراسان، تهران، کرج و قم می‌روید (۳). مصرف این گیاه در طب سنتی قدمتی دیرینه داشته و در نوشته‌های بقراط به آن اشاره شده است (۴).

گیاه پنج انگشت یکی از مهم‌ترین گیاهان دارویی است که در طب گیاهی برای درمان بیماری‌های هورمونی زنان به کار رفته و تنظیم‌کننده هورمونی است (۵). در مصر باستان و در طب سنتی اروپا، از این گیاه برای درمان رفع عوارض یاستگی و افزایش شیر مادران استفاده شده است (۶). همچنین موجب کاهش سرمی هورمون‌های تستوسترون، LH و FSH در رت‌های نر می‌گردد (۷). اسیدهای چرب غیراشباع در این گیاه می‌تواند از طریق کاهش تعداد پذیرنده‌های LH موجود در سطح سلول‌های لاییدیک و کاهش ترشح تستوسترون، بر باروری مردان اثر منفی داشته باشد (۸). بر اساس مطالعات انجام شده، عصاره گیاه به ویژه با تغییر میزان هورمون‌های جنسی تا برطرف شدن عدم تعادل کارایی دارد (۹).

1- Vitex agnus- castus
2-Verbenacea

فشار کم، خشک گردید. پودر گیاه تا زمان استفاده در دمای ۴-۸ درجه سانتی‌گراد نگهداری شد.

تعداد ۴۰ سر موش صحرایی ماده ۹-۱۰ هفته نژاد Sprague-Dawley از موسسه رازی (کرج) خریداری

شد. حیوانات جهت سازگاری با محیط، در دمای 23 ± 1 درجه سانتی‌گراد، رطوبت 45 ± 5 درصد و ۱۲ ساعت روشنایی و ۱۲ ساعت تاریکی، آب و غذا دریافت کردند. حیوانات حداقل به مدت ۷ روز تا انجام

آزمایش‌ها در این شرایط نگهداری شد. برای جفت‌گیری، موش ماده در قفس موش نر به مدت ۱۲ ساعت نگه داشته شد. روز صفر آبستنی به وسیله اسمیر مثبت واژن، مشخص گردید. حیوانات به سه

گروه تیمار و یک گروه کنترل با تعداد ده موش در هر گروه، تقسیم شدند. گروه کنترل فقط آب مقطر دریافت نمود و گروه‌های تیمار عصاره گیاه را به صورت

تزریق داخل صفاقی در دوزهای ۲۵، ۵۰ و ۷۵ میلی‌گرم بر کیلوگرم و روزانه در روزهای ششم تا هفتم آبستنی دریافت نمودند. به منظور بررسی

اثرات این گیاه بر شاخص‌های آناتومیک و بافت‌شناسی جفت، در روز ۱۸ آبستنی، در مورد همه گروه‌ها، نیمی از حیوانات از طریق قرار گرفتن در ظرف محتوی کلروفورم روند آسان‌کشی را سپری

نمودند، سپس پارامترهای هیستومورفولوژیکی جفت شامل؛ وزن، قطر، ضخامت و هم‌چنین نسبت وزن جفت به وزن جنین محاسبه شد. بررسی مورفولوژیکی وزن جفت‌ها از ترانو دیجیتال (Tanita Corporation, Tokyo, Japan) استفاده شد. هم‌چنین

اثرات جانبی ناشی از مصرف گیاه نادر بوده و شامل؛ خارش، اگزامای پوستی، سردرد، ریزش مو، خستگی، اضطراب، خشکی دهان، تهوع و تاکی‌کاردی است (۱۶-۱۸).

در عصر حاضر، تلاش‌های علمی فراوانی جهت استفاده صحیح از داروهای گیاهی سازگار با طبع بشر انجام شده که این امر مستلزم بررسی اثرات مثبت و منفی گیاهان دارویی بر عملکرد بدن می‌باشد. با توجه به خواص دارویی گیاه پنجه انگشت و ناشناخته بودن اثرات آن بر فرآیندهای آبستنی و ساختار جفت، هدف از این مطالعه بررسی اثر عصاره هیدروالکلی گیاه پنجه انگشت بر هیستومورفولوژی جفت در مدل موش صحرایی بود.

روش بررسی

در این مطالعه تجربی نمونه‌برداری به صورت کاملاً تصادفی انجام شد. گیاه پنجه انگشت از مرکز گیاه درمانی امام رضا (شهر ایلام) خریداری شد و تأیید تشخیص آن به وسیله هرباریم دانشکده کشاورزی دانشگاه ایلام صورت گرفت. جهت آماده‌سازی عصاره هیدروالکلی، برگ این گیاه به وسیله آب مقطر شست و شو و در دمای اتاق به مدت ۲ هفته خشک گردید. به منظور ایجاد قطعات گیاه در اندازه ۴ میلی‌متر، برگ‌ها در آسیاب برقی خرد شدند. قطعات گیاه را در محلول متانول ۷۰ درصد در ۵۰ درجه سانتی‌گراد به مدت ۲ ساعت خیسانده و عصاره به وسیله کاغذ صافی فیلتر و در دستگاه تبخیر تحت

علاوه اندازه بخش‌های مختلفی از بافت جفت به وسیله نرم افزار آنالیز عکس (UTHSCSA, SanAntonio, TX, USA) با مقایسه گروه‌های تیمار و کنترل مورد آنالیز قرار گرفت. داده‌های جمع‌آوری شده با استفاده از نرم‌افزار SPSS و آزمون‌های آماری واریانس یک‌طرفه و تست تکمیلی توکی تجزیه و تحلیل شدند.

یافته‌ها

اثرات تیمار با عصاره گیاه پنج انگشت بر جنبه‌های آناتومیکی و بافت‌شناسی جفت وابسته به دوز نبود. درموش‌های تیمار شده با عصاره گیاه پنج انگشت نسبت به گروه شاهد، تغییرات آناتومیکی شامل؛ افزایش وزن جفت، کاهش نسبت وزن جفت به وزن جنین و همچنین کاهش وزن جنین دیده شد، در حالی که مقادیر مربوط به ضخامت و قطر جفت تغییر معنی‌داری پیدا نکرد (جدول ۱). از نظر شاخص‌های آناتومیکی بین گروه‌های تجربی مختلف اختلاف آماری معنی‌دار دیده نشد ($p > 0.05$).

در گروه کنترل، ساختار طبیعی سلول‌های تشکیل دهنده جفت دیده شد (تصویر ۱)، در حالی که تغییرات بافت‌شناسی ناشی از تیمار با عصاره گیاه پنج انگشت شامل کاهش تعداد و اندازه سلول‌های غول پیکر تروفوبلاستی جفت با افزایش تعداد سلول‌های گلیگوژن‌دار تروفوبلاستی در ناحیه قاعده‌ای جفت (تصویر ۲) و پرخونی گسترده در ناحیه لابیرنتی جفت همراه بود (تصویر ۳). همچنین در بین

قطر و ضخامت جفت‌ها به وسیله کولیس (Mitutoyo, Kanagawa, Japan) تعیین گردید.

در مورد نیمی دیگر از حیوانات هر گروه، پس از انجام زایمان، نوزادان حاصله شمارش شد و ضمن یکسان نگه داشتن تمامی شرایط محیطی برای همه نوزادان، میزان زنده مانده مانی آنها در طی روزهای ۵، ۱۵، ۲۵ و ۴۲ پس از تولد محاسبه گردید. برای محاسبه میزان زنده مانده نوزادان از فرمول؛ تعداد نوزادان مرده بر تعداد نوزادان زنده استفاده شد (۱۹). تمام مراحل انجام آزمایش در دانشکده پیرا دامپزشکی دانشگاه ایلام انجام شد. مطالعه حاضر از نظر رعایت اخلاق در پژوهش با دستورالعمل انجمن حمایت از حیوانات مطابقت داشت.

جهت بررسی میکروسکوپی، در مورد همه گروه‌ها تعداد هشت نمونه جفت به مدت یک شب در محلول بوئن فیکس شد. سپس نمونه‌هایی به ضخامت حداکثر ۰/۵ سانتی‌متر از آن تهیه و جهت ثبوت در فرمالین ده درصد قرار داده شد. با استفاده از روش‌های متداول تهیه مقاطع بافتی، از نمونه‌ها برش‌هایی به ضخامت ۵ میکرون تهیه و مورد رنگ‌آمیزی هماتوکسیلین - ائوزین H & E قرار گرفت. مقاطع به وسیله دوربین دیجیتال (COOLPIX 950, Nikon, China) که متصل به میکروسکوپ نوری بود، عکس‌برداری شد.

در تمام گروه‌ها، تعدادی از سلول‌های مختلف جفت با شمارنده دستی (حداقل ۱۰۰ سلول در چهار میدان دید تصادفی میکروسکوپی) شمارش شد. به

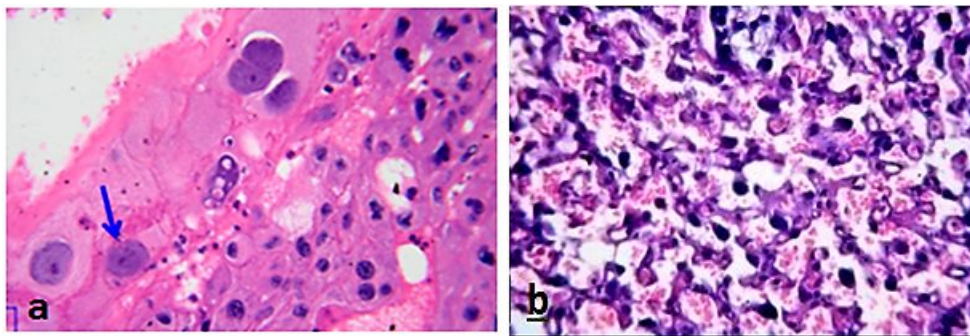
عصاره گیاه پنج انگشت کاهش یافت (نمودار ۱). از نظر میزان زنده مانده نوزادان بین گروه‌های مختلف تجربی با یکدیگر اختلاف آماری معنی‌دار مشاهده نشد ($p > 0.05$).

گروه‌های مختلف از نظر شاخص‌های بافت‌شناسی تفاوت معنی‌داری مشاهده نشد ($p > 0.05$). میزان زنده مانده نوزادان در حیوانات گروه شاهد در روزهای ۷، ۱۴، ۲۱، ۲۸، ۳۵، ۴۲ و ۴۹ تولد ۱۰۰ درصد و در همه گروه‌های تیمار شده با

جدول ۱: پارامترهای مورفولوژیکی (میانگین \pm انحراف از استاندارد) جفت در موش‌های صحرایی گروه‌های مورد مطالعه در غلظت‌های مختلف از عصاره هیدروالکلی گیاه پنج انگشت

پارامتر	گروه	کنترل	تجربی اول	تجربی دوم	تجربی سوم
وزن جفت (گرم)		117 ± 0.7^a	98 ± 0.6^b	102 ± 0.4^b	98 ± 0.5^b
ضخامت جفت (میلی متر)		20 ± 0.8^a	12 ± 0.1^a	23 ± 0.9^a	22 ± 0.7^a
قطر جفت (میلی متر)		9 ± 0.3^a	7 ± 0.9^a	7 ± 0.9^a	7 ± 0.8^a
نسبت وزن جفت به جنین (درصد)		23^a	22^b	23^b	22^b
وزن جنین (گرم)		5.6 ± 0.2^a	2.9 ± 0.5^b	3.0 ± 0.8^b	3.3 ± 0.4^b

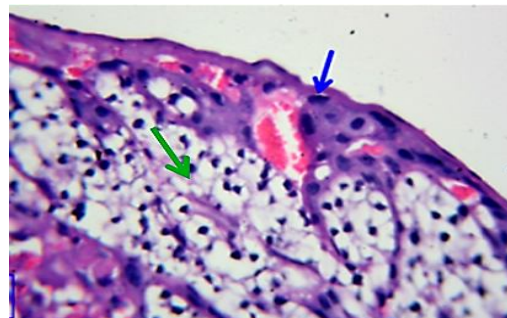
*درج حروف نامتشابه بیانگر وجود اختلاف معنی‌دار گروه‌ها با گروه کنترل در حد $p < 0.05$ می‌باشد.



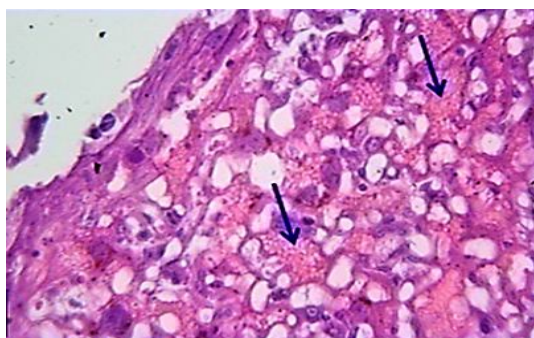
الف

ب

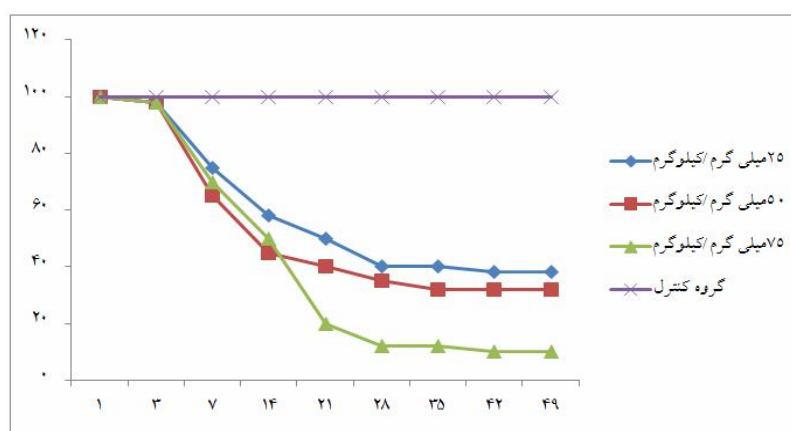
تصویر ۱- الف: مقطع جفت گروه کنترل. تعداد نرمال و اندازه بزرگ سلولهای غول پیکر تروفوبلاستیک (پیکان). ب: گستره خون نرمال در ناحیه لابیرنتی جفت (رنگ آمیزی هماتوکسیلین - اتوزین بزرگنمایی $\times 400$)



تصویر ۲: مقطع جفت گروه تیمار با ۵۰ میلی‌گرم بر کیلوگرم عصاره. کاهش تعداد و اندازه سلولهای غول پیکر تروفوبلاستی (پیکان آبی) و افزایش تعداد سلولهای گلیکوژن دار (پیکان سبز) مشاهده می‌شود. (رنگ آمیزی هماتوکسیلین - اتوزین بزرگنمایی $\times 400$)



تصویر ۳: مقطع جفت گروه تیمار با ۷۵ میلی‌گرم بر کیلوگرم عصاره. پرخونی گسترده (پیکان‌ها) در ناحیه لایبرنتی جفت دیده می‌شود. (رنگ آمیزی هماتوکسیلین-ائوزین بزرگنمایی ۴۰۰×)



نمودار ۱: میزان زنده مانده نوزادان گروه‌های کنترل و تجربی تیمار شده با سه دوز مختلف عصاره

بحث

بر اساس نتایج این مطالعه، که تجویز عصاره هیدروالکی گیاه پنج انگشت موجب تغییرات مهمی در ساختار جفت و میزان زنده مانده نوزادان موش صحرایی شد. به علاوه، افزایش وزن جفت، کاهش نسبت وزن جفت به جنین و کاهش وزن جنین نیز مشاهده شد. با توجه با این که مطالعه‌های قبلی نشان داد که عصاره این گیاه قابلیت عبور از جفت و وارد شدن به بدن جنین را دارد (۱۳) و بر اساس نتایج بررسی حاضر می‌توان گفت که تجویز این گیاه ممکن است موجب اختلال در ساختار طبیعی جفت، کاهش تبادلات مواد غذایی به بدن جنین و در نتیجه کاهش

با توجه به اینکه گیاه پنج انگشت جهت درمان اختلالات سیستم تناسلی استفاده می‌شود، مطالعه ماکروسکوپی و میکروسکوپی تاثیر این گیاه بر پارامترهای جفت، جنین و نوزاد به دلیل عدم اطلاعات کافی موجود بر جنبه‌های فیزیولوژیکی و پاتوفیزیولوژیکی فرآیندهای آبستنی ضروری بوده و نباید در دوران بارداری، مصرف شود (۲۰). از طرفی در بررسی‌های پیشین، تغییرات هیستومورفولوژیکی از گونه‌های دیگر این گیاه (*V. negundo*) در موش صحرایی به اثبات رسیده است (۲۱).

رشد جنین و کاهش میزان زنده مانی نوزادان در بعد از تولد می‌شود.

آذرینیا و همکاران (۲۰۰۷) نشان دادند که گیاه پنج انگشت، اثرات مهمی در دوران مختلف بارداری بر تکامل جنین موش (افزایش وزن و رشد) ایجاد می‌کند. این نتایج مشابه با یافته‌های بررسی حاضر نبود. از طرفی این محققان نشان دادند که گیاه پنج انگشت، منجر به افزایش طول بدن جنین در روز ۸ و ۹ آبستنی و ایجاد ناهنجاری در محور اسکلتی شده، که در واقع گیاه دارای اثر دوگانه افزایش رشد جنین و از طرفی اثرات سوء بر تکامل اندام‌های حیاتی از جمله چشم و کبد بوده است (۱۳). در مطالعه‌ای دیگر دوگوا و همکاران (۲۰۰۸) نشان دادند که در دوره آبستنی، شواهد تئوری و آزمایشگاهی ضعیفی مبنی بر فعالیت استروژنی و پروژسترونی، فعالیت تحریک رحمی، سقط جنین و افزایش یا کاهش تولید شیر مادر از این گیاه وجود دارد (۱۲). اوچیاما و همکاران (۲۰۰۳) گزارش دادند که اثرات سوء گیاه پنج انگشت ممکن است با تغییرات سلولی و یا اختلال در مراحل چرخه تقسیم سلولی مرتبط باشد (۲۲). در مطالعه حاضر نیز، در گروه تیمار با دوز ۵۰ میلی‌گرم بر کیلوگرم، تعداد و اندازه سلول‌های غول پیکر تروفوبلاستی کاهش پیدا کرد. احتمالاً سلول‌های غول پیکر تروفوبلاستی در تعدادی از فرآیندهای مهم در آبستنی شامل القا بلاستوسیت و تنظیم ترشح هورمون‌ها بین جنین و مادر نقش دارد (۲۳)، از طرفی این سلول‌ها جریان

خون مادری را کنترل می‌کند (۲۴) و قابلیت عروق‌زایی آن برای تشکیل جفت مهم می‌باشد (۲۵). کاهش تعداد این سلول‌ها در گروه تیمار با دوز ۵۰ میلی‌گرم بر کیلوگرم می‌تواند بر عملکرد طبیعی این سلول‌ها و متعاقباً بر تنظیم تبادلات خونی بین مادر و جنین اختلال ایجاد کرده و حتی منجر به خون‌رسانی نامتعادل جفت به جنین شود. دوز ۷۵ میلی‌گرم بر کیلوگرم منجر به پرخونی گسترده در لایه لابیرنت نسبت به گروه کنترل شد. قطر غشا ناحیه لابیرنتی جفت عامل مهمی در فیزیولوژی جفت است (۲۶)، که این اختلال در خون‌رسانی جفت ممکن است به دنبال کاهش تعداد و ظرفیت عملکرد سلول‌های تروفوبلاستی باشد.

اگرچه مکانیسم یا مکانیسم‌های احتمالی برای ایجاد اثرات سوء این گیاه بر جفت و نوزادان به خوبی مشخص نیست و نیاز به مطالعات بیشتری از جمله بررسی‌های میکروسکوپ الکترونی دارد، اما از آنجایی که بنا بر گزارش‌های قبلی، عصاره این گیاه محتوی ترکیبات ساختاری مختلف شامل؛ فلاونوئید، آلکالوئید، گلوکوزید و استروئیدهاست (۲۷) و این ترکیب‌ها قابلیت عبور از سد‌های خونی - جنینی و خونی - مغزی جنین دارند و حتی می‌توانند در بافت‌هایی مثل مغز جنین انباشته شوند (۲۸) بنابراین شاید بتوان نتیجه‌گیری نمود که در بررسی حاضر حضور این ترکیب‌ها در ساختار گیاه عامل ایجاد تغییرات آناتومیکی و بافت‌شناسی باشد.

نتیجه‌گیری

با توجه به یافته‌های این مطالعه که عمدتاً بیانگر آثار سوء تجویز گیاه پنج انگشت بر روی ساختار جفت و در مرحله بعد میزان رشد و زنده ماندن نوزادان می‌باشد و از طرف دیگر وجود گزارش‌هایی مبنی بر مصرف عصاره این گیاه به وسیله برخی زنان باردار، مصرف این گیاه در دوران بارداری توصیه نمی‌شود.

تقدیر و تشکر

هزینه‌های انجام این مطالعه از محل اعتبارات گرنت پژوهشی سال ۱۳۹۱ مصوب معاونت پژوهش و فناوری دانشگاه ایلام تامین شده است که بدین وسیله از پرسنل محترم معاونت پژوهش و فناوری دانشگاه ایلام قدردانی می‌گردد.

REFERENCES:

1. Burch E. *Vitexagnus-castus*. Available at URL: <http://www.hebcraft.com>
2. Jonia MS, Stavros THK. Parameters influencing the yield and composition of the essential oil from cretan *Vitexagnus-castus* fruits. *Planta Medical* 2000; 66(3): 245-50.
3. Ghahraman A. Iranian cryophytes. Tehran: Tehran Univ Pub; 2003; 315.
4. Blumenthal M. Herbal medicine. 2nd ed. London: Integrative Medicine Communications; 2000; 435-9.
5. Cossuta D, Simndi B, Vagi E, Hohmann J, Prechl A, Lemberkovics E, Kery A, Keve T. Supercritical fluid extraction of *Vitexagnuscastus* fruit. *J Supercritical Fluids* 2008; 47(2): 188–94.
6. Roemheld H. Chasteberry. *Am FAM Physician* 2005; 72(5): 821-4.
7. Nasri S, Oryan SH, HaeriRohani A, Yahyavi H. The effects of *Vitexagnuscastus* L. Extract on gonadotrophines and testosterone in male mice. *Iranian Int J Sci* 2004; 5(1): 25-30.
8. Ramezani M, Nasri S, Bahadoran H. The effect of *Vitexagnuscastus* total extract on spermatogenesis of Balb/C mice. *Armaghane-Danesh* 2008; 52(4): 354.
9. Russo M, Galletti GC. Medicinal properties and chemical composition of *vitexegnus-castus* I. A review. *Acta Hort (ISHS)* 1996; 426:105- 12.
10. Du Mee C. *Vitex agnus castus*. *Aust J Med Herbalism* 1993; 5(3): 63-5.
11. Hoberg E, Orjala JE, Merier B, Sticher O. Diterpenoids from the fruits of *vitex agnus-castus*. *Phytomed* 1999; 52(8): 1555-8.
12. Dugoua JJ, Seely D, Perri D, Koren G, Mills E. Safety and efficacy of chastetree (*VitexAgnus-Castus*) during pregnancy and lactation. *J Clin Pharmacol* 2008; 15(1): e74-9.
13. Azarnia M, Ejtemaei-Mehr S, Shakoor A, Ansari A. Effects of *VitexAgnusCastud* on mice fetus development. *Acta Medicalranica* 2007; 45(4): 263-70.
14. Newall CA, Anderson LA, Phillipson JD. Herbal medicines, A guide for health-care professionals. London: Pharmaceutical press; 1996; 296.
15. Farnsworth NR, Bingel AS, Cordell GA, Crane FA, Fong HH. Potential value of plants as sources of new antifertility agents I. *J Pharm Sci* 1975; 64(4): 335-98.
16. Daniele C, Thompson Coon J, Pittler MH, Ernst E. *Vitexagnuscastus*: a systematic review of adverse events. *Drug Saf* 2005; 28(4): 319-32.
17. Brown D. *Vitexagnuscastus* clinical monograph. *Quarterly Review of Natural Medicine* 1994;2(2): 111-21.
18. Shuster J. Black cohosh root chasteberry tree?. *Seizures Hospital Pharmacy* 1994; 31: 1553-4.
19. Tachibana T, Wakimoto Y, Nakamuta N, Phichitraslip T, Wakitani S, Kusakabe K, Hondo E, et al. Effects of bisphenol A (BPA) on placentation and survival of the neonates in mice. *J Reprod Dev* 2007; 53: 509-14.
20. Donald J, Brow ND. *Vitex agnus castus* clinical monograph. *Herbal Research Review* 1994.
21. Tendon V, Gupta RK. Histomorphological changes induced by *Vitexnegundo* in albino rats. *Indian J Pharmacol* 2004; 36(3): 175-80.
22. Ohyama K, Akaike T, Hirobe C, Yamakawa T. Cytotoxicity and apoptotic inducibility of *Vitexagnuscastus* Fruit extract in cultured human normal and cancer cells and effect on growth. *Biol Pharm Bull* 2003; 26(1): 10-8.
23. Ogren L, Talamantes F. Prolactins of pregnancy and their cellular source. *Int Rev Cytol* 1988; 112: 1-65.

24. Dong YL, Vegiraju S, Chauhan M, Yallampalli C. Expression of calcitonin gene-related peptide receptor components, calcitonin receptor-like receptor and receptor activity modifying protein 1, in the rat placenta during pregnancy and their cellular localization. *Mol Hum Reprod* 2003; 9(8): 481-90.
25. Abbott BD, Buckalew AR. Placental defects in ARNT-knockout conceptus correlate with localized decreases in VEGFR2, Ang-1 and Tie-2. *Dev Dyn* 2000; 219(4): 526-38.
26. Coan PM, Ferguson-Smith AC, Burton GJ. Developmental dynamics of the definitive mouse placenta assessed by stereology. *Biol Reprod* 2004; 70(6): 1806-13.
27. Russo M, Galleti CG. Medicinal properties and chemical composition of *Vitexagnus-castus* L: A review. *Acta Hort ISHS* 1996; 426: 105-12.
28. Schröder-van der Elst JP, van der Heide D, Rokos H, Morreale de Escobar G, Köhrle J. Synthetic flavonoid cross the placenta in the rat and are found in fetal brain. *Am J Physiol* 1998; 274(2 Pt 1): E253-6.

The Effect of Ethanol Extracts of Vitex on Histomorphological Placenta in the Rat Model

Louei Monfared A^{1*}, Hamoun Navard S²

¹Department of Basic Sciences, University of Ilam, Ilam, Iran, ²Young Researchers and Elite Club, Hamedan Branch, Islamic Azad University, Hamedan, Iran

Received: 21 Jan 2015

Accepted: 24 April 2014

Abstract

Backgrounds & aim: Vitexagnus-castus as an herbal medicine has been used for the treatment of female reproductive disorders. The aim of this study was to evaluate the effect of ethanol extracts of Vitexagnus-castus on placental histomorphology in rat models.

Methods: In the present experimental study, forty pregnant rats were randomly divided into four groups (n=10). A control group received only distilled water and three experimental groups were treated with extract of Vitexagnus-castus at doses of 25, 50 and 75 mg/kg at days of six to the seventeenth of intraperitoneally administration. On day of 18 of gestation, after anesthesia with chloroform half the animals in each group were killed and histomorphological study was calculated. After delivery the resulting offspring of the other half of animals in each group was counted and survival rates at days 5, 15, 25 and 42 after birth were decreased. The results were analyzed by one-way ANOVA test.

Results: Treatment with 50 mg/kg VAC extract reduced the size and number of trophoblast giant cells, and significantly increased trophoblast cells glycogen. Treatment with 75 mg/kg extract induced massive hyperemia in the labyrinth interhemal membrane. In addition, in the all experimental groups the number of neonates was drastically decreased on days 5, 15, 25, and 42 after birth.

Conclusion: Vitexagnus-castus extract alters the structure of the placenta and may be impaired its function. Cautious should be recommended for oral consumption or medicinal plants, especially in pregnant women.

Key words: *Vitexagnus-castus*, fetus, Histomorphology, Placenta, Rat.

*Corresponding author: louei Monfared A, Department of Basic Sciences, University of Ilam, Ilam, Iran
Email: alm722@gmail.com

Please cite this article as follows:
Louei Monfared A, Hamoun Navard S. The Effect of Ethanol Extracts of Vitex on Histomorphological Placenta in the Rat Model. Armaghane-danesh 2014; 19(7): 614-624.