

اثر زهر زنبور عسل بر درمان سندروم تخمدان پلی کیستیک از رابطه تأثیر بر میزان فاکتور بافتی TNF α در مدل رت نژاد ویستار

محمد نبیونی^۱، سیما نصری^۲، فریده پویان منش^{۳*}، زهرا نظری^۱

^۱ گروه زیست‌شناسی، دانشگاه خوارزمی، تهران، ایران، ^۲ گروه زیست‌شناسی، دانشگاه پیام نور، تهران، ایران

تاریخ دریافت: ۱۳۹۱/۴/۱۷ تاریخ پذیرش: ۱۳۹۱/۶/۱۵

چکیده

زمینه و هدف: سندرم تخمدان پلی‌کیستیک نارسایی اندوکرینی است که موجب عدم تخمک‌گذاری می‌شود. فاکتور نکروتیک توموری (TNF α) در تنظیم فعالیت طبیعی تخمدان مؤثر است. میزان بالای TNF α سبب پیشبرد سندرم تخمدان پلی‌کیستیک می‌شود. در این مطالعه اثر زهر زنبور عسل بر TNF α و علامت‌های سندرم تخمدان پلی‌کیستیک بررسی شد.

روش بررسی: در این مطالعه تجربی تعداد ۶۰ سر رت ماده ویستار به سه گروه مساوی کنترل، شم و تجربی تقسیم شدند. جهت القاء سندرم تخمدان پلی‌کیستیک به گروه تجربی استرادیول والرات تزریق شد. رت‌های القاء شده به سندرم به دو گروه شاهد و تیمار شده با زهر زنبور عسل تقسیم شدند. گروه تیمار به مدت ۱۰ روز متوالی میزان ۰/۲ میلی‌گرم زهر زنبور عسل دریافت کردند. سرم و بافت تخمدانی هر چهار گروه برای مقایسه هیستولوژیک و تغییرات سطح قند خون جمع‌آوری شدند. داده‌ها با آزمون آماری آنالیز واریانس یک طرفه تجزیه و تحلیل شدند.

یافته‌ها: افزایش قابل‌توجهی در وزن تخمدان گروه تجربی نسبت به کنترل مشاهده شد (به ترتیب ۲۲ و ۱۳/۵ میلی‌گرم)، در حالی که در گروه تحت درمان با زهر زنبور عسل میزان آن کاهش یافت (۱۵/۵ میلی‌گرم). سطح قندخون در گروه تجربی ۲۵۶/۵، در گروه کنترل ۱۲۸ و در گروه تحت درمان ۱۵۸ میلی‌گرم بود. ضخامت لایه تکای فولیکول آنترال در گروه تیمار شده کاهش قابل‌توجهی را در مقایسه با گروه شاهد نشان داد (به ترتیب ۱۱۰ و ۱۵۰ میکرومتر). نتایج ایمنووهیستوشیمی افزایش میزان فاکتور TNF α در گروه تجربی نسبت به گروه کنترل را نشان داد، در حالی که میزان آن در نمونه‌های تیمار شده با زهر زنبور عسل کاهش یافت.

نتیجه‌گیری: نتایج این مطالعه نشان داد که اثر مفید زهر زنبور عسل بر سندرم تخمدان پلی‌کیستیک ممکن است به دلیل اثر مهارتی آن بر روی فاکتور TNF α باشد.

واژه‌های کلیدی: سندرم تخمدان پلی‌کیستیک، زهر زنبور عسل، فاکتور نکروتیک توموری، ایمنووهیستوشیمی

نویسنده مسئول: فریده پویان منش، تهران، دانشگاه پیام نور، دانشکده علوم پایه، گروه زیست‌شناسی

Email: poyan_8311@yahoo.com

مقدمه

سیکل سلولی سلول‌های تکا داخلی و تکثیر این سلول‌ها می‌شود (۸ و ۷). بیان بالای TNF α در رت علاوه بر القای آپوپتوز در سلول‌های گرانولوزای فولیکول‌های آنترال و همچنین تحریک فعالیت میتوتیک سلول‌های تک بینابینی و افزایش تعداد سلول‌های استروئیدوژنیک سبب پیشبرد سندرم تخمدان پلی‌کیستیک می‌گردد (۱۰ و ۹). از این رو در زنان دارای بیماری سندرم تخمدان پلی‌کیستیک ضخامت لایه گرانولوزا کاهش و ضخامت غلاف فولیکولی (لایه تکا) افزایش می‌یابد. همچنین ثابت شده است که بیان بالای این فاکتور در بافت چربی انسان و جوندگان سبب مقاومت به انسولین و افزایش میزان قند خون می‌شود (۷).

در درمان سندرم پلی‌کیستیک از سه نوع درمان شامل؛ درمان پرمویی که شامل استفاده از داروها و برداشتن موهای غیرطبیعی است استفاده می‌کنند. درمان نازایی شامل؛ استفاده از داروهایی مثل کلوفین، متفورفین، دگزامتازون، که هر کدام از این داروها عوارضی را با خود به همراه دارند. درمان عمومی شامل کاهش وزن است. این روش تا حدودی می‌تواند جلوی پیشرفت این سندرم را بگیرد، ولی درمان قطعی نمی‌باشد.

زهر زنبورعسل^(۲) محتوی تنوعی از پپتیدها (ملیتین، آپامین، آدولاپین و پپتید دگرانوله کننده

سندرم تخمدان پلی‌کیستیک^(۱) اختلال سیستم تولید مثلی و نارسایی اندوکرینی است که با رشد سریع اولیه فولیکولی و عدم ایجاد فولیکول غالب، هایپر اندروژنیسم، افزایش آنژیورژنز، افزایش مقاومت به انسولین، افزایش نسبت LH به FSH و متعاقباً عدم تخمک‌گذاری همراه است (۲ و ۱). علایم این سندرم شامل پرمویی (هیرسوتیسم)، آکنه، اختلالات قاعدگی، دیابت، چاقی، فشارخون بالا، ریزش مو و نازایی می‌باشد (۴ و ۳). در سندرم تخمدان پلی‌کیستیک فولیکول‌های تخمدانی فقط تا مرحله‌ی آنترال میانی پیش می‌روند و پس از آن روند بلوغ متوقف شده و با آپوپتوتیک شدن سلول‌های گرانولوزا، فولیکول‌ها دچار آتروزی و فولیکول‌های کیستیک و آترتیک را تشکیل می‌دهند. در این بیماری میزان پیش‌سازهای استروژن یعنی تستوسترون و اندروستندیون به‌طور چشمگیری افزایش می‌یابند (۶ و ۵). افزایش مقاومت به انسولین در این بیماری دیده شده است که خود انسولین باعث افزایش غیر طبیعی آنروژن می‌شود (۲).

TNF α یک فاکتور نکروتیک است که در تنظیم فعالیت طبیعی تخمدان در مرحله‌ی رشد فولیکولی و زرده‌ای نقش به‌سزایی دارد. این فاکتور در اووسیت، سلول‌های گرانولوزای سالم و آترتیک، و به صورت موضعی به وسیله سلول‌های گرانولوزا - لوتینی که در تشکیل غلاف فولیکولی (تک) نقش دارد، بیان می‌شود، چنانچه سبب گذار از G0 به G1 در

1-Polycystic Ovary Syndrome (PCOS)
2- Honey Bee Venom (HBV)

روش بررسی

این مطالعه تجربی در سال ۱۳۹۰ در آزمایشگاه تحقیقاتی سلولی-تکوینی دانشگاه خوارزمی انجام شد. پروتکل این تحقیق بر اساس قوانین بین‌المللی در مورد حیوانات آزمایشگاهی انجام شد و در کمیته اخلاق دانشگاه به تصویب رسید.

در مطالعه از ۶۰ سررت نژاد ویستار ماده با وزن 170 ± 20 گرم استفاده شد. بر اساس مشاهده اسمیر واژینال رت‌هایی انتخاب شدند که دارای ۲-۳ دوره استروس منظم بوده و در مرحله‌ی استروس سیکل تولید مثلی خود قرار دارند. رت‌ها در ابتدا به صورت تصادفی به سه گروه مساوی کنترل، تجربی و شم تقسیم شدند. جهت القاء سندرم در رت‌های گروه تجربی، به آنها استرادیول ولرات (۲ میلی‌گرم بر ۱۰۰ گرم وزن بدن) به صورت درون ماهیچه‌ای تزریق شد. به رت‌های گروه شم به همان میزان روغن کنجد به عنوان حلال استرادیول تزریق شد. رت‌های گروه کنترل هیچ ماده‌ای دریافت نکردند.

گروه شم و تجربی به مدت ۶۰ روز پس از تزریق روغن کنجد و استرادیول ولرات تحت بررسی‌های اسمیر واژینال قرار گرفتند، تا نامنظم شدن سیکل استروس و وقوع فاز اسمیر واژینال شاخی پایدار که یکی از علایم وجود کیست‌های فولیکولی در تخمدان است، بررسی و مشاهده شود. به منظور تأیید القای سندرم تخمدان پلی کیستیک، در گروه شم و تجربی القاء شده با استرادیول ولرات،

(mast cell)، آنزیم‌ها (فسفولیپاز A2)، آمین‌های فعال بیولوژیکی (هیستامین و اپی‌نفرین) بوده و همچنین اثرات ضد دردی، ضد التهابی و ضدسرطانی را نشان داده است (۱۲). ملیتین عنصر فعال اصلی زهر زنبور عسل است که دارای خواص ضد التهابی و ضد آرتريت بوده و همچنین اثرات سیتوتوکسیتی علیه سلول‌های سرطانی ناشی از آنزیم فسفولیپاز A2 موجود در زهر را تقویت می‌نماید (۱۳ و ۱۴). یافته‌های اخیر نشان داده‌اند که زهر زنبور در پیشرفت تکوین فولیکول‌های تخمدان در محیط *in vivo* مؤثر است (۱۵-۱۷). در این بررسی اثرات استرادیول ولرات (به عنوان یک ماده القاء کننده سندرم تخمدان پلی کیستیک) در ایجاد علایم هیستوتکنیک سندرم تخمدان پلی کیستیک مانند وزن تخمدان، ضخامت لایه‌های غلاف فولیکولی، تعداد جسم زرد و علایم متابولیک آن مانند سطح قند خون و همچنین میزان بیان فاکتور TNF α مورد بررسی قرار گرفت. همچنین اثرات ضد دردی و ضدتوموری و ضد التهابی زهر زنبور انگیزه‌ای را برای بررسی اثر آن بر سندرم تخمدان پلی کیستیک ایجاد کرد. در مجموع هدف این مطالعه بررسی اثر زهر زنبور عسل بر درمان سندرم تخمدان پلی کیستیک از رابطه تأثیر بر میزان فاکتور بافتی TNF α در مدل رت نژاد ویستار بود.

تغییرات میزان قند خون با روش فتومتریک با دستگاه COBAS MIRA-S اندازه‌گیری شدند. پس از تأیید القاء سندروم، رت‌ها به دو گروه تیمار، تیمار شده با زهر زنبور عسل و شاهد تقسیم شدند. رت‌های گروه تیمار به مدت ۱۰ روز متوالی میزان ۰/۲ میلی‌گرم زهر زنبور عسل حل شده در بافر PBS را به صورت درون صفاقی دریافت کردند. جهت بررسی اثرات درمانی زهر زنبور عسل مقایسه سطح قند خون، بررسی‌های هیستولوژیکی و ایمونوهیستوشیمی سطح $TNF\alpha$ انجام شد.

در هر سه گروه تحت آزمایش (کنترل، تجربی و تجربی تیمار شده با زهر زنبور عسل) پس از جراحی، تخمدان‌ها از لوله‌های پیچ خورده اوویداکت جدا شده و درون ظرف حاوی محلول بافر PBS قرار گرفتند. چربی‌های زائد با دقت و بدون آسیب به بافت تخمدان در زیر میکروسکوپ استریو جدا شده و پس از توزین، جهت انجام بررسی‌های بافت‌شناسی مورد استفاده قرار گرفتند. پس از تثبیت نمونه‌های تخمدانی در فیکساتیو بوئن به مدت ۲۴ ساعت، آب‌گیری آنها با محلول‌های الکل با درجات صعودی ۲۰ تا ۱۰۰ درصد هر کدام برای مدت ۴۵ دقیقه انجام شد. پس از شفاف‌سازی با تولوئن (۲ ساعت) قالب‌گیری با پارافین انجام شد. سپس نمونه‌ها با میکروتوم به قطر ۷ میکرومتر برش‌گیری و برش‌ها بر روی لام‌های کوت شده با چسب هاپت قرار داده شدند. پس از قرارگیری لام‌ها در انکوباتور به مدت ۲۴ ساعت، جهت انجام رنگ-آمیزی، لام‌های حاوی برش در تولوئن و الکل‌های با درجات نزولی قرار گرفتند و پس از شستشو با آب با

محلول رنگی هماتوکسیلین مایر و ائوزین رنگ‌آمیزی شده و در نهایت به وسیله میکروسکوپ نوری مشاهده شدند.

جهت انجام بررسی کیفی ایمونو هیستوشیمی پس از تثبیت نمونه‌های تخمدانی هر سه گروه در پارافرمالدهید به مدت ۱۲ ساعت، مراحل کار تا مرحله برش‌گیری مشابه با تهیه نمونه جهت بررسی‌های بافت‌شناسی انجام شد، با این تفاوت که لام‌های مورد استفاده جهت ایمونوهیستوشیمی با پلی ال لایزین ۰/۱ درصد کوت شدند. پس از گذاشتن لام‌ها در انکوباتور به مدت ۲۴ ساعت، به ترتیب پارافین زدایی با زایلین، آبدی با الکل‌های نزولی و شستشو با آب و بافر PBS انجام شد. جهت جلوگیری از پخش شدن محلول‌های مورد استفاده، اطراف نمونه‌های بافتی مورد بررسی را قلم پارافین کشیده شده و پس از بلوکه کردن آنتی‌ژن‌های غیر اختصاصی سطح سلولی با سپس بافر بلوکه کننده BSA ۱ درصد، آنتی بادی اولیه $TNF-\alpha$ (Abcam) با غلظت ۱:۵۰ (در محلول بلوکه کننده) به مدت ۱ ساعت روی نمونه‌های بافتی ریخته شده و در دمای اتاق قرار داده شد. پس از شستشو با بافر PBS، به نمونه‌ها آنتی‌بادی ثانویه کونژوگه با FITC (Abcam) به نسبت ۱:۳۰ اضافه شده و به مدت ۴۵ دقیقه در دمای اتاق قرار داده شدند. در نهایت نمونه‌های بافتی با بافر PBS شستشو داده شده و میزان بیان $TNF\alpha$ در هر سه گروه به وسیله میکروسکوپ فلوروسنت بررسی شد، تمامی آزمایش‌ها حداقل سه بار تکرار شدند.

مقایسه فولیکول‌های کیستیک نسبت به فولیکول آنترال طبیعی افزایش ضخامت لایه تک داخلی و کاهش ضخامت لایه گرانولوزا را نشان داد (تصویر ۲).

در این بررسی مشخص شد که در گروه کنترل ضخامت لایه تکای فولیکول آنترال طبیعی است (۹۱ میکرومتر)، در صورتی که با القاء سندروم پلی کیستیک افزایش ضخامت این لایه دیده شد (۱۵۰ میکرومتر) که نسبت به گروه کنترل معنی‌دار بود ($p < 0.001$). از طرفی با تزریق زهر زنبور عسل در گروه تیمار، ضخامت لایه تکای فولیکولی کاهش یافت (۱۱۰ میکرومتر) که اختلاف آن با گروه کنترل معنی‌دار نبود (نمودار ۲).

نشان داده شد که میانگین وزن تخمدان در گروه تجربی حدود ۲۲ میلی‌گرم بود که نسبت به گروه کنترل افزایش معنی‌داری را نشان داد ($p < 0.001$). این در حالی بود که میانگین وزن تخمدان در نمونه‌های تیمار تقریباً تا حد کنترل کاهش یافته است (۱۵/۵ میلی‌گرم) (نمودار ۳).

یافته‌های ایمنوهیستوشیمی به دست آمده از بررسی میزان TNF α حاکی از افزایش سطح این پروتئین در لایه تکا و گرانولوزای فولیکول‌های آنترال در گروه پلی کیستیک و کاهش بیان این فاکتور در گروه تیمار بود (تصویر ۳).

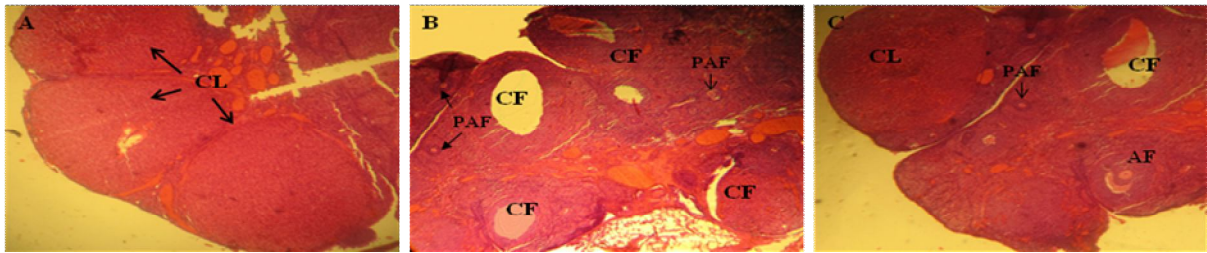
داده‌های جمع‌آوری شده با نرم‌افزار اکسل^(۱) و آزمون آماری آنالیز واریانس یک طرفه^(۲) تجزیه و تحلیل شدند.

یافته‌ها

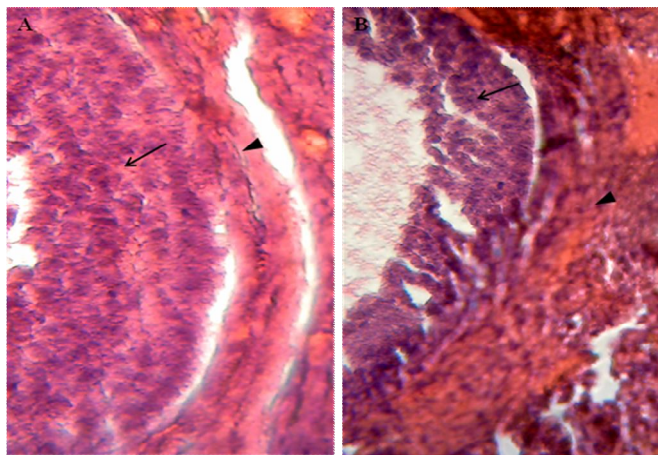
نتایج حاصل از آزمایش‌های قند خون مشخص نمود که در گروه کنترل و شم قند خون نرمال می‌باشد (به ترتیب ۱۳۸ و ۱۲۵/۵ میلی‌گرم درصد)، در حالی که با القای سندروم پلی کیستیک میزان قند خون افزایش چشم‌گیری را نشان می‌داد (۲۵۶/۵ میلی‌گرم درصد) ($p < 0.001$)، که یکی از نشانه‌های القاء سندروم به وسیله استرادیول والرات است. از طرفی در گروه تیمار شده با زهر زنبور عسل سطح قند خون تا حد طبیعی کاهش یافت. (۱۵۸ میلی‌گرم درصد) و اختلاف معنی‌داری با نمونه کنترل مشاهده نشد ($p > 0.05$) (نمودار ۱).

بررسی مورفولوژیکی بافت‌های تحت بررسی نشان داد که در نمونه کنترل و گروه شم که روغن کنجد را دریافت کرده بودند، فولیکول‌های تخمدانی نرمال در مراحل مختلف رشد مشاهده شد. هم‌چنین تخمدان‌ها فاقد کیست و بلکه حاوی مقدار زیادی جسم زرد بودند که نشانه‌ی تخمک‌گذاری است، این در حالی بود که در گروه القاء شده با استرادیول والرات کیست‌های تخمدانی و فولیکول‌های ابتدایی فراوان و عدم وجود جسم زرد مشاهده شد. در نمونه‌های تحت درمان جسم زرد که نشانه تخمک‌گذاری است، مشاهده شد (تصویر ۱).

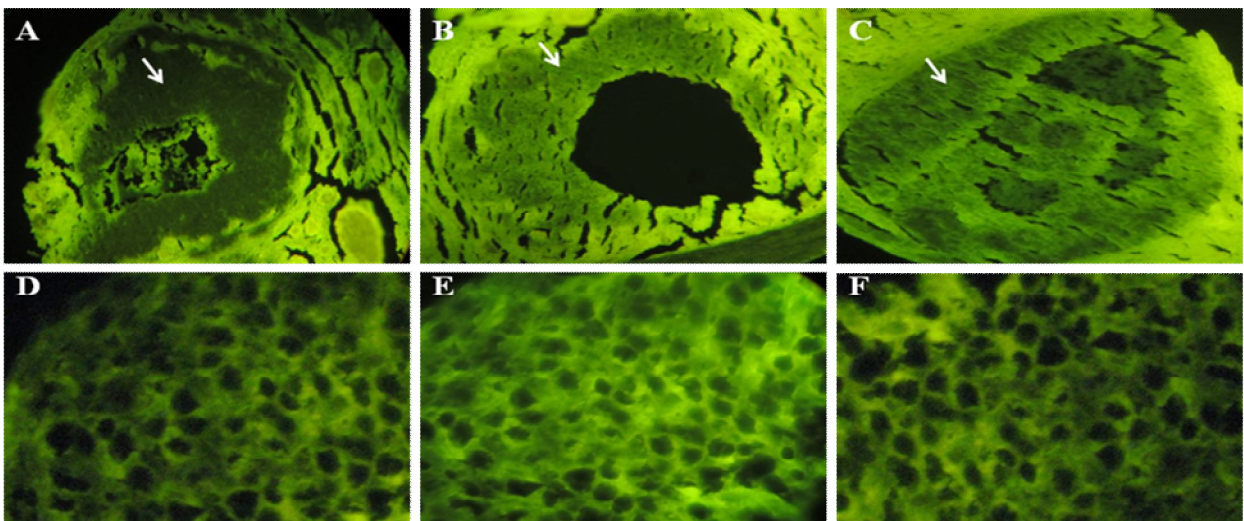
1-Excel
2-One-Way ANOVA



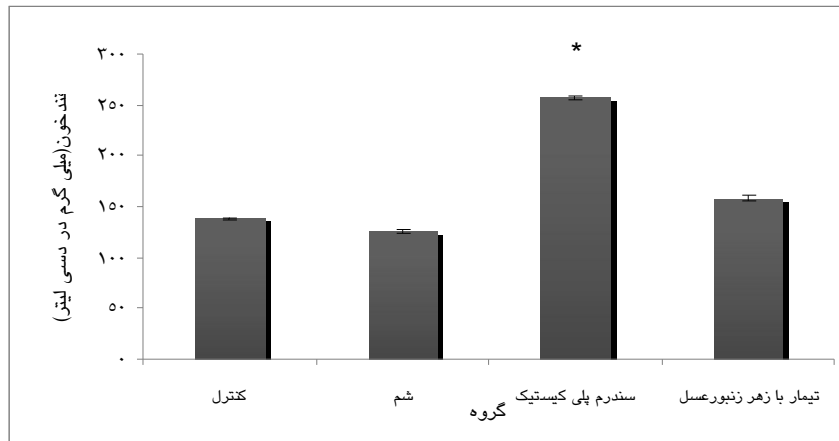
تصویر ۱: فتومیکرو گراف تخمدان سالم، پلی کیستیک و پلی کیستیک تحت تیمار با زهر زنبور عسل. A: تخمدان سالم مملو از جسم زرد. B: تخمدان پلی کیستیک حاوی فولیکول‌های کیستی و تعداد زیادی فولیکول‌های پری آنترال. C: تخمدان پلی کیستیک تیمار شده با زهر زنبور حاوی جسم زرد، فولیکول‌های پری آنترال و فولیکول‌های آنترال. تصاویر میانگین یک گروه بوده و هر آزمایش حداقل سه بار انجام شد. (PAF: preantral follicle, CL: Corpus Luteum, AF: antral follicle, CF: cystic follicle)



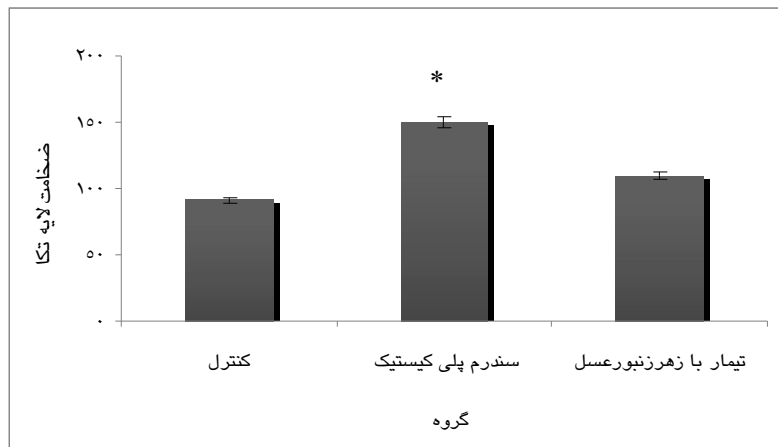
تصویر ۲: مقایسه لایه دانه دار و غلاف فولیکولی در فولیکول پری آنترال سالم (A) و فولیکول پری آنترال کیستیک (B). نوک پیکان نشان دهنده غلاف فولیکولی و پیکان‌ها نشان دهنده لایه دانه دار می‌باشند. (میکروسکوپ نوری ابژکتیو، رنگ آمیزی هماتوکسیلین و ائوزین، بزرگمایی ۱۰ و ۴۰)



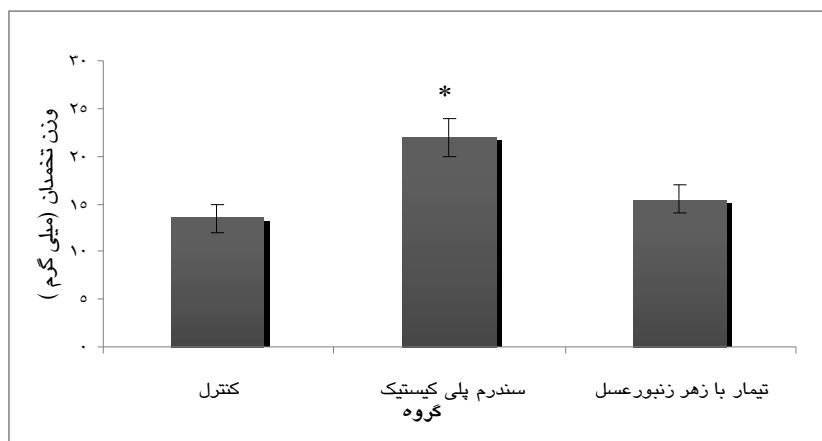
تصویر ۳: مقایسه سطح پروتئین $TNF-\alpha$ در لایه گرانولوزای فولیکول‌های آنترال گروه‌های کنترل، تجربی و تجربی تیمار شده با زهر زنبور عسل به روش ایمنونوهیستوشیمی. فلش‌ها بیان $TNF-\alpha$ را در سلول‌های لایه گرانولوزا نشان می‌دهد. افزایش بیان $TNF-\alpha$ در نمونه بیمار و کاهش آن در نمونه تیمار شده مشهود است. (A: فولیکول پری آنترال نمونه سالم. B: فولیکول پری آنترال نمونه PCOS. C: فولیکول پری آنترال نمونه PCOS تیمار شده با HBV. D: سلول‌های لایه گرانولوزا فولیکول پری آنترال نمونه سالم. E: سلول‌های لایه گرانولوزا فولیکول پری آنترال نمونه PCOS تیمار شده با HBV. F: سلول‌های لایه گرانولوزا فولیکول پری آنترال نمونه PCOS تیمار شده با HBV و زهر زنبور عسل)



نمودار ۱: مقایسه میانگین قندخون در گروه‌های کنترل، شم، تجربی و تجربی تیمار شده با زهر زنبور عسل
*اختلاف معنی‌دار با گروه شم و کنترل ($p < 0.001$)



نمودار ۲: مقایسه میانگین تغییرات ضخامت لایه تکای فولیکول‌های آنترال در گروه‌های کنترل، تجربی و تجربی تیمار شده با زهر زنبور عسل
*اختلاف معنی‌دار با گروه کنترل ($p < 0.001$)



نمودار ۳: مقایسه تغییرات میانگین وزن تخمدان در گروه‌های کنترل، تجربی و تجربی تیمار شده با زهر زنبور عسل
*اختلاف معنی‌دار با گروه کنترل ($p < 0.001$)

بحث

سندرم تخمدان پلی کیستیک یک بیماری پیچیده‌ی هورمونی با اختلالات آندوکرینی- تولید مثلی است که با عدم تخمک‌گذاری، قاعدگی نامنظم، پرمویی و نازایی همراه است. در این سندرم تعدادی کیست کوچک در تخمدان باعث ایجاد اختلالاتی می‌شود که هیپوتالاموس، پوست، غدد فوق کلیه و پانکراس را هم درگیر می‌کند (۱۸). زهر زنبور عسل علاوه بر آنزیم‌ها و فاکتورهای مغذی، غنی از سایتوکین‌ها می‌باشد (۱۹ و ۱۸). امروزه به خوبی مشخص شده است که سایتوکین‌ها به وسیله تخمدان تولید می‌شوند و به وسیله مکانیسم‌های پاراکرین و اتوکرین عملکرد گنادوتروپین‌ها را در جهت تقویت یا تضعیف فعالیت آنها تعدیل می‌نمایند (۲۰). فاکتور نکروز کننده توموری آلفا یکی از این سایتوکین‌های التهابی است که به وسیله انواع سلول‌ها نظیر سلول‌های لنفاوی، سلول‌های ماست سل، سلول‌های اندوتلیال، میوسیت‌های قلبی، بافت چربی، فیبروبلاست‌ها و بافت‌های عصبی تولید می‌شود (۲۱). هدف این مطالعه بررسی اثر زهر زنبور عسل بر درمان سندرم تخمدان پلی کیستیک از رابطه تأثیر بر میزان فاکتور بافتی TNF α در مدل رت نژاد ویستار بود.

نتایج این مطالعه افزایش میزان قند خون را در نمونه‌های بیمار و کاهش میزان آن را حدوداً تا حد طبیعی در نمونه‌های بیمار تحت درمان با زهر زنبور عسل نشان داد. اختلال در بیوسنتز سلول‌های لایه تکا

و افزایش ضخامت این لایه یک ویژگی ذاتی این سلول‌ها در سندرم تخمدان پلی کیستیک است (۱۶). در این بررسی ضخامت این لایه در نمونه‌های بیمار تیمار شده با زهر زنبور عسل کاهش یافت. در بیماران سندرم پلی کیستیک تولید RAS^(۱) و فعال شدن مسیر NF-KB^(۲) باعث تولید TNF- α می‌شود که این فاکتور نکروتیک باعث القای فسفریلاسیون سرین و کاهش فعالیت رسپتورهای تیروزین کینازی می‌شود و در نتیجه انسولین نمی‌تواند به رسپتورهای تیروزین کینازی متصل شود و باعث افزایش مقاومت به انسولین می‌شود (۲۲). علاوه بر این میزان بالای TNF- α باعث القای آپوپتوز در سلول‌های گرانولوزای فولیکول‌های آنترال، افزایش تعداد سلول‌های استروئیدوژنیک و پیشبرد سندرم تخمدان پلی کیستیک می‌شود (۱۹).

در تحقیق حاضر بررسی ایمونوهیستوشیمی تخمدان‌های پلی کیستیک تیمار شده با سم زنبور کاهش قابل توجهی را در میزان TNF- α نشان داد که احتمالاً این فاکتور در ایجاد کیست‌ها و بیماری‌زایی سندرم تخمدان پلی کیستیک نقش مهمی دارد. در واقع ممکن است زهر زنبور عسل بتواند از طریق کاهش میزان TNF α به عنوان یک عامل در کاهش قند نیز عمل کند. همچنین تغییرات هیستولوژیک در تخمدان تیمار شده با زهر زنبور عسل پس از درمان مشاهده شد، نتایج به دست آمده تأیید می‌کنند که سم زنبور با

1-Reactive Oxygen Species (RAS)
2-Nuclear Factor - Kappa Beta (NF-KB)

تخمک‌گذاری و تولید جسم زرد سبب بهبود هیستولوژیک تخمدان‌های پلی کیستیک و سوق آن به سمت تخمدان‌های سالم و فعال می‌شود. بنابراین امید است بتوان با انجام مطالعات بیشتر و با استفاده از طب مکمل زنبوردرمانی به درمان تخمدان پلی‌کیستیک و بدین وسیله درمان ناباروری کمک نمود.

تقدیر و تشکر

این مطالعه حاصل پایان نامه کارشناسی ارشد زیست‌شناسی علوم جانوری بود که با حمایت مالی دانشکده علوم زیستی دانشگاه خوارزمی انجام شد.

افزایش میزان لیپولیز و کاهش هایپتروفی سبب کاهش در تعداد کیست‌ها و قطر لایه غلاف فولیکولی و افزایش اوولاسیون در موش‌های نژاد ویستار مبتلا به سندرم تخمدان پلی کیستیک می‌شود (۲۳). علی و همکاران (۲۰۰۳) اثر زهر زنبور عسل را بر تکوین فولیکولی در رت بالغ بررسی نمودند. یافته‌های این تحقیق نشان داد که بر اثر تیمار زهر زنبور تعداد فولیکول‌های بدوی و همچنین بالغ در تخمدان رت افزایش می‌یابد (۲۴). مطالعه‌ی دیگری که به وسیله همین محققین در سال ۲۰۰۰ انجام گرفت، اثر زهر زنبور عسل بر بهبود علائم سندرم تخمدان پلی کیستیک، ۵۰ بیمار بررسی شد. در بررسی آنها بیمارانی که زهر زنبور عسل را دریافت کرده بودند کاهش معنی‌دار سطح هورمون لوتئینی، آندروستندیون و تستوسترون را نشان دادند. همچنین اوولاسیون در ۷۵ درصد از آنها القاء شده و بارداری در ۵۰ درصد بیماران روی داد (۲۵). نتایج حاصل از بررسی حاضر نیز نتایج به دست آمده از مطالعات گذشته را تأیید نمود و نشان داد که زهر زنبور عسل اثرات سندرم تخمدان پلی کیستیک بر روی تخمدان نظیر افزایش قطر تکا، افزایش وزن تخمدان و افزایش سطح TNF- α را در بافت تخمدانی کاهش می‌دهد.

نتیجه‌گیری

نتایج به دست آمده از بررسی حاضر نشان داد که زهر زنبور عسل دارای اثرات مهاری بر میزان TNF- α در تخمدان بوده و با کاهش میزان این فاکتور سبب کاهش غلاف فولیکولی شده و همچنین با اعمال

REFERENCES

- 1.Repaci A, Gambineri A, Pasquali R. The role of low-grade inflammation in the polycystic ovary syndrome. *Molecular and Cellular Endocrinology* 2011; 335: 30–41.
- 2.Sathyapalan T, Atkin L. Mediators of inflammation in polycystic ovary syndrome in relation to adiposity. *Mediators of Inflammation* 2010; 758656: 5.
- 3.Pham Duy L, Prabhat Kumar M, Seung Yang H, Seong-Gu H. Study of the molecular mechanism of anti-inflammatory activity of bee venom in lipopolysaccharide stimulated RAW 264.7 macrophages. *Tropical Journal of Pharmaceutical Research* 2010; 9(1):19-26.
- 4.Danni S, Michael K, Dyck M, Richard R, Uwiera R, Jim C et al. A Unique rodent model of cardiometabolic risk associated with the metabolic syndrome and polycystic ovary syndrome. *Endocrinology* 2009; 150(9): 4425-36.
- 5.Benson S, Janssen O, Hahn S, Tan S, Dietz T, Mann K, Et al. Obesity, depression, and chronic low-grade inflammation in women with polycystic ovary syndrome. *Brain Behavior and Immunity* 2008; 22: 177–84.
- 6.Hye M, Hwa L, Myung S, Dong J, Ho S, Min J, et al. JNK pathway is involved in the inhibition of inflammatory target gene expression and NF-kappa activation by melting. *Journal of Inflammation*, 2008; 5:7.
- 7.McGrath K, McRobb L, Heather A. Androgen therapy and atherosclerotic cardiovascular disease. *Vascular Health and Risk Management* 2008; 4(1): 11–21.
- 8.Norata G, Tibolla G, Seccomandi P, Poletti A, Catapano A. Dihydrotestosterone decreases tumor necrosis factor- α and lipopolysaccharide-induced inflammatory response in human endothelial cells. *J Clin Endocrinol Metab* 2006; 91(2), 546–54.
- 9.Son D, Lee J, Lee Y, Song H, Lee C, Hong J. Therapeutic application of anti-arthritis, pain-releasing, and anti-cancer effects of bee venom and its constituent compounds. *Pharmacology & Therapeutics* 2007; 115: 246–70.
- 10.Chang A. Reproductive phenotype in polycystic ovary syndrome. *Nature clinical practice. Endocrine & Metabolism* 2007; 3(10): 597- 68.
- 11.Spanos N, Tziomalos K, Macut D, Koiou E, Kandaraki EA, Delkos D, et al. Obese facts. adipokines, insulin resistance and hyperandrogenemia in obese patients with polycystic ovary syndrome. *Cross-Sectional Correlations and the Effects of Weight Loss* 2012; 5(4): 495-504.
- 12.Shimizu T, Kawahara M, Abe Y, Yokoo M, Sasada H, Sato E. Follicular microvasculature and antigenic factors in the ovaries of domestic animals. *Reproduction and Development*. 2003; 49(3): 181-92.
- 13.Dong jug sonja wong L, Young he leech sue S, Chong Kill L. Therapeutic application of anti-arthritis,pain-releasing, and anti-cancer effects of bee venom and its constituent compounds. *Pharmacology & Therapeutics* 2007; 115: 227–46.
14. Manners L, Colander S, Holman A, Seleskovic Z, Listing T, Lon M, et al. A new rat model exhibiting both ovarian and metabolic characteristics of polycystic ovary syndrome. *Endocrinology* 2007; 148(8): 3781-91.
- 15.Helena S, Deepak N, Anurupa M. Exposure of adult rats to estradiol valerate induces ovarian cyst with early senescence of follicles. *Molecular and Cellular Endocrinology* 2007; 272: 22–37.
- 16.Baravalle C, Salvetti N, Mira G, Pezzone N, Ortega H. Microscopic characterization of follicular structure in letrosole-induced poly cystic ovarian syndrome in the rat. *Archives Of Medical Research* 2006; 37: 830-9.
- 17.Gonzalez F, Rote N, Minium J, Kirwan J. Increased activation of nuclear factor κ B triggers inflammation and insulin resistance in polycystic ovary syndrome. *J Clin Endocrinol Metab* 2006; 91(4): 1508–12.
- 18.Diamanti-Kandarakis E, Piperi C, Argyrakopoulou G, Spina J, Papanastasiou L, Bergiele A, et al. Polycystic Ovary Syndrome: The influence of environmental and genetic factors. *HORMONES* 2006; 5(1): 17-34.
- 19.Panidis D, Kita M, Katsikis I, Karkanaki A, Karayannis V, Rousso D. Mechanisms of infertility in polycystic ovary syndrome. *Aristotle University Medical Journal* 2006; 33(2): 67-77.
- 20.Kelly C, Lyall H, Petrie J, Gould G, Connell J, Sattar N. Low Grade Chronic Inflammation in Women with Polycystic Ovarian Syndrome. *J Clin Endocrinol Metab* 2001; 86(6): 2453–5.
- 21.Norata G, Tibolla G, Seccomandi P, Poletti A, Catapano A. Dihydrotestosterone decreases tumor necrosis factor- α and lipopolysaccharide-induced inflammatory response in human endothelial cells. *J Clin Endocrinol Metab* 2006; 91(2): 546–54.

22. Spaczynski R, Arici A, Duleba A. Tumor Necrosis Factor- α Stimulates Proliferation of Rat Ovarian Theca-Interstitial Cells. *Biology of Reproduction* 1999; 61: 993–8.
23. Ali AFM, Mostafa M, Gaafar A, El-shayeb S, El-bashir Z. Comparative study between bee venom and gonadotropine for follicular development of immature rats. *Fertility and Sterility* 2003; 80: 259.
24. Ali AFM, Mostafa M, Gaafar A, El-shayeb S, El-bashir Z. Bee venom promotes in vivo follicular development of immature rats. *Fertility and Sterility* 2003; 80: 264-5.
25. Ali AFM, Fateen B, Ezzet A, Badawy H, Ramadan A, El-tobge A. Laparoscopic introvarian injection of bee venom in treatment of poly cystic ovarian disease: a new modality. *Obstetrics & Gynecology* 2000; 95: 252.

Effect of Bumble Bee Venom in the Treatment of Polycystic Ovary Syndrome, the Relationship Between Tissue Factor Affecting the Level of TNF α in the Wistar Rat Model

Nabiuni M¹, Nasri S², Poyanmanesh F^{2*}, Nazari Z¹

¹Department of Biology, Kharazmi University, Tehran, Iran, ²Department of biology, Payamnoor University, Tehran, Iran.

Received: 07 Jul 2012 Accepted: 05 Sep 2012

Abstract

Background & aim: Polycystic ovary syndrome (PCOS) is an endocrine failure leading to anovulation. TNF α is an effective factor in the regulation of normal functioning of the ovaries. High levels of TNF α causes PCOS is further. In this study, the effects of bumble bee venom (HBV) on TNF α and other symptoms of ovarian PCOS were studied.

Methods: In this experimental study, 60 female Wistar rats were divided into three groups: control, sham and experimental groups. The experimental group was injected with estradiol valerate-induced PCOS direction. Induced rats (PCOS) were divided into two groups and treated with HBV. The treatment Group received 0.2mg of HBV for 10 consecutive days. Serum and ovarian tissue was collected from each of the four groups to compare the histological and changes in blood sugar levels.

Results: A significant increase in ovarian PCOS weight was observed in the control group, whereas in the treated group with HBV rate fell (15.5 mg) Glucose levels in PCOS was 256.5, the control group 138, and the treatment group 158. Thickness of the theca layer of antral follicles in the treated group compared with PCOS showed a significant decrease (110 μ m and 150 μ m respectively). Immunohistochemical results showed increased TNF α factor in PCOS group than in the control group, whereas these levels in samples treated with HBV Reduced.

Conclusion: The results of this study revealed that the beneficial effects of HBV in PCOS may be due to the inhibitory effect on factor TNF α .

Key words: Polycystic ovary syndrome, Bumble bee venom, Tumor necrosis factor, Immunohistochemistry

*Corresponding Author: Poyanmanesh F, Department of biology, Faculty of agriculture and Basic Science, Payamnoor University, Tehran, Iran.
Email: poyan_8311@yahoo.com