

# گزارش یک مورد ادم ریوی به دنبال تخلیه فضای جنب

## چکیده:

**مقدمه و هدف:** ایجاد ادم ریوی به دنبال گذاشتن چست تیوپ یک عارضه نسبتاً نادر همراه با مرگ و میر بالا است. هنوز علت این عارضه چندان مشخص نیست، هر چند دلایلی نظیر؛ کاهش سورفاکتانت و فرایندهای التهابی را در بروز این حالت ذکر نموده‌اند. تشخیص به موقع و درمان سریع در کاهش مرگ و میر نقش بسزایی را دارد. در این گزارش به معرفی یک مورد ادم ریوی به دنبال تخلیه سریع فضای جنب پرداخته شده است.

**معرفی بیمار:** بیمار پسر ۴/۵ ساله‌ای است که به دنبال عمل تترالوژی فالوت در بخش مراقبت‌های ویژه بیمارستان نمازی شیراز در سال ۱۳۸۵ دچار دیسترس تنفسی گردید و رادیوگرافی سینه بیمار علامت پنوموتوراکس را نشان داد. جهت بیمار چست تیوپ گذاشته شد و موقتاً علایم بیمار بهبود یافت. بیمار پس از چند ساعت دچار علایمی نظیر؛ تاکی‌پنه و تاکی‌کاردی گردید و رادیوگرافی سینه او به طور واضح علایم ادم ریوی را نشان داد. جهت بیمار درمان‌های مناسب انجام شد و وضعیت بیمار رو به بهبود رفت.

**نتیجه‌گیری:** ادم ریوی به دنبال تخلیه ناگهانی فضای جنب، عارضه‌ای است نسبتاً نادر که با تشخیص به موقع از مرگ و میر بیماران می‌کاهد.

**واژه‌های کلیدی:** ادم ریوی، پنوموتوراکس، فضای جنب

دکتر شهربانو شهبازی

دکتر محسن سوائی

متخصص بیهوشی، استادیار دانشگاه علوم پزشکی شیراز، بیمارستان نمازی، بخش بیهوشی  
دستیار تخصصی بیهوشی، دانشگاه علوم پزشکی شیراز، بیمارستان نمازی، بخش بیهوشی

تاریخ وصول: ۱۳۸۵/۱۲/۲۲

تاریخ پذیرش: ۱۳۸۶/۲/۲۲

مؤلف مسئول: دکتر شهربانو شهبازی

پست الکترونیک: sh\_shahbazi@yahoo.com

## مقدمه

ادم ریوی عبارت است از اختلال در به هم خوردن تداخل نیروهایی که مایعات را از درون رگهای داخل ریه به نسج ریه می‌فرستد و فرایندهایی که این مایعات را جذب می‌کنند. در شرایط عادی مایعات از سوراخ‌های کوچک آندوتلیوم وارد فضای بین سلولی می‌شوند و این مایعات از فضای بین سلولی به وسیله سیستم لنفاوی جذب شده و وارد جریان خون می‌گردند و در حقیقت این مایعات وارد فضایی حبابچه‌ای نمی‌شوند. یکی از مهمترین عوامل تنظیم مایعات داخل ریه قانون استارلینگ است. در شرایط غیر عادی که یا فشار هیدروستاتیک داخل عروق زیاد می‌شود و یا تراوایی فضای خون حبابچه‌ای به هم می‌خورد، مایعات به داخل حبابچه‌ها وارد می‌شوند. ادم ریوی ناشی از نارسایی قلبی نمونه اختلال اول و سندرم دیسترس تنفسی حاد نمونه اختلال در سیستم تراوایی می‌باشد (۱). یکی از اقسام ادم ریوی تجمع مایع داخل ریه به دنبال اتساع سریع ریه می‌باشد که اصطلاحاً ادم ریوی به دنبال اتساع سریع ریه (۱) گفته می‌شود. این عارضه معمولاً به دنبال باز شدن سریع ریه پس از یک کلاپس طولانی اتفاق می‌افتد. در بیشتر موارد این کلاپس عامل آتلکتازی برای ۲ تا ۳ روز می‌باشد. معمولاً در ابتدای بروز این حالت علامت خاصی مشهود نیست، ولی پس از چند ساعت بیمار علائم دیسترس تنفسی پیدا می‌کند که در رادیولوژی نیز انفیلتراسیون دیده می‌شود. این ادم غیر قلبی است و در بعضی از موارد می‌تواند کشنده باشد. کاهش کمپلیانس و شانت و انفیلتراسیون ریوی از علائم این

عارضه است که معمولاً با دخالت‌های درمانی ظرف یک هفته بهبود می‌یابد (۲).

ایجاد ادم ریوی به دنبال گذاشتن چست تیوب یک عارضه نسبتاً نادر همراه با مرگ و میر بالاست. هنوز دقیقاً علت ادم ریوی به دنبال چست تیوب مشخص نیست، هرچند علی نظیر؛ کاهش سورفاکتانت و واکنش‌های التهابی را به عنوان علل ایجاد ادم ریوی ذکر نموده‌اند. تشخیص به موقع و درمان سریع در کاهش مرگ و میر نقش بسزایی دارد (۳).

در این گزارش به معرفی یک مورد ادم ریوی به دنبال تخلیه سریع فضای جنب پرداخته شده است.

## معرفی بیمار

بیمار پسر ۴/۵ ساله با تشخیص تترالوژی فالسوت جهت اصلاح ناهنجاری قلبی مادرزادی به اتاق عمل بیمارستان نمازی شیراز در سال ۱۳۸۵ آورده شد. ضربان قلب ۱۱۰ در دقیقه، تعداد تنفس ۲۵ در دقیقه، فشارخون ۹۰/۶۰ میلی‌متر جیوه بوده است. القاء بیهوشی با میدازولام، فنتانیل و تیوپنتال سدیم پانکرونیوم انجام شد و شرایط عمل قابل قبول بود. بیمار به راحتی از پمپ جدا گردید و سپس به بخش مراقبت‌های ویژه منتقل گردید. روز بعد از عمل لوله تراشه بیمار خارج گردید.

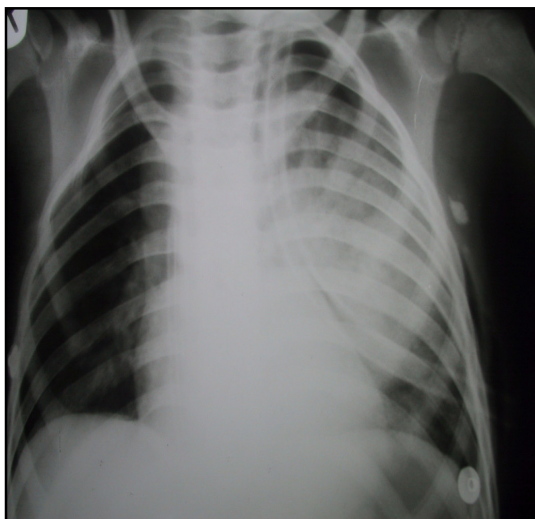
بیمار با تشخیص ادم ریوی تحت درمان قرار می‌گیرد و برای وی لوله تراشه گذاشته می‌شود و تحت درمان تنفس مثبت کنترل، مرفین و لازیکس تزریقی قرار گرفت و علایم بیماری سریعاً بهتر شد. گازهای خونی تغییرات چشمگیری را نشان داد و روز بعد لوله تراشه بیمار خارج گردید.

### بحث و نتیجه‌گیری

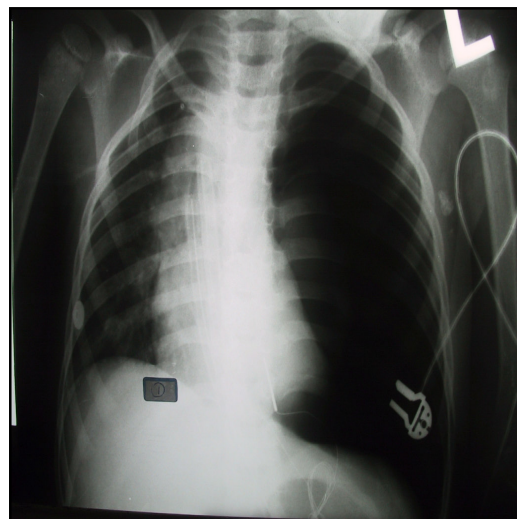
اولین گزارش‌های مربوط به نارسایی تنفسی پس از پلوروسنتز به سال ۱۸۵۳ بر می‌گردد که پس از خروج ۳ لیتر مایع پلور بیمار دچار نارسایی تنفسی شد (۴و۵). به دنبال این قضیه اصطلاح ادم ریوی به دنبال اتساع سریع ریه به حالتی اطلاق شد که بیمار پس از خالی شدن فضای پلور و اتساع سریع ریه دچار نارسایی تنفسی به صورت ادم ریوی می‌گردد.

اکوکاردیوگرافی در بخش مراقبت‌های ویژه رضایت‌بخش بود و بیمار سوراخ بین بطنی نداشت، ولی مختصری نارسایی شریان ریوی و نارسایی تری‌کوسپید گزارش گردید. آزمایش گازهای خونی نیز قابل قبول بود. حدود ۱۰ ساعت پس از اکستوباسیون، بیمار دچار دیسترس تنفسی گردید. رادیوگرافی قفسه سینه بیمار پنموتوراکس واضح در سمت چپ نشان می‌دهد (تصویر ۱).

جهت بیمار چست تیوب گذاشته شد و علایم بیمار بهتر گردید. پس از چند ساعت بیمار دچار تاکی‌پنه، تاکی‌کاردی و سیانوز گشت. آزمایش‌های گازهای خونی بیمار شامل: فشار اکسیژن ۶۵ میلی‌متر جیوه، فشار دی اکسید کربن ۳۶/۶ میلی‌متر جیوه،  $PH=7/43$  و بی‌کربنات ۲۳/۷ میلی‌اکی‌والان در دسی‌لیتر را نشان می‌داد. در سمع ریه رال منتشر در تمامی قسمت‌های ریه چپ شنیده می‌شد و رادیوگرافی قفسه سینه بیمار انفیلتراسیون وسیع نشان داد (تصویر ۲).



تصویر ۲: ادم ریوی پس از گذاشتن چست تیوب



تصویر ۱: پنموتوراکس ریه چپ

گزارش‌های دیگری از این تصویر بالینی نیز به ثبت رسیده است که بیماران پس از گذاشتن یک فشار منفی بالا بر فضای جنب دچار ادم ریوی گردیده‌اند(۶).

در سال ۱۹۰۵ واژه خلط آلبومینی به حالت کلینیکی پس از پلوروسنتز سریع و یا درناژ پلورا تحت فشار منفی اطلاق شد(۷-۹). بین سال‌های ۱۹۵۸ تا ۱۹۹۹ فقط ۶۰ مورد از این حالت گزارش شده است. در مورد علت بروز این حالت هنوز اتفاق نظری وجود ندارد، هر چند کاهش سورفاکتانت و انسداد برونش را از علل آن می‌شمارند (۱۰ و ۳). ماهاجان و همکاران<sup>(۱)</sup> (۱۹۷۹) افزایش سریع جریان خون ریوی را عامل ایجاد ادم برشمرده‌اند(۶). ماری‌اند و همکاران<sup>(۲)</sup> (۱۹۸۲) این نظریه را دادند که پروتئین وارد فضای آلوئولی می‌شود. به نظر آنها در شرایطی که بیمار دچار ادم ریوی ناشی از مشکلات قلبی کاردیوژنیک می‌شود، دارای شاخص پروتئینی ۰/۵ در برابر ادم ریوی به دنبال اتساع سریع ریه که شاخص پروتئینی ۸۵ درصد دارد، می‌باشد(۹). اسپرانگ و الزر<sup>(۳)</sup> (۱۹۸۲) نسبت به حجم و سرعت و میزان فشار منفی درناژ پلورا توجه کردند و اینها را عوامل تأثیرگذار بر ایجاد ادم ریوی دانستند(۱۱).

ماه‌فود و همکاران<sup>(۴)</sup> (۱۹۸۸) به علل هیپوکسمی و ضایعات غشایی به دنبال کلاپس طولانی اشاره نمودند و آنها را زمینه‌ساز برای ایجاد ادم ریوی برشمرده‌اند(۹). این مطالعه عاملی شد که ناکامورا و همکاران<sup>(۵)</sup> (۱۹۹۴) به نقش مواد التهابی

نظیر؛ اینترلوکین ۸ و گلبول‌های سفید در بروز این عارضه پی‌بردند(۱۲).

تراکیوتیس و همکاران<sup>(۶)</sup> (۱۹۹۷) به نقش کلاپس طولانی و نه فشار منفی به عنوان عامل اصلی ایجاد ادم ریوی پی‌بردند(۱۰).

بین سال‌های ۱۹۵۸ تا ۱۹۸۵ تنها ۶۰ مورد از این تابلو بالینی گزارش شده است. بر اساس مطالعات ماه‌فود و همکاران (۱۹۸۸) این عارضه در ۹۳ درصد موارد یک طرفه، در ۶/۷ درصد دوطرفه و در ۰/۳ درصد در طرف مقابل اتفاق می‌افتد. از ۶۰ موردی که تا به حال گزارش شده است؛ ۷ مورد به دنبال پلورا فیوژن و ۵۳ مورد به دنبال پنموتوراکس بوده است(۹).

در مورد پاتوژنز تشکیل ادم ریوی به نظر می‌رسد که مهمترین عامل ایجاد ادم ریوی تغییرات تراوایی در مویرگ‌های ریوی است و پس از آن افزایش فشار هیدروستاتیک شریان ریوی نقش دارد. کلاپس طولانی مدت (بیش از ۷۲ ساعت) ریه‌ها منجر به کاهش سورفاکتانت می‌شود. هیپوکسمی و ضایعات مویرگی خود عامل رها شدن مواد التهابی نظیر؛ اینترلوکین ۸، گلبول‌های سفید و رادیکال‌های آزاد می‌شود که خود عامل تغییرات تراوایی می‌باشد (۱۳ و ۴).

در مورد علت دیگر عامل ایجاد ادم ریوی باید

1-Mahajan et al  
2-Mariand et al  
3-Sprung & Elser  
4-Mahfood et al  
5-Nakamura et al  
6-Trachiotis et al

به پیشگیری از این مسئله کمک می‌کند(۱۴). بهتر است در صورت وجود افیوژن‌های وسیع در هر مرحله بیش از ۱۰۰۰ سی‌سی تخلیه نشود (۱۹-۱۷ و ۵۹). وجود علایمی نظیر سرفه، درد قفسه سینه یا تنگی نفس(۶ و ۵) حین تخلیه مایع پلورا می‌تواند علامت کاهش فشار ناگهانی در این ناحیه باشد و بالطبع خطر ادم ریوی ناشی از اتساع سریع را افزایش دهد .

بدیهی است که نگاه مدبرانه به نکات پیشگیری می‌تواند تا حد زیادی از این عارضه مرگبار جلوگیری نماید.

گفته شود که اتساع ناگهانی حبابچه‌ها منجر به افزایش جریان خون ریوی و بالطبع افزایش فشارهیدروستاتیک می‌گردد . به هم خوردن تراوایی به همراه افزایش فشار هیدروستاتیک عاملی جهت خروج مایع و پروتئین از داخل رگ‌ها به داخل حبابچه‌ها می‌گردد و ایجاد ادم ریوی می‌نماید(۱۴).

تشخیص این حالت با شرح حال و علایم کلینیکی و یافته رادیولوژیک به نفع ادم ریوی است که معمولاً ظرف یکی دو ساعت پس از اتساع ریه اتفاق می‌افتد و ۲۴ تا ۴۸ ساعت نیز ادامه پیدا می‌کند. شدت علایم نیز در افراد متغیر است. تشخیص و درمان در این زمینه نقش بسیار مهمی دارد، چرا که بعضی مطالعات حکایت از مرگ و میر ۲۱ درصد دارد(۹).

یافته کلینیکی بیمار حاضر مشابهت زیادی با سایر مطالعات دارد. همچنان که مطالعات ماهفود و همکاران(۱۹۸۸) نشان داده است تخلیه ناگهانی فضای جنب باعث ایجاد ادم ریوی گردیده است (۹). همان گونه که از عکس رادیولوژی بیمار مورد بحث مشخص است ابتدا پنوموتوراکس یکطرفه ایجاد شده که پس از درمان به وسیله چست تیوب ناگهان بیمار دچار دیسترس تنفسی و علایم به نفع ادم ریوی گردیده است.

نکته‌ای که از لحاظ کلینیکی مهم است مسئله پیشگیری است. تخلیه آرام فضای جنب در موارد پلوروسنتز و مانیتورینگ وضعیت اکسیژن بیماران و یا تجویز اکسیژن در صورت لزوم از نکاتی است که

# A Case of Re-Expansion Pulmonary Edema after Rapid Pleural Evacuation

Shahbazi SH\*,  
Savaei M\*\*.

\*Assistant Professor of  
Anaesthesiology and Intensive Care,  
Department of Anaesthesiology,  
Namazi Hospital, Shiraz University of  
Medical Sciences, Shiraz, Iran

\*\*Assistant of Anaesthesiology and  
Intensive Care, Department of  
Anaesthesiology, Namazi Hospital,  
Shiraz University of Medical Sciences,  
Shiraz, Iran

## KEYWORDS:

**Pulmonary Edema,  
Pneumothorax,  
Pleural Space**

Received: 23/12/1385

Accepted: 23/2/1386

**Corresponding Author: Shahbazi SH**  
**Email: sh\_shahbazi@yahoo.com**

## ABSTRACT:

**Introduction & Objective:** Pulmonary edema after chest tube insertion is a rare complication and is associated with high mortality. The cause of this phenomenon is not clear, although causes such as decrease in surfactant and inflammatory process have been defined. Early diagnosis and treatment decrease the mortality. This study introduces a case of re-expansion pulmonary edema after rapid pleural evacuation.

**Case:** The case is a 4.5 y/o boy, a case of Tetralogy of Fallot, who developed respiratory distress after surgery (Total Correction) in ICU of Namazi Hospital in 1385. Chest X ray showed pneumothorax of left lung. For the patient, chest tube was inserted and the symptoms improved. After few hours the patient developed tachypnea, tachycardia, and CXR showed pulmonary edema of left lung. Appropriate treatment was done for the patient and his condition improved.

**Conclusion:** Pulmonary edema after sudden evacuation of pleura is a rare phenomenon and early diagnosis decreases the mortality.

## REFERENCES:

- 1.Sartori C, Allemann Y, Scherrer U. Pathogenesis of pulmonary edema: Learning from high-altitude pulmonary edema. *Respir Physiol Neurobiol* 2007; 4:25.
- 2.Ratliff JL, Chavez CM, Jamchuk A, Forstner JE, Conn JH. Reexpansion pulmonary edema. *Chest* 1973; 64(5): 654-6.
- 3.Ragozzino MW, Greene R. Bilateral Reexpansion pulmonary edema following unilateral pleurocentesis. *Chest* 1991; 99: 506-8.
- 4.Kernodle DS, DiRaimondo CR, Fulkerson WJ. Reexpansion pulmonary edema after pneumothorax. *South Med J* 1984; 77: 318-22.
- 5.Heller BJ, Grathwohl MK. Contralateral pulmonary edema. *South Med J* 2000; 93: 828-31.
- 6.Mahajan VK, Simon M, Huber GL. Reexpansion pulmonary edema. *Chest* 1979; 75: 192-4.
- 7.Shanahan MX, Monk I, Richards HJ. Unilateral pulmonary edema following re-expansion of pneumothorax. *Anesth Intensive Care* 1975; 3: 19-30.
- 8.Zishind MM, Weill H, George RA. Acute pulmonary edema following the treatment of spontaneous pneumothorax with excessive negative intrapleural pressure. *Am Rev Respir Dis* 1965; 92: 632-6.
- 9.Mahfood S, Hix WR, Aaron BL, Blaes P, Watson DC. Reexpansion pulmonary edema. *Ann Thorac Surg* 1988; 45: 340-5.
10. Trachiotis GD, Vricella LA, Aaron BL, Mix WR. Reexpansion pulmonary edema. *Ann Thorac Surg* 1997; 63: 1205-6.
11. Sprung CL, Elser B. Reexpansion pulmonary edema. *Chest* 1983; 84: 788.
- 12.Nakamura M, Fujishima S, Sawafuji M, Ishizaka A, Oguma T, Soejima K, et al. Importance of interleukin-8 in the development of reexpansion lung injury in rabbits. *Am J Respir Crit Care Med* 1994; 149: 1037-40.
- 13.Pavlin JD, Raghu G, Rogers TR, cheney FW. Reexpansion hypotension. A complication of rapid evacuation of prolonged pneumothorax. *Chest* 1986; 89: 70-4.
- 14.Sakao Y, Kajikawa O, Martin TR, Nakahara Y, Hadden WA, Harmon CL, et al. Association of IL-8 and MCP-1 with the development of reexpansion pulmonary edema in rabbits. *Ann Thorac Surg* 2001; 71: 1825-32.
- 15.Miller WC, Toon R, Palat H. Experimental pulmonary edema following re-expansion of pneumothorax. *Am Rev Resp Dis* 1973; 108: 664-6.
- 16.Suzuki S, Tanita T, Koike K, Fujimura S. Evidence of acute inflammatory response in reexpansion pulmonary edema. *Chest* 1992; 101: 275-6.
- 17.Sprung CL, Lowenherz JW, Baier H, Manser MJ. Evidence for increased permeability in reexpansion pulmonary edema. *Am J Med* 1981; 71: 497-500.
- 18.Matsuura Y, Nomimura T, Murakami H, Matsushima T, Kakehashi M, Kajihara H. Clinical analysis reexpansion pulmonary edema. *Chest* 1991; 100: 1562-6.
- 19.Light RW, Jenkinson SG, Minh V, George RB. Observations on pleural pressure as fluid is withdrawn during thoracentesis. *Am Rev Respir Dis* 1980; 121: 799-804.