

اثر عصاره هیدروالکی چای سبز *Camellia sinensis* بر بیان ژن آکواپورین ۱ در لوله پیچیده نزدیک کلیه رت تیمار شده با جنتامایسین

سعیده پرورده^۱، همامحسنى كوچصفهانی^۲، محمد نیبونی^۲

^۱گروه زیست شناسی، واحد تهران، دانشگاه خوارزمی، تهران، ایران، ^۲مرکز تحقیقات سلولی و مولکولی، دانشگاه خوارزمی، تهران، ایران

تاریخ وصول: ۱۳۹۶/۴/۲۵ تاریخ پذیرش: ۱۳۹۷/۲/۲۴

چکیده

زمینه و هدف: جنتامایسین یک آنتی‌بیوتیک از گروه آمینوگلیکوزید است که در درمان طیف وسیعی از عفونت‌های باکتریایی به خصوص باکتری های گرم منفی مورد استفاده قرار می‌گیرد، اما سمیت کلیوی و آسیب اکسیداتیو ناشی از مصرف جنتامایسین کاربرد بالینی طولانی مدت آن را محدود می‌کند. عصاره چای سبز با دارا بودن فلاونوئیدهای کاتچین اثرات آنتی‌اکسیدانی و ضد التهابی دارد. AQP1 پروتئین سازنده یک کانال آبی واقع در توپول‌های کلیوی است که در انتقال آب از عرض غشاهای توپولی نقش دارد. هدف این مطالعه ارزیابی اثر عصاره چای سبز بر روی بیان ژن AQP1 در سمیت کلیوی ناشی از جنتامایسین در رت نر نژاد ویستار بود.

روش بررسی: در این مطالعه تجربی از ۳۰ رت نر ۴-۶ هفته‌ای نژاد ویستار با وزن ۱۶۰-۲۰۰ گرم استفاده شد، که به ۵ گروه ۶ تایی تقسیم شدند و شامل گروه کنترل (بدون تیمار)، گروه شام (تزریق درون صفاقی سرم فیزیولوژی)، گروه تجربی ۱ (تزریق درون صفاقی ۲۰ میلی‌گرم بر کیلوگرم جنتامایسین)، گروه تجربی ۲ (تزریق درون صفاقی چای سبز با دوز ۲۰۰ میلی‌گرم بر کیلوگرم)، گروه تجربی ۳ (تزریق درون صفاقی جنتامایسین و ۲۰۰ میلی‌گرم بر کیلوگرم چای سبز). تمامی تیمارها به صورت درون صفاقی و به مدت ۱۰ روز انجام شد و تغییرات بیوشیمیایی خون شامل سطوح کراتینین و اوره بر اساس واکنش برتولت و کلرومتریک و روش ژافه صورت گرفت و نیز تغییرات کلیه با روش‌های هیستوشیمی و ایمونوهیستوشیمی بررسی شد. داده‌ها با استفاده از آزمون آماری آنالیز واریانس یک طرفه تجزیه و تحلیل شدند.

یافته‌ها: میانگین سطح سرمی اوره و کراتینین در گروه یک در مقایسه با گروه کنترل به طور معنی‌داری افزایش یافته بود ($p=0/001$) و میانگین سطح سرمی اوره و کراتینین در گروه سوم نیز در مقایسه با گروه کنترل به طور معنی‌داری افزایش یافته بود ($p=0/001$). نکروز و التهاب بافتی کلیه، تجمع مواد هیالینی ائوزینوفیلی در برخی لوله‌های کلیوی، نفوذ سلول‌های التهابی منونوکلئر و کاهش بیان ژن AQP1 در توپول پروکسیمال ناشی از جنتامایسین با دوز مصرفی ۲۰۰ میلی‌گرم بر کیلوگرم عصاره چای سبز بهبود نیافت.

نتیجه‌گیری: عصاره چای سبز در دوز ۲۰۰ میلی‌گرم بر کیلوگرم و مدت زمان مذکور نمی‌تواند اثر حفاظتی در برابر سمیت کلیوی ناشی از جنتامایسین اعمال نماید.

واژه‌های کلیدی: اوره، جنتامایسین، عصاره چای سبز، کراتینین، مسمومیت کلیوی، آکواپورین ۱

*نویسنده مسئول: سعیده پرورده، تهران، دانشگاه خوارزمی، گروه زیست شناسی

Email: Saideh.Parvardeh@yahoo.com

مقدمه

سولفات جنتامایسین (Gentamicin) یک آنتی‌بیوتیک محلول در آب از گروه آمینوگلیکوزید است که به وسیله رشد میکرومونوسپورا پرپیوری (*Micromonospora purpurea*) که یک اکتینومیست است ایجاد می‌شود (۱). در بسیاری از موارد داروی معالجه مؤثری در برابر تغییر شکل باکتری‌های مقاوم نسبت به دیگر آنتی‌بیوتیک‌ها به شمار می‌رود، اما اثرات جانبی آن نظیر مسمومیت کلیوی استفاده آن را محدود کرده است. جنتامایسین در طیف وسیعی از عفونت‌های باکتری‌های گرم منفی که به وسیله باکتری‌های پزودوموناس، پروتئوس و سراتیا ایجاد می‌شوند کاربرد دارد. از سوی دیگر، جنتامایسین با ایجاد مسمومیت کلیوی یک مدل حیوانی مناسب برای مطالعه نقایص حاد کلیوی در تحقیق‌های آزمایشگاهی به شمار می‌رود. مکانیسم‌های سمیت کلیوی ناشی از جنتامایسین کاملاً شناخته نشده است. اگر چه مکانیسم‌های پاتولوژیکی شامل؛ القا استرس اکسیداتیو، آپاپتوز، نکروز و افزایش نفوذ مونوسیت/ ماکروفاژ است (۲). از جمله نشانه‌های مسمومیت کلیوی ناشی از جنتامایسین می‌توان به افزایش کراتینین سرم، افزایش نیتروژن اوره خون و کاهش میزان تصفیه گلومرولی اشاره کرد و از نظر ریخت‌شناسی به وسیله ورقه ورقه شدن اپیتلیوم توبول پروکسیمال، نکروز توبولی و ادم اپیتلیالی مشخص می‌شود (۳).

جنتامایسین تولید رادیکال‌های آزاد اکسیژن (ROS) همچون سوپراکسید، رادیکال‌های هیدروکسیل، هیدروژن پراکسید و گونه‌های نیتروژن فعال را در کلیه افزایش می‌دهد. آسیب ایجاد شده به وسیله جنتامایسین با پراکسیداسیون لیپید و اکسیداسیون پروتئین در کورتکس کلیه همراه است. جنتامایسین همچنین فعالیت آنزیم‌های آنتی‌اکسیدانی کلیه نظیر سوپراکسید دسموتاز (SOD)، کاتالاز، گلوکاتایون پراکسیداز (GP) و گلوکاتایون را کاهش می‌دهد، لذا بیشتر تحقیقات بر مسمومیت کلیوی ناشی از جنتامایسین به همراه استفاده از آنتی‌اکسیدان‌های مختلف متمرکز شده است (۲).

چای سبز یک فرآورده ساخته شده از برگ و جوانه گیاه کاملیا سایینسیس (*Camellia sinensis*) از خانواده تیاسه Theaceae می‌باشد که مکان‌های اصلی رویش آن در چین و ژاپن بوده است، اما امروزه در تمام دنیا گسترده شده است و تقریباً بعد از آب پرمصرف‌ترین نوشیدنی است (۴). چای سبز به علت دارا بودن میزان زیادی از پلی فنول‌ها که به عنوان آنتی‌اکسیدان به شمار می‌روند و دارای خواص بیولوژیکی مهمی هستند، مورد توجه قرار گرفته است. چای سبز یک چای غیر تخمیری است که آنزیم‌های پلی فنول اکسیداز موجود در برگ‌های تازه چای به وسیله خشک کردن و بخار آب دادن غیر فعال شده و بنابراین مانع اکسیداسیون کاتچین‌های چای سبز می‌شود تا به مشتقات پلیمری از قبیل تیافلاوین و

تیار و بیجین تبدیل نشوند و مواد مؤثره آنها پایدار باقی بماند (۶و ۵).

اغلب پلی فنول‌های چای سبز فلاونول‌ها (flavonols) می‌باشند که عمدتاً به عنوان کاتچین (Catechins) نامیده می‌شوند که دارای بیشترین خاصیت بیواکتیو برگ‌های چای می‌باشند و ۲۵ تا ۳۵ درصد از وزن خشک آن را شامل می‌شوند. از میان تمام ترکیب‌های پلی فنولی چای سبز، کاتچین‌ها و گالیک اسید نقش مهمی را در سلامتی انسان ایفا می‌کنند. گروه‌های اصلی کاتچین شامل ۸ ترکیب پلی فنولی می‌باشند که اپی گالوکاتچین ۳-گالات ۳-epigallocatechin - gallate (EGCG) فراوان‌ترین ترکیب پلی فنولی چای سبز بوده و به نظر می‌رسد بخش عمده فعالیت‌های بیولوژیک آن را به عهده دارد (۷).

آکوپورین‌ها خانواده‌ای از پروتئین‌های تراغشایی هستند که به عنوان کانال‌های آبی دو طرفه با نفوذ پذیری بالا، موجب انتقال آب بر اساس شیب اسمتیک در بسیاری از بافت‌های مختلف بدن می‌شوند (۸). اولین آکوپورین با نام اصلی چپ (CHIP) به وسیله اگره در دانشگاه جان هاپکینز آمریکا کشف شد. AQP1 اولین آکوپورین کشف شده می‌باشد که در طی آزمایشی که به منظور شناسایی آنتی‌ژن‌های گروه خونی RH در گلبول‌های قرمز انسان انجام گرفت شناسایی شد. ژن AQP1 انسان روی کروموزوم 7p14 و آنتی‌ژن‌های گروه خونی CO واقع شده که یک ارتباط مولکولی را نشان می‌دهد (۹ و ۱۰).

حداقل ۹ آکوپورین در کلیه بیان می‌شود. AQP1 در لوله نزدیک و در لوله نازک نزولی حضور دارد، اما در قطعات نفوذپذیر به آب لوله نازک صعودی، لوله ضخیم صعودی و لوله دور وجود ندارد. علاوه بر این در مجرای جمع‌کننده نیز وجود ندارد، پس واضح است که AQP1 در تنظیم ترشح آب به وسیله وازوپرسین شرکت ندارد (۱۱).

همان‌طور که ذکر شد جنتامایسین برای درمان التهاب‌های ناشی از باکتری‌های گرم منفی به کار می‌رود. طبق مقالات تزریق روزانه دوز ۲۰ میلی‌گرم بر کیلوگرم جنتامایسین موجب سمیت کلیوی می‌شود که علائمی مانند؛ آپاپتوز، نکروز توبولی، افزایش اوره و کراتینین در خون دارد. علاوه بر این بیان AQP1 را نیز در توبول نزدیک کاهش می‌دهد. در مقابل عصاره چای سبز اثرات آنتی‌اکسیدانی قوی از طریق مهار رادیکال‌های آزاد، کاهش آپاپتوز و نیز فعالیت‌های ضد التهابی دارد. بنابراین هدف این تحقیق بررسی اثرات بیوشیمیایی، هیستوشیمی و ایمونو هیستوشیمی عصاره چای سبز و جنتامایسین روی عملکرد کلیه می‌باشد و بررسی‌های مولکولی نظیر تغییرات بیان ژن (AQP1) جز ضرورت انجام این تحقیق محسوب می‌شود، زیرا این موضوع از جنبه مولکولی مورد کاوش قرار نگرفته است.

روش بررسی

در این تحقیق تجربی از رت‌های نر ۴-۶ هفته‌ای نژاد ویستار با وزن ۲۰۰-۱۶۰ گرم استفاده

به دور از تابش مستقیم خورشید انجام شد و با محکم کردن درب ظرف عصاره‌گیری از تبخیر حلال جلوگیری شد. پس از ۲۴ ساعت محلول صاف گردید و مجدداً روی گیاه حلال ریخته شد تا کاملاً سطح آن را پوشانده و تمام مواد درون گیاه چای سبز وارد حلال شود، این کار تا سه بار تکرار گردید. سپس محلول حاصل به وسیله دستگاه تقطیر در خلا روتاری (rotary evaporator) در دمای ۳۳ درجه سانتی‌گراد (دمای جوش حلال یعنی اتانول) خشک شد. در نهایت عصاره حاصله تا زمان انجام آزمایش‌ها در دمای ۴ درجه سانتی‌گراد نگهداری گردید. برای تهیه غلظت‌های مورد استفاده، مقدار کافی از پودر خشک عصاره چای سبز پس از توزین در میزان مناسبی حلال حل شد.

به منظور انجام تزریق درون صفاقی عصاره چای سبز پوست حیوان در ناحیه شکمی با الکل ۷۰ درصد استریل شده و سوزن سرنگ انسولین به ناحیه صفاق حیوان وارد شد، هم‌چنین به منظور تزریق درون صفاقی، می‌توان حیوان را به صورت وارونه گرفته به طوری که سر پایین‌تر از بدن باشد و احشا به سمت سر رانده شوند، پس از استریل نمودن محل تزریق سوزن سرنگ را در محل بین کشاله ران و شکم وارد کرده و به منظور اطمینان از عدم ورود به احشا، قبل از تزریق آسپیره کرده اگر مایع زرد یا سبز رنگی وارد سرنگ نشد می‌توان تزریق را به آرامی انجام داد. ۲۴ ساعت پس از پایان تیمار، کلیه حیوانات با غلظت‌های بالای کلروفورم کشته شدند و

شد. رت‌ها به طور تصادفی به ۵ گروه ۶ تایی تقسیم شدند شامل؛ گروه کنترل (بدون تیمار)، گروه شم که تزریق درون صفاقی سرم فیزیولوژی (حلال جنتامایسین و چای سبز) را دریافت کردند. گروه تجربی ۱ که ۲۰ میلی‌گرم بر کیلوگرم جنتامایسین دریافت کردند، گروه تجربی ۲ که ۲۰۰ میلی‌گرم بر کیلوگرم عصاره چای سبز و گروه تجربی ۳ که جنتامایسین و ۲۰۰ میلی‌گرم بر کیلوگرم چای سبز را دریافت کردند. تمامی تزریق‌ها به صورت درون صفاقی و به مدت ۱۰ روز انجام شد و تمامی مراحل آزمایش برای گروه‌های مورد بررسی در شرایط کاملاً یکسان و با رعایت کامل موازین اخلاقی انجام گرفت.

گیاه چای سبز که بومی کشورهای چین و ژاپن می‌باشد در لاهیجان تهیه و جمع‌آوری شد. به منظور حفظ و نگهداری تمامی ترکیب‌های به کار رفته در برگ و جوانه گیاه چای سبز عصاره آبی الکی از گیاه تهیه شد. عصاره‌گیری از چای سبز به روش خیساندن (Maceration) انجام شد. بدین صورت که مقدار ۵۰۰ گرم از گیاه را به همراه حلال آن (اتانول ۷۰ درصد) درون یک ظرف در بسته ریخته تا کاملاً سطح آن را بپوشاند و به طور یکنواخت مخلوط شود. سپس در ظرف محکم بسته شد و به مدت ۲۴ ساعت در محلی دور از نور خورشید قرار داده شد. به منظور جلوگیری از تغییرات شیمیایی، اثر فعل و انفعالات شیمیایی حاصل از تابش نور بر روی مواد متشکله گیاهی، عمل عصاره‌گیری در مکانی

بافت کلیه آنها برداشت شد تا تحت بررسی‌های بافت‌شناسی قرار گیرد. به علاوه از قلب حیوان و با وارد کردن نوک سرنگ در بطن خون‌گیری به عمل آمد و خون استخراج شده به طور آهسته در یک لوله آزمایش تمیز ریخته شد و حدود ۱۵ تا ۲۰ دقیقه بی حرکت در دمای آزمایشگاه قرار گرفت تا خون لخته شده و سرم از آن جدا شود سپس لوله‌های آزمایش به مدت ۱۰ دقیقه در سانتریفوژ با ۲۰۰۰ دور در دقیقه قرار داده شد.

به وسیله سرنگ و با احتیاط سرم خون جدا گردید و در ظرف درپوش‌دار ریخته شد و در فریزر ۲۰- درجه سانتی‌گراد قرار داده شد تا جهت بررسی تغییرات کراتینین و اوره به آزمایشگاه تشخیص طبی ارسال گردد.

میزان اوره و کراتینین خون به عنوان شاخصی جهت تعیین آسیب کلیوی اندازه‌گیری شد. در این مطالعه سنجش اوره بر اساس واکنش برتولت و کلرومتریک و سنجش کراتینین بر اساس روش ژافه صورت گرفت.

به منظور بررسی‌های بافت‌شناسی، کلیه در فیکساتور بوئن به مدت ۱۸ ساعت تثبیت شد. سپس مراحل آبیگری و شفاف سازی با عبور از الکل‌های با درجات صعودی و تولوئن به ترتیب انجام شد. پس از نفوذ دادن پارافین به درون نمونه‌ها، بافت‌ها قالب‌گیری شده و جهت مطالعه‌های بافت‌شناسی با استفاده از دستگاه میکروتوم روتاری برش‌های ۵ میکرومتری

تهیه و به روش هماتوکسیلین - ائوزین رنگ‌آمیزی شدند.

ایمونوهیستوشیمی، روش تشخیص حضور و موقعیت پروتئینی خاص در برش‌های بافتی است. این روش هم‌چون دیگر روش‌های ایمونولوژیک بر پایه واکنش آنتی‌بادی - آنتی‌ژن استوار است. برهمکنش‌های آنتی‌بادی - آنتی‌ژن کاملاً اختصاصی بوده، بنابراین، هر جا که پروتئین هدف حضور داشته باشد، آن را شناسایی می‌کند. آنتی‌بادی علیه پروتئین مورد نظر به نمونه معرفی می‌شود و از آنجایی که آنتی‌بادی دومی نیز علیه آنتی‌بادی اول وجود دارد که متصل به یک ماده رنگی می‌باشد، هر جا که پروتئین هدف حضور داشته باشد، به رنگ سوپسترای رنگی آشکار می‌شود.

داده‌های جمع‌آوری شده با استفاده نرم‌افزار SPSS و آزمون آماری آنالیز واریانس یک طرفه (آنوا) تجزیه و تحلیل شدند.

نتایج

بررسی سطح کراتینین سرم در گروه تجربی که به مدت ده روز با جنتامایسین تیمار شده بود افزایش معنی‌داری ($p=0/001$) را در مقایسه با گروه کنترل نشان داد. استفاده از دوز ۲۰۰ میلی‌گرم بر کیلوگرم عصاره چای سبز در گروه تیمار شده با جنتامایسین موجب افزایش مقدار کراتینین سرم شد که اختلاف معنی‌داری با گروه کنترل داشت (نمودار ۱).

بررسی بیان AQP1 در گروه نرمال تیمار شده با دوز ۲۰۰ میلی‌گرم بر کیلوگرم عصاره چای سبز هیچ تغییری را در میزان بیان این پروتئین نشان نداد. به عبارت دیگر عصاره چای سبز تأثیری در افزایش یا کاهش بیان AQP1 نسبت به گروه کنترل نداشت و میزان بیان مشابه گروه کنترل بود (شکل ۳).

در گروه تیمار شده با جنتامایسین موقعیت‌های بیان AQP1 بسیار کم رنگ‌تر از موقعیت‌های بیان آن در سایر گروه‌ها می‌باشد. بررسی بیان این پروتئین در گروه تیمار شده با جنتامایسین کاهش بیان AQP1 را در قسمت غشاء قاعده‌ای توبول پروکسیمال نشان داد، در حالی که در قسمت غشا رأسی توبول پروکسیمال نیز بیان آن کاملاً از بین نرفته و ملاحظه شد (شکل ۴).

بررسی بیان این پروتئین در رت‌های تیمار شده با جنتامایسین و ۲۰۰ میلی‌گرم بر کیلوگرم عصاره چای سبز نشان داد که دوز ۲۰۰ میلی‌گرم بر کیلوگرم عصاره نمی‌تواند با کاهش بیان AQP1 در قسمت غشاء قاعده‌ای توبول پروکسیمال مقابله کند. یعنی در این گروه تجربی بیان AQP1 مشابه با بیان آن در گروه تیمار شده با جنتامایسین بود و فقط در قسمت غشاء رأسی توبول پروکسیمال مشاهده شد، در حالی که بیان آن در قسمت غشاء قاعده‌ای توبول پروکسیمال وجود نداشت (شکل ۵).

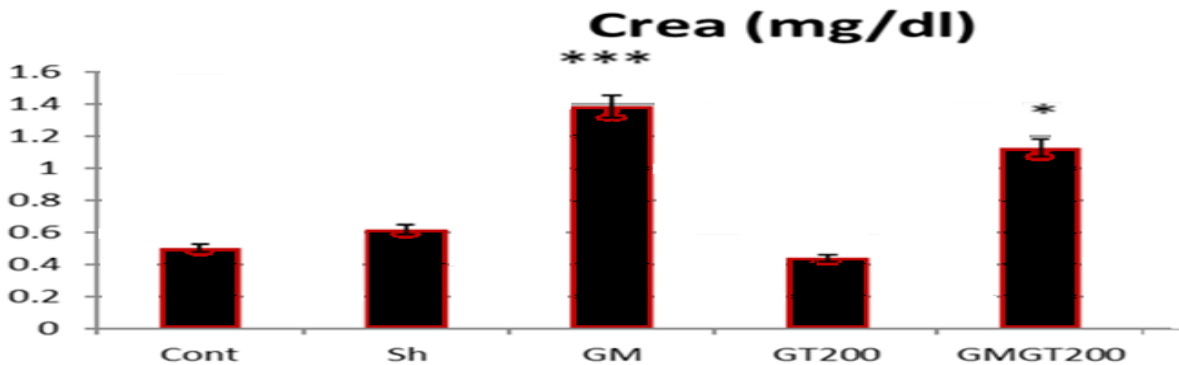
بررسی گروه نرمال تیمار شده با عصاره چای سبز تفاوت معنی‌داری را در سطوح کراتینین سرم در مقایسه با گروه کنترل نشان نداد (نمودار ۱).

تزریق درون صفاقی جنتامایسین هم‌چنین موجب افزایش سطوح اوره خون شد که نسبت به گروه کنترل معنی‌دار بود ($p=0/001$). تیمار با عصاره چای سبز در رت‌های نرمال نیز افزایش معنی‌دار سطح اوره خون را در مقایسه با کنترل موجب شد. استفاده از عصاره چای سبز در رت‌های تیمار شده با جنتامایسین همچنان افزایش معنی‌دار سطح اوره خون را در مقایسه با نمونه کنترل نشان داد (نمودار ۲).

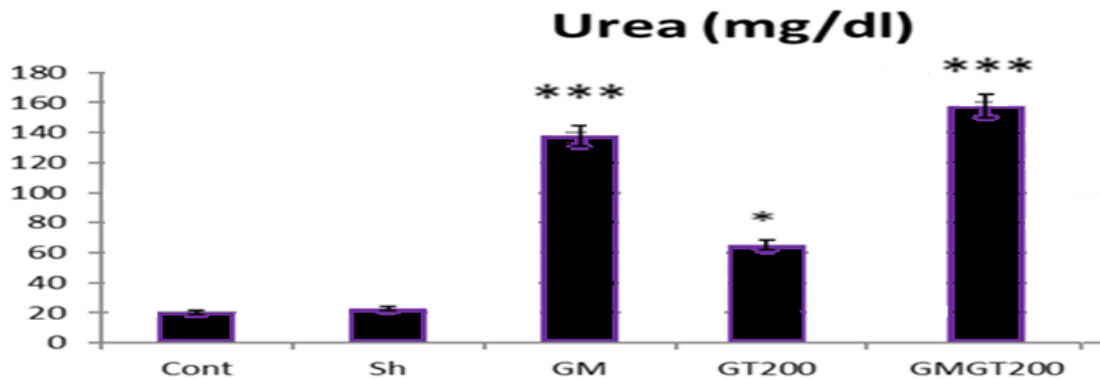
در گروه تیمار شده با جنتامایسین در مقایسه با نمونه کنترل تغییرات چشمگیری در لوله‌های کلیوی ایجاد شد که از آن جمله نکروز اپیتلیوم لوله کلیوی و اتساع آنها، تجمع مواد هیالینی ائوزینوفیلی در برخی لوله‌های کلیوی و تجمع سلول‌های التهابی منونوکلئار را می‌توان ذکر نمود (شکل ۱).

عصاره چای سبز در رت‌های نرمال اثر تخریبی ایجاد کرد به طوری که دوز ۲۰۰ میلی‌گرم بر کیلوگرم عصاره چای سبز در برخی نقاط موجب نکروز فیبرینوئید عروق و خون‌ریزی شد (شکل الف - ۲).

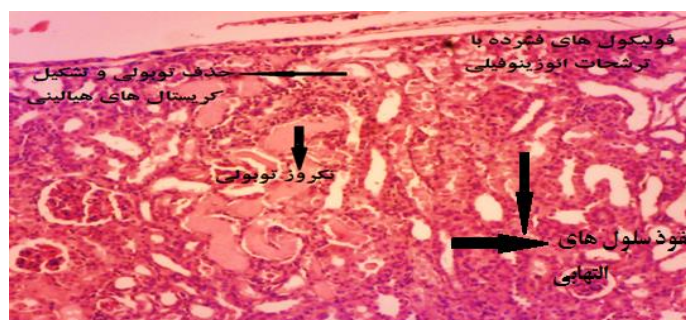
در گروه تیمار شده با جنتامایسین و ۲۰۰ میلی‌گرم بر کیلوگرم چای سبز هم‌چنان بی‌نظمی سلولی و نکروز دیده شد که حاکی از اثر تخریبی دوزهای بالای چای سبز می‌باشد (شکل ب - ۲).



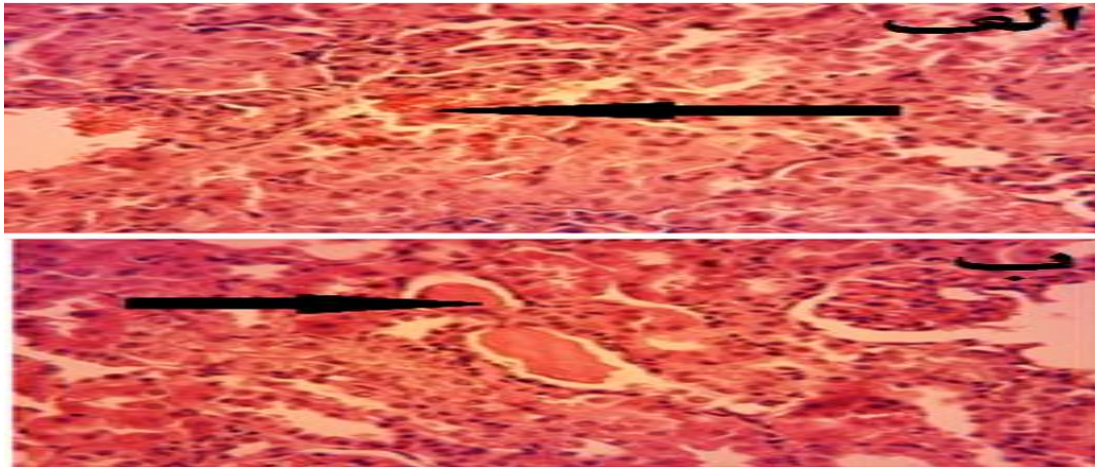
نمودار ۱: تغییرات سطوح کراتینین در گروه‌های مختلف نسبت به گروه کنترل ($p < 0.05$ ، $p = 0.01$ ، $p = 0.001$ به عنوان شاخص معنی‌داری در نظر گرفته شد). در گروه تیمار شده با جنتامایسین افزایش معنی‌داری در سطح کراتینین در مقایسه با کنترل دیده شد ($p = 0.001$). مصرف عصاره چای سبز در رت‌های نرمال سطوح کراتینین سرم را در حد گروه کنترل حفظ کرده، بنابراین تغییر معنی‌داری مشاهده نشد. در گروه GMGT200 افزایش معنی‌داری در سطح کراتینین سرم نسبت به کنترل وجود داشت ($p < 0.05$).



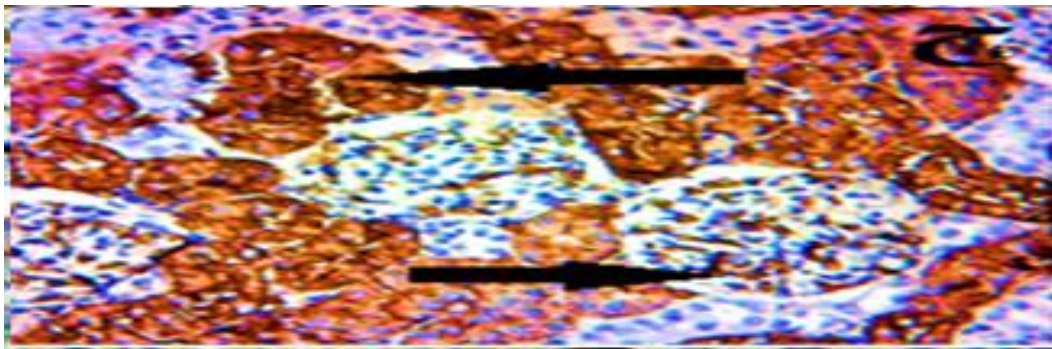
نمودار ۲: تغییرات سطوح اوره در گروه‌های مختلف نسبت به گروه کنترل ($p < 0.05$ ، $p = 0.01$ ، $p = 0.001$ به عنوان شاخص معنی‌داری در نظر گرفته شد). جنتامایسین اثر سمی خود را با افزایش معنی‌دار سطح اوره خون نسبت به نمونه کنترل نشان داده است ($p = 0.001$). در گروه نرمال تیمار شده با عصاره چای سبز یعنی گروه GT200 افزایش معنی‌دار سطح اوره مشاهده می‌شود ($p < 0.05$). به علاوه افزایش معنی‌داری نیز در سطوح اوره در گروه GMGT200 نسبت به کنترل مشاهده می‌شود ($p = 0.001$).



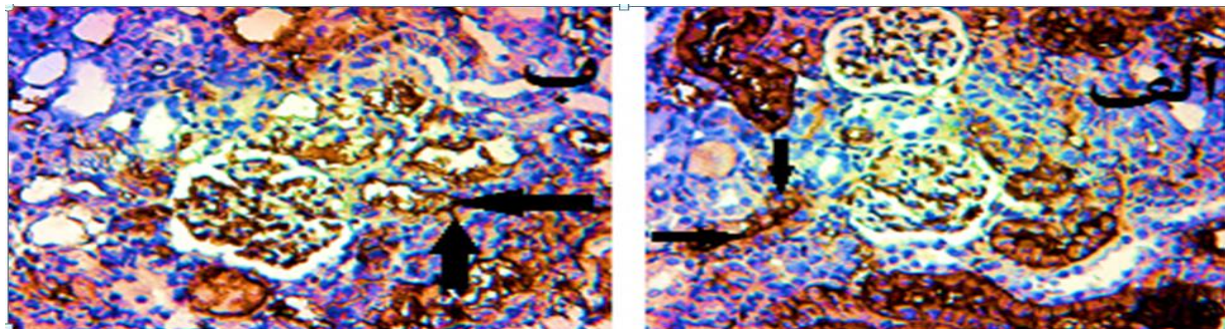
شکل ۱: فتومیکروگراف مقطع کلیه در رت‌های تیمار شده با جنتامایسین که مسمومیت کلیوی را به صورت نکروز توبول‌های کلیوی، تشکیل کریستال‌های هیالینی انوزینوفیلی و نفوذ سلول‌های التهابی منونوکلئر نشان می‌دهد. (بزرگنمایی $40\times$)




شکل ۲: فتومیکروگراف مقطع کلیه در گروه های تیمار شده با عصاره چای سبز در رت های نرمال و رت های تیمار شده با جنتامایسین . الف) گروه تیمار شده با GT200 : تزریق درون صفاقی ۲۰۰ میلی گرم بر کیلوگرم چای سبز موجب نکروز فیبرینوئید عروق و خونریزی شده است ، ب) گروه تیمار شده با GMGT200: استفاده از دوز ۲۰۰ میلی گرم بر کیلوگرم عصاره در رت های تیمار شده با جنتامایسین نتوانست مانع اثرات تخریبی جنتامایسین شده و نکروز در توبول ها هنوز مشاهده می شود. (بزرگنمایی ۱۰۰×)



شکل ۳: ج) فتومیکروگراف بیان ژن AQP1 در گروه نرمال تیمار شده با دوز ۲۰۰ میلی گرم بر کیلوگرم عصاره چای سبز. نوک پیکان ها مکان های بیان AQP1 (غشاء رأسی و قاعده ای توبول پروکسیمال و مویرگ های کلاف گلومرولی) را در گروه نرمال تیمار شده با ۲۰۰ میلی گرم بر کیلوگرم عصاره چای سبز نشان می دهند. همانطور که ملاحظه می شود تفاوتی در میزان بیان AQP1 در این گروه نسبت به گروه کنترل دیده نمی شود. (بزرگنمایی ۱۰۰×).



شکل ۴: الف و ب) فلش ها بیان ژن را در غشاء های رأسی و قاعده ای توبول پروکسیمال در رت های تیمار شده با جنتامایسین نشان می دهند؛ همانطور که ملاحظه می شود بیان AQP1 در قسمت های قاعده ای توبول پروکسیمال کاملاً از بین رفته است؛ در حالیکه در قسمت رأسی توبول پروکسیمال هنوز بیان ژن دیده می شود (بزرگنمایی ۱۰۰×).



شکل ۵: فتمیکروگراف بیان ژن AQP1 در گروه تیمار شده با ۲۰۰ میلی گرم بر کیلوگرم عصاره چای سبز و جنتامایسین. نوک پیکان‌ها بیان ژن را در غشاهای رأسی و قاعده ای توبول پروکسیمال نشان می‌دهند. عدم تأثیر استفاده ۲۰۰ میلی‌گرم بر کیلوگرم عصاره چای سبز در رت‌های تیمار شده با جنتامایسین بر کاهش بیان AQP1 در غشا قاعده‌ای توبول پروکسیمال بزرگنمایی (۱۰۰×)

بحث

مسمومیت کلیوی میزان اوره و کراتینین سرم خون را

به صورت معنی‌داری افزایش می‌دهد (۱۳).

در مطالعه حاضر نیز، تزریق درون صفاقی

جنتامایسین منجر به افزایش قابل توجه کراتینین سرم

و نیتروژن اوره خون شد که با تحقیق‌های انجام شده

به وسیله پارک و بوونتره مطابقت دارد (۱۴ و ۱۳).

اجمی و همکاران نیز نشان دادند که

نفروتوکسیک‌ها از طرق مختلف و از طریق عمل بر

روی سلول‌های مزانژیالی، تحریک حفاظت گلومرولی

و انقباض سلولی، افزایش تکثیر سلولی و از طریق

ایجاد نکروز سلولی عمل می‌کنند. بنابراین کاهش

سطح اولترافیلتراسیون گلومرولی به وسیله انقباض

گلومرولی می‌تواند یک توضیح منطقی برای کاهش

قطر گلومرول طی مسمومیت و در نهایت کاهش در

میزان تصفیه گلومرولی و افزایش مواد دفعی مثل

کراتینین و اوره در سرم خون به دلیل اختلال در عمل

تصفیه باشد که با نتایج حاصل از این تحقیق

همخوانی دارد (۱۵)

داروهای شیمیایی برای درمان بیماری‌ها اغلب

دارای عوارض جانبی هستند. بنابراین تحقیق برای

یافتن داروهای گیاهی جهت جایگزینی داروهای

شیمیایی ضروری می‌باشد. بعضی از گیاهان در

درمان مسمومیت و بیماری‌های کلیوی در طب سنتی

استفاده گردیده که بسیاری از آنها حاوی ترکیب‌های

پلی‌فنلی و فلاونوئیدها می‌باشند. استفاده از

عصاره‌های آبی و الکلی گیاهان مختلف نظیر چای

سبز می‌تواند اثرات تخریبی مسمومیت کلیوی را

کاهش داده و باعث بهبود بافت کلیه شوند (۱۲).

نتایج به دست آمده در مطالعه‌های مختلف

نشان داده که جنتامایسین قادر به تخریب نفرون‌های

کلیوی می‌باشد. محققین علت سمیت را آزاد شدن

رادیکال‌های آزاد می‌دانند که به سرعت با ساختار

غشای سلول ترکیب می‌شود و در نهایت منجر به

نکروز سلولی می‌گردد. از سوی دیگر تزریق درون

صفاقی جنتامایسین موجب کاهش بیان AQP1 در

توبول نزدیک نفرون‌های کلیوی شده و با ایجاد

وجود دارد که با افزایش میزان دوز مصرفی و با افزایش مدت زمان تیمار و تأثیرگذاری بیشتر دارو، تغییرات معنی‌داری در قطر و تعداد گلومرول‌ها ایجاد شود.

یک مکانیسم انتقالی ویژه در سلول‌های اپیتلیال توبول پروکسیمال شناسایی شده که آمینوگلیکوزیدها را در سطوح بالاتری نسبت به مکانیسم‌های انتقالی که در پلاسما وجود دارد ذخیره می‌کند. پارک و همکاران و هویی و همکاران طبق مطالعه‌های خود گزارش کردند که مگالین (megalin) یک رسپتور اندوسیتیک بزرگ است که در غشا رأسی توبول‌های پروکسیمال کلیه بیان شده و نقش مهمی را در اتصال و اندوسیتوز آمینوگلیکوزیدها در سلول‌های توبول پروکسیمال بازی می‌کند. از این رو بیشترین اثر آمینوگلیکوزیدها بر توبول پروکسیمال اعمال می‌شود و در این تحقیق نیز بیشترین اثر جنتامایسین روی توبول نزدیک نشان داده شد که مطابق با بررسی‌های پیشین است. (۱۹ و ۱۳).

بر اساس مطالعه‌های چاکو و همکاران و نیز مطالعه‌های شن و همکاران دوز مؤثر عصاره چای سبز (۱۰۰ میلی‌گرم بر کیلوگرم) تا حدودی مانع نکروز توبول پروکسیمال می‌شود و تعداد سلول‌های التهابی آزاد شده در لومن را کاهش می‌دهد. همچنین با بهبودی عملکرد گلومرول‌ها، کاهش سطح کراتینین و اوره خون را موجب می‌شود و با خاصیت آنتی‌اکسیدانی خود جلوی افزایش روس را گرفته و بنابراین محافظ خوبی در برابر آسیب‌های بافتی ناشی

رت‌هایی که جنتامایسین را دریافت کردند، اولین اثری از جنتامایسین که بعد از تشریح مشاهده شد، رنگ شیری کلیه بود که کاملاً با کلیه گروه کنترل تفاوت داشت، علاوه بر آن نکروز توبولی، انحطاط، حذف همراه با ترمیم سلول‌های توبول پروکسیمال، نفوذ سلول‌ها در فضای بین بافتی و تشکیل فرم‌های هیالینی در لومن توبولی نیز مشاهده شد که با تحقیق‌های باربوزا و همکاران مطابقت دارد (۳).

یافته‌ها حاکی از آن است که آسیب کلیوی جنتامایسین به وسیله نکروز توبولی ایجاد می‌شود و با تجمع گلومرول‌ها همراه با تغییرات نامحسوس گلومرولی، از بین رفتن سلول‌های اپیتلیالی با قالب‌هایی در لومن توبولی و نفوذ سلول‌های التهابی منونوکلئر در فضای میان بافتی مشخص می‌شود که در مطالعه‌های هیستوپاتولوژی به وسیله کومار و پادمینی نشان داده شده است (۱۶). رونالد و همکاران نیز نشان دادند که ممکن است در مسمومیت کلیوی ناشی از جنتامایسین، استرس اکسیداتیو و التهاب، بین مکانیسم‌های توبولی و تغییرات گلومرولی ارتباط برقرار کنند (۱۷).

مطالعه‌های لوپز-نوآ و همکاران و توافی و همکاران در رابطه با کاهش قطر گلومرول‌ها به وسیله جنتامایسین، هایپرتروفی گلومرول را به وسیله قوانین ریخت‌شناسی و افزایش مناطق گلومرولی نشان داد (۱۸ و ۲)، اما در مطالعه حاضر در دوز مورد استفاده و نیز مدت زمان تیمار تغییر معنی‌داری در قطر و یا تعداد گلومرول‌ها مشاهده نشد. این احتمال

از جنتامایسین محسوب می‌شود، اما در تحقیق حاضر با افزایش میزان دوز عصاره نه تنها اثر حفاظتی و ترمیمی مشاهده نشد بلکه موجب اثرات تخریبی روی توپول نزدیک، افزایش اوره و کراتینین شد، بنابراین نشان می‌دهد که دوزهای پایین تر از ۲۰۰ میلی‌گرم اثرات حفاظتی و ترمیمی دارند (۲۱ و ۲۰).

در تحقیق حاضر بررسی ایمونوهیستوشیمی کلیه نیز کاهش بیان AQP1 را به خصوص در توپول نزدیک کلیه نشان داد که مطابق با تحقیق‌های گوئز و بیتز می‌باشد. در واقع جنتامایسین روی فرآیند تصفیه و همچنین بازجذب اثر سوء می‌گذارد و مانع از عملکرد کانال آبی آکوپورین در توپول نزدیک می‌شود، که در نتیجه آن در بازجذب آب اختلال ایجاد شده و دفع ادرار زیاد می‌شود. بنابراین جنتامایسین با کاهش میزان بیان این پروتئین، مانع بازجذب آب در قسمت توپول نزدیک شده و آب بدن به میزان زیادی از طریق ادرار دفع می‌شود (۲۳ و ۲۲).

دوز ۲۰۰ میلی‌گرم بر کیلوگرم عصاره چای سبز نه تنها اثرات محافظتی ایجاد نکرد بلکه موجب تخریب شد که با نتایج مطالعه‌های چان و همکاران مطابقت دارد (۲۴).

به علاوه بررسی بیان پروتئین AQP1 با روش ایمونوهیستوشیمی در رت‌های تیمار شده با جنتامایسین و ۲۰۰ میلی‌گرم بر کیلوگرم عصاره چای سبز نشان داد که دوز ۲۰۰ میلی‌گرم بر کیلوگرم عصاره نمی‌تواند کاهش بیان AQP1 در قسمت غشاء

قاعده‌ای توپول پروکسیمال را افزایش داده و به سطح کنترل نزدیک نماید، به طوری که بیان آن مشابه با گروه تیمار شده با جنتامایسین بود. در این گروه تجربی بیان AQP1 فقط در قسمت غشاء رأسی توپول پروکسیمال مشاهده شد و در قسمت غشاء قاعده‌ای توپول پروکسیمال وجود نداشت (شکل ۵). به نظر می‌رسد که دوز مصرفی عصاره (۲۰۰ میلی‌گرم بر کیلوگرم) نه تنها بهبود حاصل نمی‌کند؛ بلکه ممکن است عصاره خاصیت سمی از خود نشان دهد.

در این تحقیق بررسی تغییرات بیان آکوپورین ۱ در توپول نزدیک در اثر تزریق هم‌زمان جنتامایسین و عصاره چای سبز جز نوآوری و خلاقیت تحقیق در مقایسه با سایر تحقیق‌ها محسوب می‌شود، لذا تنها وجه افتراق با تحقیق‌های پیشین بررسی تغییرات بیان آکوپورین ۱ تحت اثر جنتامایسین و چای سبز می‌باشد، زیرا سایر جنبه‌ها به صورت مجزا مورد بررسی به وسیله سایر محققین قرار گرفته است.

بنابراین از یافته‌های این تحقیق به نظر می‌رسد که دوز درمانی و مؤثر عصاره چای سبز برای مقابله با اثرات تخریبی جنتامایسین دوز ۲۰۰ میلی‌گرم بر کیلوگرم نمی‌باشد به این دلیل که نتوانست تغییرات بافتی مشاهده شده را تعدیل نموده و بموازات آن بیان کاهش یافته AQP1 را در غشاء قاعده‌ای توپول پروکسیمال افزایش دهد و بیان آن را در غشاء رأسی نیز حفظ کند.

نتیجه گیری

دوز ۲۰۰ میلی‌گرم بر کیلوگرم عصاره چای سبز دوز مناسبی برای مقابله با اثرات سمی جنتامایسین نمی‌باشد و بالعکس می‌تواند اثرات تخریبی و التهابی از خود نشان دهد. یعنی با افزایش دوز مصرفی عصاره هیچ اثر محافظتی و ترمیمی مشاهده نشد، لذا آزمایش‌های تکمیلی جهت بررسی اثر دوزهای پایین‌تر عصاره چای سبز برای مقابله با مسمومیت کلیوی جنتامایسین پیشنهاد می‌شود.

تقدیر و تشکر

این مقاله منتج از پایان نامه کارشناسی ارشد می‌باشد و از حمایت دانشکده علوم زیستی در این دانشگاه برخوردار بوده است. بدین وسیله از ریاست محترم دانشکده که در انجام این تحقیق همکاری نمودند تشکر می‌گردد.

REFERENCES:

1. Balakumar P, Rohilla A, Thangathirupathi A. Gentamicin induced nephrotoxicity: Do we have a promising therapeutic approach to blunt it?. *Pharmacol Res* 2010; 62: 179-86.
2. Tavafi M, Ahmadvand H, Toolabi P. Inhibitory effect of olive leaf extract on gentamicin-induced nephrotoxicity in rats. *Iranian Journal of Kidney Diseases* 2012; 6: 25-32.
3. Barboza V, De Souza Fagundes RL, Oliveira D, Lucena HF, De; Aurigena FA, et al. Gentamicin Induces Renal Morphopathology in Wistar Rats., *Int J Morphol* 2009; 27(1): 59-63.
4. Chan P, Ramot Y, Malarkey D, Blackshear P, Kissling G, Travlos G, et al. Fourteen-Week Toxicity Study of Green Tea Extract in Rats and Mice. *Toxicol Pathol* 2010; 27: 1-15.
5. Gad SHB, Zaghloul DM. Beneficial effects of green tea extract on liver and kidney functions, ultrastructure, lipid profile and hematological parameters in aged male rats. *Global Veterinaria* 2013; 11(2): 191-205.
6. Luce NSW. Proprietary green tea extract protects the kidneys. *Life Extension Magazine* 2011; 5: 14-7.
7. Magalha AC, Wiegand A, Rios D, Hannas AL, Attin T, Afonso ML, Buzalaf R. Chlorhexidine and green tea extract reduce dentin erosion and abrasion in situ. *Journal of Dentis* 2009; 37: 994 – 8.
8. Guez IAR, Silva RSN, Martins AP, Soveral GA, Toledo-Aral JJ, Pez-Barneo JL, Echevarri M. Functional and transcriptional induction of aquaporin-1 gene by hypoxia; analysis of promoter and role of hif 1a. *Ploce One* 2011; 6(12): 280-385.
9. Palace J, Leite MI, Nairne A, Vincent A. Interferon Beta Treatment in Neuromyelitis Optical Increase in Relapses and Aquaporin 4 Antibody Titers. *Arch Neurol*. 2010; 67(8): 1016-7.
10. Verkman AS. Aquaporins in clinical medicine. *Annu Rev Med*. 2012; 63: 303-16.
11. Adonis Sfera and Carolina Osorio. Water for Thought: Is there a role for aquaporin channels in delirium?, *Front Psychiatry* 2014; 5: 57.
12. Balakumar P, Chakkarwar VA, Kumar V, Jain A, Reddy J. Singh experimental models for nephropathy. *J Renin Angiotensin Aldosterone Syst* 2008; 9: 189-95.
13. Park JW, Bae EH, Kim IJ, Kwon MS, Choi C, Lee J, et al. Renoprotective effects of Paricalcitol on Gentamicin-induced kidney injury in rat. *Am J Physiol Renal Physiol* 2009; 298: F301-13.
14. Bonventre JV, Vaidya VS, Schmodder R, Feig P, Dieterle F. Next-generation biomarkers for detecting kidney toxicity. *Nat Biotechnol* 2010; 61: 436–40.
15. Ajami M, Eghtesadi SH, Pazoki H, Habibey R, Ebrahimi S. Effect of crocus sativus on gentamicin induced nephrotoxicity. *Biol Res* 2010; 43: 83-90.
16. Padmini MP, Kumar JV. A histopathological study on gentamycin induced nephrotoxicity in experimental albino rats. *IOSR Journal of Dental and Medical Sciences* 2012; 8: 14-7.
17. Ronald PM, Raghu KT, Ganesan R, Reeves w. Mechanisms of cisplatin nephrotoxicity. *Toxins* 2010; 2: 2490-518.
18. Lopez-Novoa JM, Quiros Y, Vicente L, Morales AI, Lopez-Hernandez FJ. New insights into the mechanism of aminoglycoside nephrotoxicity: an integrative point of view. *Kidney Int* 2011; 79: 33-45
19. Eun Hui Bae et al., Renoprotective effects of the direct renin inhibitor aliskiren on gentamicin-induced nephrotoxicity in rats. *Journal of the Renin-Angiotensin- Aldosterone System*, 2013, 1-14.
20. Chacko SM, Thambi PT, Kuttan R, Nishigaki I. Beneficial effects of green tea: A literature review. *Chinese Medicine* 2010, 5: 13.
21. Chwan-Li S, Cao Jay J, Dagda Raul Y, Tenner JR, Thomas E, Ming-Chien C, et al. supplementation with green tea polyphenols improves bone microstructure and quality in aged, orchidectomized rats. *Calcif Tissue Int* 2011; 88: 455–63.
22. Guez IAR, Silva RSN, Martins AP, Soveral GA, Toledo-Aral JJ, Pez-Barneo JL, et al. Functional and transcriptional induction of aquaporin-1 gene by hypoxia; analysis of promoter and role of hif 1a. *Ploce One* 2011; 6(12): 280-5.
23. Beitz E. Aquaporins; handbook of experimental pharmacology. Springer-Verlag Berlin Heidelberg 2009; 190: 320-400.
24. Chan P, Ramot Y, Malarkey D, Blackshear P, Kissling G, Travlos G et al. Fourteen-week toxicity study of green tea extract in rats and mice. *Toxicol Pathol*, 2010, 27: 1-15.

The Effect of Green Tea Hydroalcoholic Extract of *Camellia Sinensis* on AQP1 Gene Expression in Proximal Tubules of Gentamicin Treated Rat kidney

Parvardeh S^{1*}, Mohseni Kouchsfahani H², Nebyunii M²

¹Department of Biology, Tehran Branch, University of Kharazmi, Tehran, Iran, ²Cellular and Molecular Research Center, University of Kharazmi, Tehran, Iran

Received: 16 Jul 2017 Accepted: 14 May 2018

Abstract:

Background and Aim: Gentamicin is an antibiotic belong to a grouped of aminoglycoside used to treat a variety of bacterial infections particularly gram-negative ones. However, the nephrotoxicity and oxidative damage caused by gentamicin limit its long-term clinical use. Green tea contains some phenol compounds called catechins which have antioxidant and anti-inflammatory effects. AQP1 is proteins that make a water channel in renal tubules that transported water during the apical and baso-lateral of the renal tubules. The aim of this study was to evaluate the effect of green tea extract on expression of AQP1 gene in Gentamicin-induced renal toxicity in male Wistar rats.

Methods: In this experimental study, 30 male Wistar rats aged 4-6 weeks (Weighing 160-200 grams) were divided into 5 groups of six: control group (no treatment), sham group (intraperitoneal injection of physiologic serum), group Experimental group 1 (intraperitoneal injection of 20 mg / kg gentamicin), experimental group 2 (intraperitoneal injection of green tea with a dose of 200 mg / kg), experimental group 3 (intraperitoneal injection of gentamicin and 200 mg / kg of green tea). All treated was performed intraperitoneally for 10 days. Blood biochemical changes included creatinine and urea levels based on Bertolt, Chlorometric and Gaffa method were determined. At the end of experiment the renal changes were evaluated by means of histochemistry and immunohistochemistry. Data were analyzed by one-way ANOVA.

Results: The mean serum level of urea and creatinine in group 1 was significantly increased in comparison with the control group ($P < 0.05$) and the mean serum level of urea and creatinine in the third group was in comparison with the control group was significantly increased ($P < 0.05$). Renal tissue necrosis and inflammation, accumulation of eosinophilic hyaline substances in some renal tubules, infiltration of inflammatory mononuclear cells and reduction of expression of AQP1 gene in the proximal tubule caused by gentamicin with a dosage of 200 mg / kg of green tea extract were not improved.

Conclusion: From the findings of this study, it can be concluded that green tea extract in this dose and duration can not have a protective effect against the renal toxicity of gentamicin

Keywords: AQP1, Creatinine, Gentamicin, Green tea extract, Nephrotoxicity

*Corresponding author: Parvardeh S, Department of Biology, Tehran Branch, University of Kharazmi, Tehran, Iran.

Email: Saideh.Parvardeh@yahoo.com

Please cite this article as follows:

Parvardeh S, Mohseni Kouchsfahani H, Nebyunii M. The Investigation of Proliferation of Fibroblasts on Chitosan Scaffold in the Presence of Hyaluronic Acid. Armaghane-danesh 2018; 23 (2): 146-159.