

اثر حفاظتی عصاره هیدروآتانولی برگ گیاه شنگ (*Tragopogon Pratensis* L.) در کبد موش صحرایی نر دریافت کننده استات سرب

آزاده حسینی^۱، حسین وزینی^{۲*}، ناصر میرازی^۳

^۱گروه زیست شناسی، دانشگاه آزاد اسلامی، واحد همدان، همدان، ایران، ^۲گروه پرستاری، دانشگاه آزاد اسلامی، واحد همدان، همدان، ایران، ^۳گروه زیست شناسی، دانشگاه بوعلی سینا، همدان، ایران

تاریخ پذیرش: ۱۳۹۶/۲/۹

تاریخ وصول: ۱۳۹۵/۹/۹

چکیده

زمینه و هدف: برخی از ترکیب‌های طبیعی و سنتتیک دارای خواص آنتی‌اکسیدانی می‌باشند که در محافظت از کبد و همچنین در کاهش اثرات زیانبار سموم و فلزات سنگین از جمله سرب نقش مهمی ایفا می‌کنند. مطالعه حاضر با هدف بررسی اثر حفاظتی عصاره هیدروآتانولی گیاه شنگ (*Tragopogon pratensis* L.) در موش صحرایی نر بود.

روش بررسی: در این مطالعه تجربی از ۳۶ سر موش صحرایی نر در ۶ گروه ۶ سری استفاده شد. گروه‌ها شامل: کنترل، مصرف کننده سرب روزانه ۰/۵ گرم در لیتر به مدت ۴ هفته به صورت خوراکی و محلول در آب، گروه‌های تجربی ۳، ۴ و ۵ مصرف سرب تحت تیمار با عصاره گیاه شنگ روزانه با دوز کم ۲۰۰ میلی‌گرم بر کیلوگرم، دوز متوسط ۴۰۰ میلی‌گرم بر کیلوگرم و دوز زیاد ۸۰۰ میلی‌گرم بر کیلوگرم به صورت گاواژو به مدت ۴ هفته دریافت کردند و گروه کنترل مثبت دریافت عصاره گیاه شنگ به تنهایی (دوز ۴۰۰ میلی‌گرم بر کیلوگرم) گاواژ شد. در پایان آزمایش از موش‌ها خون‌گیری به عمل آمد و آنزیم‌های کبدی، پروتئین کل، آلبومین، بیلی‌روبین و مانول دی‌آلدهید اندازه‌گیری شدند. داده‌های جمع‌آوری شده به وسیله آزمون آماری آنالیز آنوا و تست توکی تجزیه و تحلیل شدند.

یافته‌ها: سطوح سرمی آنزیم‌های کبدی (AST, ALT, ALP) در گروه دریافت کننده استات سرب در مقایسه با گروه کنترل افزایش معنی‌داری پیدا کرد ($P < 0/001$). همچنین آلبومین سرم، پروتئین کل نسبت به گروه کنترل کاهش معنی‌دار و MDA افزایش معنی‌دار نشان داد. در گروه‌های تیمار با عصاره شنگ آنزیم‌های کبدی به صورت معنی‌داری کاهش نشان ($P < 0/001$). همچنین افزایش معنی‌داری نیز در سطح سرمی آلبومین و پروتئین کل نسبت به گروه شاهد مشاهده شد.

بحث: مواد مؤثر موجود در گیاه شنگ احتمالاً به دلیل دارا بودن ترکیب‌های آنتی‌اکسیدانی موجب کاهش تولید رادیکال‌های آزاد شده و سبب تثبیت غشاء سلول‌های کبدی و کاهش آزادسازی آنزیم‌های کبدی در خون می‌گردد.

واژه‌های کلیدی: استات سرب، آنزیم‌های کبدی، شنگ، موش صحرایی

* نویسنده مسئول: حسین وزینی، همدان، دانشگاه آزاد اسلامی واحد همدان، دانشکده پرستاری، گروه پرستاری

Email: hossein_Vazini@yahoo.com

مقدمه

استفاده از مواد شیمیایی حاوی سرب در صنعت، سبب آلودگی محیط زیست شده که این امر موجب به خطر افتادن حیات انسان و سایر موجودات زنده می‌گردد (۱). سمی بودن سرب بر روی بافت‌هایی مانند سیستم خون‌ساز، سیستم ایمنی، کلیه، کبد و سیستم عصبی تأثیر چند گانه دارد. سرب از طریق دستگاه گوارش، سیستم تنفسی و پوست وارد خون شده و سپس در خون ۹۹ درصد آن با اریتروسیت‌ها پیوند یافته و تنها ۱ درصد در پلاسما جهت انتقال به سایر اندام‌ها باقی می‌ماند (۲). سرب جذب شده چه از طریق گوارشی و یا تنفسی در بافت‌های نرم تجمع می‌یابد. مطالعه‌ها در افرادی که در زمان حیات خود به مدت طولانی در معرض سرب بوده‌اند نشان می‌دهد پس از مرگ، بیشترین مقدار سرب در میان بافت‌های نرم بدن مانند قشر و مرکز کلیه و بافت کبد تجمع می‌یابد (۳). سمیت سرب به طور عمده مربوط به تأثیر آن بر سیستم‌های آنزیمی سلول‌ها است که منجر به اختلالات بیوشیمیایی می‌شود. مطالعه‌ها نشان داده است که سرب می‌تواند سیگنال‌های درون سلولی بین سلول‌های کوپفر و هپاتوسیت‌ها را تحریک کند که به طور سینرژیک باعث کاهش سطح لیپوپولی ساکاریدها می‌شود (۴). کبد مهم‌ترین و بزرگترین غده در متابولیسم ترکیب‌های مختلف می‌باشد، این عضو مهم در پردازش مواد غذایی، دفع سموم و تولید اسیدهای صفراوی نقش دارد که این امر به واسطه گردش خون دو گانه منحصر به فرد آن است. کبد دارای اعمال

متنوعی است. این اندام، نقش محوری در تغذیه و متابولیسم ویتامین‌ها دارد. کبد مسئول سنتز پروتئین‌های حیاتی مثل آلبومین، فاکتورهای انعقادی، آپوپروتئین‌ها و غیره است و نقش مهمی در عملکرد سیستم ایمنی به واسطه داشتن سلول‌های ماکروفاژی و کوپفر ایفا می‌کند (۵). یکی از مهم‌ترین اعمال کبد علاوه بر سوخت و ساز مواد مختلف، سم‌زدایی گزنوبیوتیک‌ها، مواد آلوده کننده محیطی و داروهای شیمیایی است (۶ و ۷). شاخص بالینی آسیب دیدگی کبدی انجام آزمایش‌های عملکرد کبدی است، این آزمایش‌ها شامل: تعیین سطوح سرمی آنزیم‌های شاخص کبدی (AST, ALT, ALP)، آلبومین، پروتئین کل و بیلیروبین می‌باشد. چنان چه سطح این آنزیم‌ها غیر طبیعی باشد منشا اختلال کبدی محتمل است. عصاره گیاهان دارویی تهیه شده از قسمت‌های مختلف این نوع گیاهان، حاوی ترکیب‌های شیمیایی مناسبی است که اثرات درمانی را در انسان و جانوران ایجاد می‌نماید. عصاره و اسانس‌های گیاهی در صنایع غذایی به عنوان چاشنی، طعم دهنده، نگهدارنده و آنتی‌اکسیدان استفاده گسترده دارند (۸).

گیاه شنگ یا اسلیخ، در طب سنتی با نام ذنب‌الخیل شناخته می‌شود. نام علمی این گیاه *Tragopogon Pratensis L.* است. شنگ گیاهی علفی و جزء سبزی‌های خوردنی محسوب می‌گردد. ریشه‌های آن دوکی شکل و سفید مایل به زرد و برگ‌های آن نواری می‌باشد. این گیاه از خانواده کاسنی (Compositae) است. مصرف شنگ، برای رفع اختلالات

هدف از این مطالعه بررسی اثرات عصاره هیدروآتانولی شنگ بر رفع مسمومیت ناشی از استئات سرب در تغییرات غلظت برخی از آنزیم‌های کبدی موش صحرایی نر بود.

روش بررسی

در این مطالعه تجربی، تعداد ۳۶ سر موش صحرایی (رت) نر بالغ نژاد ویستار در محدوده وزنی ۲۵۰-۲۲۰ گرم از موسسه پاستور تهران استفاده شد. کلیه گروه‌ها در شرایط استاندارد ۱۲ ساعت روشنایی و ۱۲ ساعت تاریکی و با دمای حدود ۲۵-۲۲ درجه سانتی‌گراد در قفس‌های استاندارد نگهداری شدند. حیوانات به طور آزادانه به آب لوله‌کشی و غذای مخصوص در طول مدت بررسی دسترسی داشتند. جهت القای آسیب کبدی در موش‌ها به وسیله تجویز خوراکی ۰/۵ گرم در لیتر استئات سرب به صورت خوراکی و محلول در آب آشامیدنی و به مدت ۴ هفته ایجاد می‌شود. برای تهیه آب آشامیدنی حاوی ۵۰۰ قسمت در میلیون سرب، مقدار ۰/۵ گرم استئات سرب را در یک لیتر آب اضافه و پس از حل شدن مورد استفاده قرار گرفت. سپس درمان با عصاره هیدرو الکلی آغاز شد. عصاره تهیه شده در آب مقطر به صورت سوسپانسیون درآمده و با دوزهای تعیین شده از طریق گاوژ به مدت ۴ هفته به موش‌ها داده شد. حیوانات به طور تصادفی به ۶ گروه و در هر گروه ۶ سر حیوان به صورت زیر تقسیم‌بندی شدند:

کبد و احساس سوزش در معده و ترش کردن مفیداست. زکریای رازی مصرف شنگ را برای دفع سموم توصیه نموده است (۹). محل رویش گیاه مناطق معتدل و چمنزارهای مرطوب می‌باشد. گیاه شنگ شامل بیش از ۱۵۰ نوع مختلف است که محدوده پراکندگی آنها در اروپا، آسیا، شمال آفریقا می‌باشد. ریشه‌های آن کالری بسیار کمی دارد، ولی غنی از پروتئین است و حاوی ویتامین B6، فیبر، منیزیم، پتاسیم و ریبوفلاوین است (۱۰). از جمله مهم‌ترین مواد مؤثره دارویی گیاه شنگ می‌توان به اینولین، اینوزیتول، مانیتول، فیتوسترول و ویتامین‌ها اشاره کرد (۱۱). در تحقیقی که بر روی ریشه گیاه شنگ صورت گرفت مشخص شد که این گیاه دارای اثرات ضدسرفه، قابض، ترمیم‌کننده پوست و ضد برونشیت می‌باشد (۱۲). طبق مطالعه‌های انجام شده بر روی عصاره هیدرو اتانولی گیاه شنگ مشخص شد که این گیاه دارای اثرات محافظتی در برابر زخم معده ناشی از اتانول است (۱۳). همچنین مطالعه بر روی اثرات سمیت حاد و مزمن عصاره هیدروآتانولی گیاه شنگ نشان داد که هیچ‌گونه اثر سمیتی در حالت خوراکی در این گیاه دیده نمی‌شود (۱۴).

با توجه به اهمیت گیاهان دارویی از یک طرف و ضرورت شناسایی کیفیت دارویی آنها از طرف دیگر می‌توان در جهت کشف ترکیب‌های جدید فعال زیستی در این حیطة گام مؤثری برداشت. از آنجایی که تا کنون تحقیق علمی بر روی اثرات محافظتی عصاره این گیاه بر روی کبد صورت نگرفته است،

گروه اول، کنترل سالم، که هیچ تیماری دریافت نکردند (غذای معمولی موش و آب). گروه دوم، استات سرب با غلظت ۰/۵ گرم در لیتر به مدت ۴ هفته به صورت خوراکی و محلول در آب دریافت کردند. گروه تجربی ۳ و ۴ و ۵ پس از دریافت آب حاوی استات سرب با غلظت ۰/۵ گرم در لیتر، عصاره شنگ با دوز (۸۰۰، ۴۰۰ و ۲۰۰ گرم بر کیلوگرم) روزانه به صورت گاواژ و به مدت ۴ هفته دریافت کردند. گروه ششم (شاهد مثبت) گروهی که همانند گروه کنترل، آب به همراه ۴۰۰ میلیگرم بر کیلوگرم عصاره شنگ روزانه به صورت گاواژ و به مدت ۴ هفته دریافت کردند.

حیوانات پس از پایان دوره پرورش، به وسیله دی اتیل اتر بیهوش شدند. سپس کالبد گشایی روی آنها انجام شد و از قلب آنها به وسیله سرنگ، خونگیری به عمل آمد. نمونه‌های خون به مدت ۱۰ دقیقه و با سرعت ۴۰۰۰ دور در دقیقه، سانتریفوژ شدند. سرم خون‌ها سریعاً جدا و سطح سرمی آنزیم‌های AST, ALT, ALP، پروتئین کل، آلبومین سرم، مانول دی آلدئید و بیلروبین تام و بیلروبین مستقیم سرم با استفاده از کیت‌های بیوشیمیایی (شرکت پارس آزمون، ایران) و دستورالعمل‌های مربوطه موجود در هر کیت به وسیله کیت الیزا سنجیده شد. با انجام لاپاراسکوپی نمونه‌های بافت کبد تهیه و پس از شستشو به وسیله سرم فیزیولوژی بلافاصله در فرمالین ۱۰ درصد جهت فیکس شدن و تهیه مقاطع بافتی قرار داده شد.

ملاحظات اخلاقی در مورد نگهداری حیوانات، مطابق راهنمای انستیتو بین المللی سلامت و بارعایت اصول و ضوابط اخلاق پزشکی برخورد با حیوانات مصوب دانشگاه آزاد اسلامی همدان انجام شد.

گیاه شنگ در اواسط فصل تابستان از مرکز گیاهان دارویی ابن سینا سازمان جهاد کشاورزی استان همدان تهیه و پس از شناسایی علمی و تأیید به وسیله کارشناس همان مرکز با کد هرباریومی ۳۳۱۰۹۲ مورد استفاده قرار گرفت.

اندام‌های هوایی گیاه خشک شده و به وسیله آسیاب برقی پودر شد. سپس عصاره‌گیری انجام شد. ۱۲۰ گرم از پودر گیاه تهیه شده درون یک بشر ریخته و به آن الکل اتیلیک ۸۰ درصد اضافه گردید به گونه‌ای که کاملاً سطح پودر را بپوشاند. در ظرف را با پارافیلیم بسته و به مدت یک هفته در یخچال نگهداری گردید تا مخلوط همگنی از حلال و پودر گیاه به دست آید. سپس مخلوط با کاغذ صافی صاف شد و تفاله باقی مانده دور ریخته شد. محلول صاف شده در یک ارلن ۵۰۰ سی‌سی ریخته شد و در دستگاه روتاری با قابلیت تبخیر قرار گرفت، دستگاه با سرعت ۶۰-۵۰ درجه سانتی‌گراد تنظیم شد بعد از گذشت مدت زمان لازم که عصاره به طور کامل از حلال جدا شد. عصاره خالص به دست آمده را داخل پلیت ریخته و در زیر هود به مدت ۴۸ ساعت و به صورت در باز قرار داده شد تا خشک شود. سپس پلیت‌ها بسته و تا زمان مصرف در فریزر ۲۰- درجه سانتی‌گراد نگهداری شدند.

کنترل گردید ($p < 0/001$)، در حالی که درمان با عصاره هیدروالکلی گیاه شنگ در دوزهای ۲۰۰، ۴۰۰ و ۸۰۰ میلی‌گرم بر کیلوگرم باعث کاهش معنی‌دار میزان آنزیم AST در مقایسه با گروه دریافت‌کننده استات سرب شد ($p < 0/001$) (نمودار ۲).

استات سرب همچنین باعث افزایش معنی‌دار سطح سرمی آنزیم ALP در گروه دریافت‌کننده استات سرب در مقایسه با گروه کنترل گردید ($p < 0/001$)، در حالی که درمان با عصاره هیدروالکلی گیاه شنگ در دوزهای ۲۰۰، ۴۰۰ و ۸۰۰ میلی‌گرم بر کیلوگرم باعث کاهش معنی‌دار میزان آنزیم ALP در مقایسه با گروه دریافت‌کننده مسموم شده با استات سرب شد ($p < 0/001$) (نمودار ۳).

نتایج حاصل از سنجش آلبومین سرم در آزمایش‌های خون موش‌های تحت مطالعه نشان داد که استات سرب به دلیل اثرات مخرب خود در کبد، میزان آلبومین سرم را در موش‌های دریافت‌کننده استات سرب نسبت به گروه کنترل به طور معنی‌داری کاهش دهد ($p < 0/01$). عصاره گیاه شنگ در موش‌های تیمار شده با دوز کم فاقد اثر معنی‌دار میزان آلبومین سرم نسبت به گروه مسموم شده با استات سرب بود ($p > 0/05$)، اما در گروه‌های تیمار شده با دوز متوسط و زیاد دارای اثر معنی‌دار نسبت به گروه مسموم شده بودند ($P < 0/01$) (جدول ۱).

نتایج حاصل از اندازه‌گیری پروتئین کل در سرم خون موش‌های تحت مطالعه نشان داد که استات سرب موجب کاهش معنی‌دار در مقدار سطح سرمی

داده‌های جمع‌آوری شده با استفاده از نرم‌افزار آماری SPSS و آزمون‌های آماری واریانس یک طرفه، بین آزمودنی‌انوا و تست توکی تجزیه و تحلیل شدند.

یافته‌ها

نتایج حاصل از مطالعه‌ها نشان داد که استات سرب باعث ایجاد سمیت کبدی شدید در موش‌ها گردید و با افزایش معنی‌دار سطوح سرمی آنزیم‌های کبدی ALT, AST و ALP در مقایسه با گروه کنترل و گروه شام همراه بود ($p < 0/001$). تجویز عصاره هیدروالکلی برگ گیاه شنگ در هر سه دوز ۲۰۰، ۴۰۰ و ۸۰۰ میلی‌گرم بر کیلوگرم باعث کاهش معنی‌دار میزان آنزیم‌های کبدی در مقایسه با گروه دریافت‌کننده استات سرب شد.

بر اساس نتایج این مطالعه استات سرب باعث افزایش معنی‌دار سطح سرمی آنزیم آلانین آمینوترانسفراز (ALT) در گروه مسموم شده با استات سرب در مقایسه با گروه کنترل گردید ($p < 0/001$)، در حالی که درمان با عصاره هیدروالکلی گیاه شنگ در دوزهای ۲۰۰، ۴۰۰ و ۸۰۰ میلی‌گرم بر کیلوگرم باعث کاهش معنی‌دار میزان آنزیم ALT در مقایسه با گروه توکسیک دریافت‌کننده استات سرب شد ($p < 0/001$) (نمودار ۱).

استات سرب باعث افزایش معنی‌دار سطح سرمی آنزیم آسپاراتات آمینوترانسفراز (AST) در گروه دریافت‌کننده استات سرب در مقایسه با گروه

پروتئین کل در موش‌های مسموم شده با سرب دارد ($p < 0.001$)، در حالی که تیمار با عصاره شنگ با دوز کم نتوانست پروتئین کل را در موش‌های مورد نظر بالا ببرد و در این گروه نیز تفاوت معنی‌داری نسبت به گروه کنترل نشان داده شد ($p < 0.001$). تیمار با دوز متوسط عصاره شنگ پروتئین کل را کمی بالا برد اما همچنان اختلاف معنی‌دار نسبت به گروه کنترل دیده شد. در تیمار با دوز بالای عصاره شنگ پروتئین کل به میزان قابل توجهی افزایش نشان داد به طوری که اختلافی بین سطح سرمی پروتئین کل در سرم موش‌های تیمار شده نسبت به گروه کنترل وجود نداشت (جدول ۱).

مالون دی آلدئید (MDA) خون موش‌های مورد آزمایش در این مطالعه نیز بیانگر این موضوع بود که استات سرب به شدت موجب تخریب بافت کبد و چربی‌های غشاء هیپاتوسیت‌های آن شده به نحوی که سطح سرمی مالون دی آلدئید خون موش‌های دریافت کننده استات سرب نسبت به گروه کنترل با اختلاف معنی‌داری ($p < 0.001$) نسبت به گروه کنترل افزایش نشان می‌دهد. همانند نتایج حاصل از پروتئین کل سرم موش‌ها، مالون دی آلدئید در خون گروه تیمار شده با دوز کم مانند گروه مسموم شده با استات سرب نسبت به گروه کنترل دارای اختلاف معنی‌دار می‌باشد ($p < 0.001$)، اما دوز متوسط عصاره توانست اثر قابل توجهی گذاشته و سطح سرمی این ماده را پایین بیاورد. هر چند اختلاف معنی‌داری نسبت به گروه کنترل داشت ($P < 0.05$). در گروه تیمار شده با

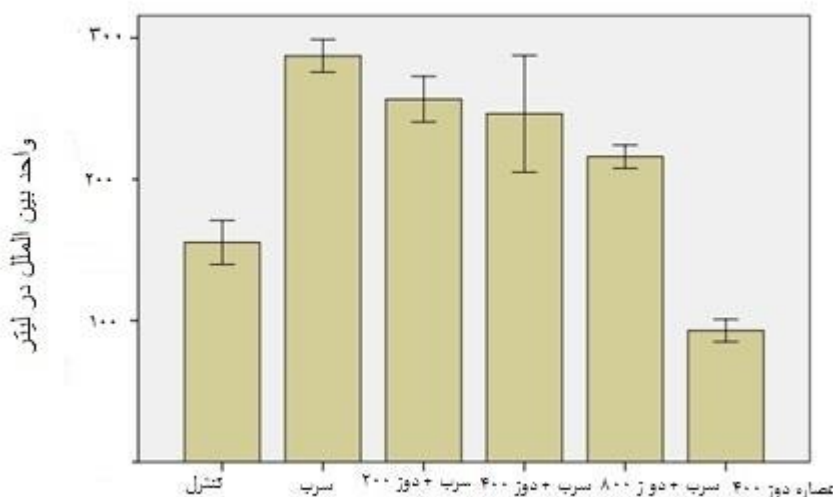
دوز زیاد عصاره شنگ و مالون دی آلدئید سرم را به میزان زیادی در خون موش‌های تیمار شده کاهش داد. به طوری که نسبت به گروه کنترل فاقد اثر معنی‌دار شد. استفاده از عصاره شنگ با دوز متوسط در موش‌های سالم نیز فاقد اثر در سطح سرمی مالون دی آلدئید خون موش‌ها بود (جدول ۱).

در خصوص بیلی‌روبین تام و بیلی‌روبین مستقیم سرم، نتایج به دست آمده حاکی از آن بود که استات سرب موجب افزایش معنی‌دار سطح سرمی هر دو این ترکیب‌ها در خون موش‌های مسموم شده با استات سرب نسبت به گروه کنترل بود ($p < 0.001$). تیمار با عصاره شنگ با دوز کم تأثیر چندانی در کاهش بیلی‌روبین تام و مستقیم نسبت به گروه کنترل نداشت ($p < 0.001$)، در حالی که دوز متوسط و زیاد عصاره شنگ توانست به طور قابل ملاحظه‌ای سطح سرمی هر دو بیلی‌روبین‌ها را در خون موش‌های تیمار شده کاهش دهد. به طوری که نسبت به گروه کنترل این وضعیت فاقد اختلاف معنی‌داری بود. عصاره شنگ با دوز متوسط در موش‌های سالم فاقد اثر معنی‌داری در سطح سرمی بیلی‌روبین تام و مستقیم خون نسبت به گروه کنترل بود (جدول ۱).

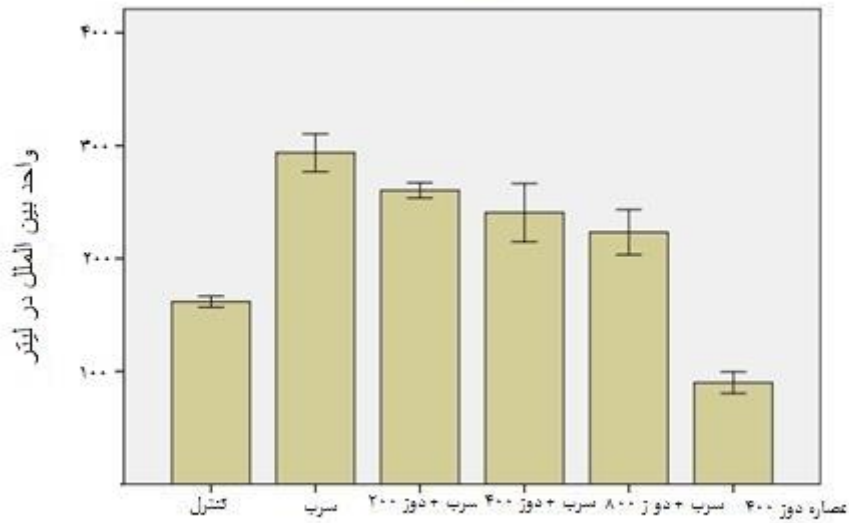
نمونه‌های بافتی تهیه شده به وسیله میکروسکوپ نوری (ZEISS, Axioskop 2, mot/plus, Germany) با بزرگنمایی $400\times$ مطالعه شدند. مطالعه‌های بافتی نشان داد در گروه‌های کنترل، بافت کبد سلول‌های کبدی کاملاً طبیعی بوده و طناب‌های سلولی به طور منظم در

یافت. در گروه تیمار شده با دوز ۴۰۰ میلی‌گرم بر کیلوگرم عصاره هیدروالکلی گیاه شنگ، ناحیه نکروزه به میزان قابل توجهی کوچک‌تر شده و ارتشاح سلول‌های التهابی در اطراف سیاهرگ مرکزی تا حدودی کاهش یافته است (شکل ۳). در گروه تیمار شده با دوز ۸۰۰ میلی‌گرم بر کیلوگرم عصاره هیدروالکلی گیاه شنگ، ترمیم بافت کبد بسیار بیشتر از دوز پائین می‌باشد، نکروز و ارتشاح سلول‌های التهابی به میزان بسیار چشمگیری کاهش یافته است و تقریباً مشابه گروه کنترل شده است (شکل ۴).

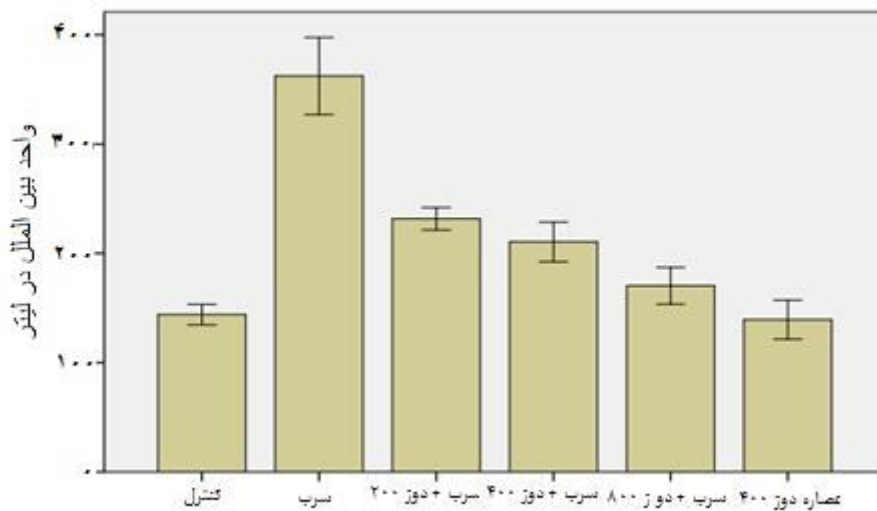
اطراف سیاهرگ مرکزی قرار گرفته‌اند. همچنین هیچ نکروزی در سلول‌های کبدی به چشم نمی‌خورد (شکل ۱). نتایج این مطالعه نشان داد که در گروه دریافت‌کننده استات سرب، سبب آسیب حاد کبدی می‌شود که با نکروز گسترده هپاتوسیت‌ها (سلول‌های کبدی)، به هم ریختگی نظم طناب‌های سلولی کبدی و داربست سلولی و ارتشاح تعداد قابل توجهی از سلول‌های التهابی از جمله لنفوسیت‌ها و نوتروفیل‌ها در اطراف ورید مرکزی همراه است (شکل ۲). در گروه تیمار شده با دوز ۲۰۰ میلی‌گرم بر کیلوگرم عصاره هیدروالکلی گیاه شنگ، ناحیه نکروزه تغییرات قابل ملاحظه‌ای پیدا نکرده بود و فقط ارتشاح سلول‌های التهابی در اطراف سیاهرگ مرکزی تا حدودی کاهش



نمودار ۱: مقایسه داده‌های حاصل از سنجش آنزیم آسپارات آمینوترانسفراز در گروه‌های مورد آزمون. سرب موجب افزایش معنی‌داری بیانگر معنی‌داری این آنزیم نسبت به گروه کنترل شد. تمامی گروه‌های تیمار شده با عصاره شنگ، کاهش سطح سرمی آنزیم را داشتند که دوز بالای عصاره معنی‌داری شد.



نمودار ۲: مقایسه داده‌های حاصل از سنجش آنزیم آلانین آمینوترانسفراز در گروه‌های مورد آزمون. سرب موجب افزایش معنی‌داری بیانگر معنی‌داری - داری این آنزیم نسبت به گروه کنترل شد. تمامی گروه‌های تیمار شده با عصاره شنگ، کاهش سطح سرمی آنزیم را داشتند که دوز بالای عصاره معنی‌داری شد.

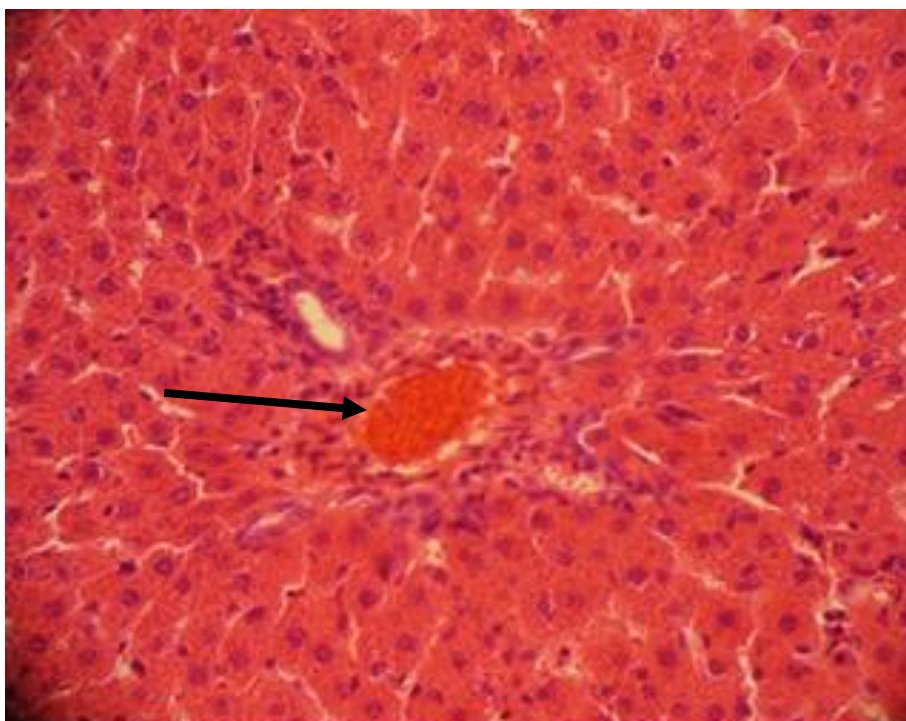


نمودار ۳: مقایسه داده‌های حاصل از سنجش آنزیم آلکالین فسفاتاز در گروه‌های مورد آزمون. سرب موجب افزایش معنی‌داری بیانگر معنی‌داری این آنزیم نسبت به گروه کنترل شد. تمامی گروه‌های تیمار شده با عصاره شنگ، کاهش سطح سرمی آنزیم را داشتند که دوز بالای عصاره معنی‌داری شد.

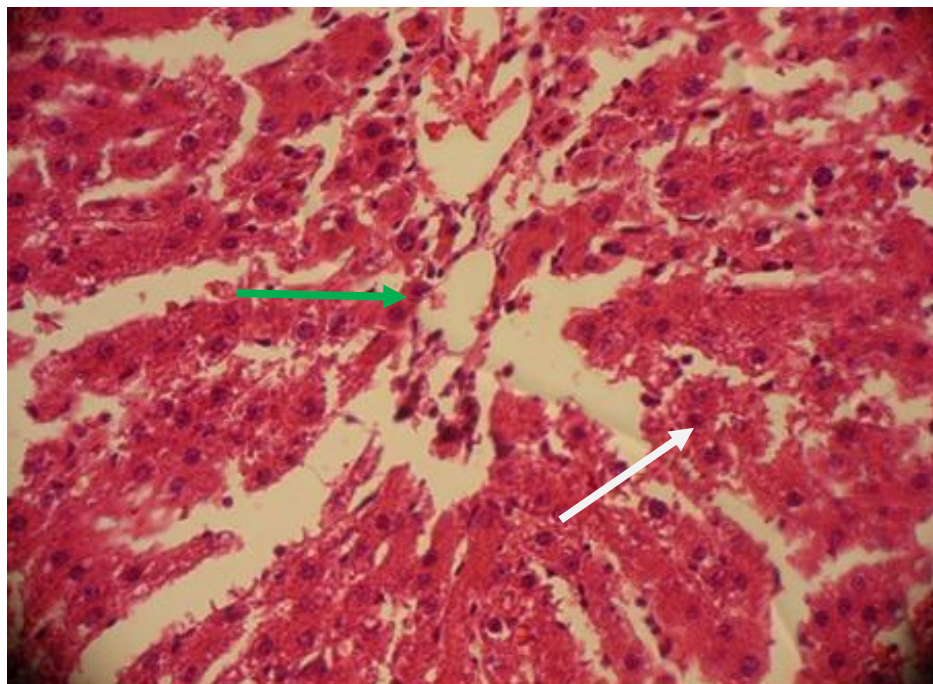
جدول ۱: بررسی مقایسه ای نتایج حاصل از میزان آلبومین، پروتئین کل، مالون دی آلدئید سرم، بیلروبین تام و بیلروبین مستقیم در موش های مورد مطالعه.

گروه ها	آلبومین سرم (گرم در دسی لیتر)	پروتئین کل (گرم در دسی لیتر)	مالون دی آلدئید (میکرمول در لیتر)	بیلروبین تام (میلی گرم در دسی لیتر)	بیلروبین مستقیم (میلی گرم در دسی لیتر)
کنترل	۳/۱۶ ± ۰/۴۳	۶/۲۱ ± ۱/۱۸	۱۲/۴ ± ۱/۷۸	۰/۲۲ ± ۰/۰۴	۰/۰۲ ± ۰/۰۰۷
سرب	۲/۱۰ ± ۰/۲۱**	۳/۳۷ ± ۱/۴۵***	۳۷/۵ ± ۳/۲۱***	۰/۳۷ ± ۰/۰۲**	۰/۰۶ ± ۰/۰۱**
سرب + دوز کم عصاره	۲/۳۵ ± ۰/۷**	۳/۴۲ ± ۱/۳***	۳۰/۷ ± ۳/۱۴***	۰/۳۰ ± ۰/۰۳**	۰/۰۵ ± ۰/۰۰۱*
سرب + دوز متوسط عصاره	۲/۷۹ ± ۰/۴*	۴/۲۷ ± ۱/۷*	۱۶/۳ ± ۴/۳۰	۰/۲۴ ± ۰/۰۵	۰/۰۳ ± ۰/۰۰۲
سرب + دوز زیاد عصاره	۳/۲۵ ± ۰/۶	۶/۱۴ ± ۱/۲۰	۱۴/۵ ± ۲/۳۴	۰/۲۱ ± ۰/۰۱	۰/۰۲ ± ۰/۰۰۱
عصاره با دوز متوسط	۳/۲۲ ± ۰/۵۲	۶/۴۷ ± ۱/۴۴	۱۳/۴ ± ۲/۱	۰/۲۳ ± ۰/۰۱	۰/۰۲ ± ۰/۰۰۱

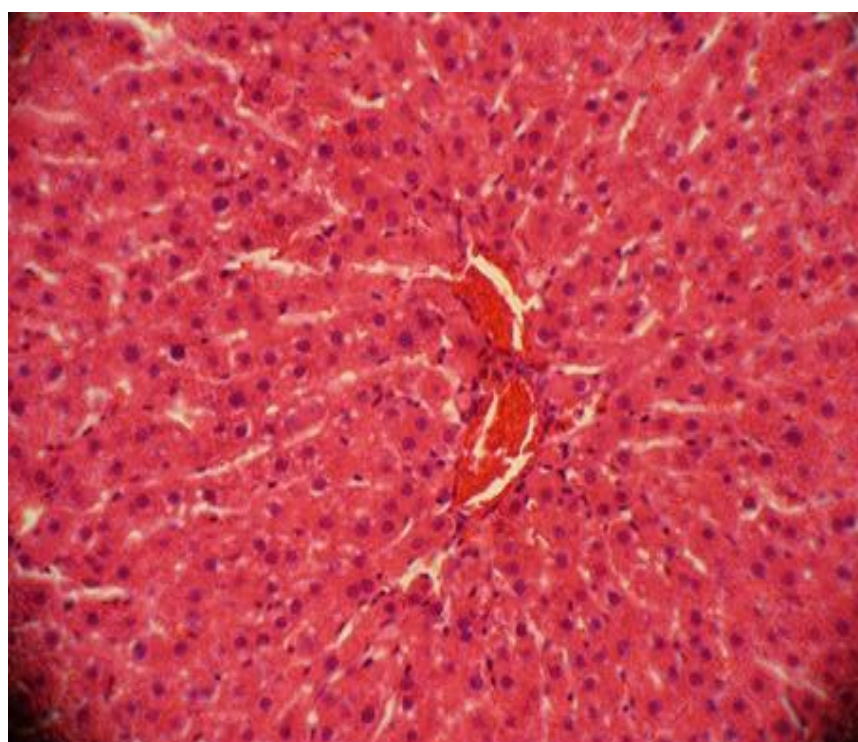
داده ها به صورت میانگین ± انحراف معیار ارائه شده و * نمایانگر $p < 0.05$ ، ** نمایانگر $p < 0.01$ و *** نمایانگر $p < 0.001$ بین گروه های تحت آزمون می باشد.



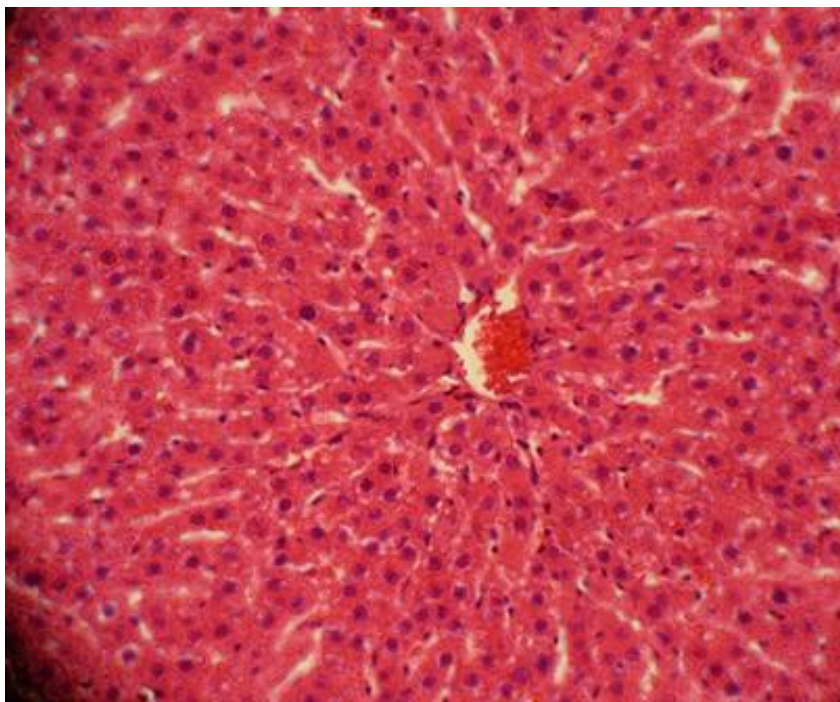
شکل ۱: مقطع بافتی تهیه شده از کبد گروه کنترل. سلول های کبدی (هپاتوسیت ها) و طناب های سلولی لوبول ها به طور منظم در اطراف سیاهرگ مرکزی (پیکان) قرار گرفته و هیچ نکروزی به چشم نمی خورد. بزرگنمایی $\times 400$ و رنگ آمیزی هماتوکسیلین-ائوزین.



شکل ۲: مقطع بافتی تهیه شده از کبد گروه دریافت کننده استات سرب، نکروز و واکوئل دار شدن هیپاتوسیت‌ها (پیکان سفید)، به هم ریختگی طناب‌های سلولی کبدی و التهاب در اطراف سیاهرگ مرکزی (پیکان سبز) را نشان می‌دهد. بزرگنمایی $\times 400$ و رنگ آمیزی هماتوکسیلین-ئوزین



شکل ۳: مقطع بافتی تهیه شده از کبد گروه تیمار شده با دوز 400 میلی‌گرم بر کیلوگرم عصاره هیدروالکی شنگ. نکروز هیپاتوسیت‌ها بطور قابل ملاحظه ای کاهش یافته است. ارتشاح سلول‌های التهابی در اطراف ورید مرکزی کاهش یافته است. بزرگنمایی $\times 400$ و رنگ آمیزی هماتوکسیلین-ئوزین.



شکل ۴: مقطع بافتی تهیه شده از کبد گروه تیمار شده با دوز ۸۰۰ میلی‌گرم بر کیلوگرم عصاره هیدروالکلی گیاه شنگ. نکروز به طور قابل ملاحظه- ای کاهش یافته است. طناب‌های سلولی کبدی به صورت منظم درآمده‌اند و داربست سلولی مجدداً بازسازی شده است. بزرگنمایی $\times 400$ و رنگ آمیزی هماتوکسیلین-ائوزین.

بحث

قرار داده و اثرات گوناگون این ترکیب‌ها بر بافت‌های مختلف مشاهده شده است. فنول‌ها و فلاونوئیدها ترکیب‌های گیاهی مهمی هستند که دارای فعالیت آنتی‌اکسیدانی می‌باشند. یعنی می‌توانند اکسیداسیون لیپیدها را به تأخیر انداخته یا از وقوع آن جلوگیری کنند (۱۶). محققان وجود این ترکیب‌ها گیاهی مهم را در گونه‌های مختلف گیاه *Tragopogon* به اثبات رسانده‌اند (۱۷).

از طرفی فلزات سنگین نیز القای تولید رادیکال‌های آزاد و متعاقب آن استرس اکسیداتیو هستند که یکی از مهمترین و اصلی‌ترین دلایل مرگ سلول‌های کبدی است (۱۸ و ۱۹). علاوه بر استرس اکسیداتیو، سرب از سه طریق احتمالی در کبد مسمومیت القا می‌کند: اول اثر مستقیم سمی فلز سرب

بافت کبد در اثر مواجه شدن با مواد شیمیایی آسیب‌رسان موجب نکروز و التهاب می‌گردد. ترکیب‌های حاوی سرب از جمله مواد آسیب‌رسان به بافت کبدی محسوب می‌گردند. هدف از این مطالعه بررسی اثرات عصاره هیدروآتانولی شنگ بر رفع مسمومیت ناشی از استات سرب در تغییرات غلظت برخی از آنزیم‌های کبدی موش صحرایی نر بود.

نتایج به دست آمده از تحقیق حاضر نشان می‌دهد که تیمار با عصاره هیدروالکلی گیاه شنگ به مدت چهار هفته موجب تغییرات قابل توجهی بر سطح آنزیم‌های کبدی می‌گردد. مطالعه‌های متعددی اثر ترکیب‌های آنتی‌اکسیدانی و فلاونوئیدی بر بافت‌ها و دستگاه‌های مختلف بدن به ویژه کبد مورد بررسی

و یا ایسکمی که منجر به صدمه سلول‌های اندوتلیال می‌شود. دوم، فرآیند مربوط به آسیب التهابی ناشی از فعالیت سلول‌های کوپفر و نفوذ نوتروفیل‌ها که نقش مهمی در واسطه‌گری التهاب دارند (۲۱ و ۲۰). سوم فرآیند مرتبط با اختلال سرب که از راه‌های نقل و انتقال زیستی عناصر مهمی از قبیل؛ کلسیم، مس و روی انجام می‌شود (۲۲). سمیت سرب به طور عمده مربوط به تأثیر آن بر سیستم‌های آنزیمی سلول‌ها است که منجر به اختلالات بیوشیمیایی می‌شود. از جمله آنها می‌توان به آنزیم‌های آسپارتات آمینوترانسفراز AST، آلانین آمینوترانسفراز ALT و آلکالین فسفاتاز ALP اشاره کرد (۲۳). در مطالعه حاضر تجویز استات سرب در آب آشامیدنی در دوز ۵۰۰ قسمت در میلیون، منجر به افزایش معنی‌دار در سطح آنزیم‌های کبدی AST,ALT,ALP در نمونه‌های سرم در مقایسه با گروه کنترل شد. به نظر می‌رسد سرب با اثر بر نفوذ پذیری غشاء سلول‌های کبدی غلظت سرمی آنزیم‌ها را تغییر می‌دهد.

در مطالعه‌ای نشان داده شد، تجویز استات سرب در مدت ۱۵ روز و با دوز (۱۰، ۲۵ و ۵۰ میلی‌گرم بر کیلوگرم) آنزیم‌های AST و ALT نسبت به گروه کنترل اختلاف معنی‌داری نشان نمی‌دهند در حالی که آنزیم ALP نسبت به گروه کنترل کاهش معنی‌داری نشان داد. اثر سرب بر ALP احتمالاً از طریق مهار فعالیت آنزیم $Na^+K^+ATPase$ و کاهش نفوذ پذیری غشاء سلول باعث کاهش ALP می‌گردد (۲۴). اتصال رادیکال‌های آزاد به غشاء هیاتوسیت‌ها سبب آسیب

غشاء و نکروز آن شده در نتیجه فعالیت آنزیم‌های کبدی افزایش می‌یابد و این حالت سبب آزادسازی آنزیم‌هایی که در حالت طبیعی درون سیتوزول سلولی هستند به جریان خون می‌شوند (۲۵). طبق نتایج به دست آمده از مطالعه حاضر تیمار با عصاره گیاه شنگ به مدت ۴ هفته سبب تغییرات قابل توجه بر سطح آنزیم‌های کبدی AST,ALT,ALP می‌گردد و کاهش سطح و فعالیت آنزیم‌ها با افزایش مقدار دوز عصاره گیاه مورد نظر افزایش می‌یابد. در تحقیقی که بر سطح آنزیم‌های کبدی صورت گرفت محققان دریافتند که ۵۰ میلی‌گرم بر کیلوگرم عصاره گیاه سیلی مارین می‌تواند از افزایش سطح آنزیم‌های کبدی جلوگیری به عمل آورد که این امر به علت وجود ترکیب‌های فلاونوئیدی موجود در گیاه بوده است (۲۶). تغییر فعالیت‌های کبدی در حضور سموم شیمیایی کاملاً شناخته شده است. از جمله این تغییرات اختلال در روند پروتئین‌سازی هیاتوسیت‌ها به دلیل نکروز و تخریب بافت کبدی می‌باشد. در اغلب بررسی‌ها نشان داده شده است که سموم شیمیایی بر میزان سطح سرمی آلبومین و پروتئین کل سرم اثر گذار بوده و به نسبت قابل ملاحظه‌ای این دو پارامتر خونی را کاهش داده‌اند. در این مطالعه نشان داده شد که سلیمارین قادر است که محافظت بافت کبدی در مقابل عوامل سمی به طور موثری صورت دهد. سلیمارین ترکیبی است که از گیاه (*Silybum marianum* L.) تهیه می‌شود و اثرات آنتی‌اکسیدانی قوی بر بافت کبد دارد (۲۷). در مطالعه اخیر نیز مشاهده شد که استات سرب سطح

موجود در آن مرتبط باشد. هر چند در این تحقیق تلاش شد تا اثرات سرب را بر کبد و سطح سرمی آنزیم های کبدی مورد بررسی قرار گیرد اما از آنجایی که مشکلات متعددی در خصوص ادامه دادن مدت زمان آزمون ها و بالا بودن هزینه های آزمایشگاهی و عدم انجام آزمایش ها در خصوص بررسی سایر عوامل سرمی و هورمونی، تورش را با مشکلاتی همراه نمود، لذا پیشنهاد می گردد که در بررسی های مرتبط با این تحقیق موارد فوق مدنظر قرار گرفته تا نتایج بهتر و کاملتری حاصل گردد.

نتیجه گیری

نتایج این پژوهش نشان داده است که عصاره ی هیدروالکلی گیاه شنگ می تواند بر تغییرات آنزیم های شاخص کبدی مؤثر باشد و سبب کاهش اثر سوء سرب بر کبد گردد.

تقدیر و تشکر

این مقاله حاصل پایان نامه کارشناسی ارشد در رشته فیزیولوژی جانوری در دانشگاه آزاد واحد همدان بود، که با حمایت مالی آن واحد انجام شده است. بدین وسیله از کلیه کسانی که مراد را اجرای این طرح یاری نمودند قدردانی می شود.

سرمی آلبومین و پروتئین کل را در موش های مسموم کاهش داد. عصاره شنگ توانست با اثر محافظتی خون از این روند تخریبی بکاهد و مانع کاهش روند پروتئین سازی کبد شود. در پژوهشی نشان داده شد که استفاده از برخی سموم نظیر تیواستامید افزایش روند اکسیداسیون هپاتوسیت ها به وجود می آید که حاصل آن افزایش سطح مالون دی آلدئید خون و بافت کبدی خواهد شد (۲۸). نتایج این پژوهش با نتایج حاصل از مطالعه صورت گرفته به وسیله ما هم سو می باشد. مالون دی آلدئید یکی از چند محصولی است که عموماً در اثر شکسته شدن اسیدهای چرب غیر اشباع به وسیله رادیکال های اکسید کننده آزاد می شود. به نظر می رسد که سرب و ترکیب های آن نظیر استات سرب با اثر مستقیم بر بافت کبد یا تأثیرگذاری در روند آزاد سازی رادیکال های آزاد اکسید کننده موجب افزایش مالودی آلدئید سرم خون شده باشد. تصور می شود که عصاره شنگ دارای ترکیبات حاوی آنتی اکسیدان های مؤثر توانسته باشد به طور چشمگیری از اثرات سمی استات سرب بکاهد. مطالعه ها نشان داده شده است که عصاره هیدروالکلی Trogopogon pretansis با اثر آنتی اکسیدانی پلی فنول ها و با جذب و خنثی سازی رادیکال های آزاد و اثر فلاونوئیدها در مهار سیستم رادیکال آزاد دارای اثرات ضد توموری، محافظت کبدی و سم زدایی می باشد (۲۹). بنابراین به نظر می رسد احتمالاً اثر مثبت عصاره شنگ با ترکیب های فنولیک و فلاونوئیدی

REFERENCES:

1. Kaneto H, Katakami N, Kawamori D, Miyatsoka T, Sakamoto K, Matsuoka TA, et al. Involvement of oxidative stress in the pathogenesis of diabetes. *Antioxid Redox Signal* 2007; 9(3): 355-66.
2. Howard D, Stowe DH, Goyer RA, Krigman M. Experimental Oral lead toxicity in young dogs. clinical and morphologic effects. *Arch Pathol* 1973; 95(2):106-16.
3. Patrick L. Lead Toxicity, a review of the literature. *Exposure evaluation and treatment. Altern Med Rev* 2006; 11(1):2-22.
4. Miolservic N, Maire P. Lead stimulates intracellular signaling between hepatocytes and kupffer cells. *Enr J Pharmacol* 2000; (401): 317-28.
5. Mitra SK, Venkataranganna MV, Sundaram R, Gopumadhavan S. Hepatoprotective of two plants belonging to the Apiaceae and the Euphorbiaceae family. *J Ethnopharmacology* 1998; (79): 313-6.
6. Shiota G, Tsuchiya H, Hoshikawa Y. The liver as a target organ of retinoids. *Hepatology Research* 2006; (36): 248-54.
7. Janbaz KH, Saeed S, Gilani AH. Protective effect of rutin on paracetamol and CCl4 induced hepatotoxicity in rodents. *Phytotherapia* 2002; 73 (7-8) : 557-63.
8. Ghasemi Pirbalouti A. Medicinal and aromatic plants, identifying and examining their effects. Publisher of I.A.U: Shahrekord Branch ;2010; 571.
9. Zargari A, Medicinal plants. 5th edition. Tehran University press; 1992; 8-10.
10. Petkova N, Denev P. Evaluation of fructan content of the taproots of *Lactuca serriola* L. and *Sonchus oleraceus* L. *Scientific Bulletin, Series F "Biotechnologies"*, 2013 ; 117-122.
11. Samsam Sh. Selection of medicinal plants, 1st ed. Esfahan: Mani press; 2007; 238-342.
12. Guarrera PM, Forti G, Marignoli S. Ethnobotanical and ethnomedicinal uses of plants in the district of acquapendente (latium, central italy). *J Ethnopharmacol* 2005; (96): 429-44
13. Farzaei M, Khazaei M, Abbasabadei Z, Feyzmahdavi M, Mohseni Gh. Protective Effect of *Tragopogon Graminifolius* DC Against Ethanol Induced Gastric Ulcer. *Iranian Red Crescent Medical Journal* 2013; 15(9): 813-6.
14. Mojarrab M, Khan Mohammadi A, Hosseinzadeh L, Siavash-Haghighi M. Antioxidant activity and safety assessment of *Tragopogon buphthalmoides* hydroethanolic extract: Acute and subchronic toxicities. *Research in Pharmaceutical Sciences* 2013; 9(5): 359-66.
15. Bokara KK, Blaylok I, Denise SB, Bettaiya R, Rajanna S, Yallapragada PR. In fluence of leade acetate on glutathione and its related enzymes indifferent regions of rat brain. *J Appl Toxicol* 2009; (29): 452-58.
16. Ingkaninan K, Temkitthawon P, Chuenchon K, Yuyaem T, Thongnoi W. Screening for acetylcholinesterase inhibitory activity in plants used in Thai traditional rejuvenating and neurotonic remedies. *Ethnopharmacol J* 2003;: 89- 261.
17. Zidorn C, Lohwasser U, Pschorr S, Salvenmoser D, Ongania KH, Ellmerer EP, et al. Bibenzyls and dihydroisocoumarins from white salsify. *Phytochemistry* 2005; 66;1691-7.
18. Bashir S, Sharma Y, Irshad M, Nag TC, Tivari M, Kabra M. Arsenic Induced Apoptpsis in Rat Liver Following Repeated 60 Days Exposure. *Toxicology* 2006; 217(1): 63-70.
19. Sheikh ZA, Vu TT, Zaman K. Oxidative Stress as a mechanism of chronic cadmium-induced hepatotoxicity and renal toxicity and protection by antioxidants. *Toxicol Appl Pharmacol* 1999; 154(3): 256-63.
20. Valko M, Rhodes CJ, Mocal J, Isacovic M, Mazure M. Free radicals metals and antioxidants in oxidative stressinduced cancer. *ChemBiol Interact* 2006; 160(1): 1-40.
21. Rikons LE, Yamano T. Mechanisms of cadmium mediated-acute hepatotoxicity. *J Biochem Mol Toxicol* 2000; 14(2): 110-17.
22. Fataki G, Timbrell JA. Role of trace elements in cadmium chloride uptake in hepatoma cell lines. *Toxicol Lett* 2006; 164 (2): 97-103.
23. Praff DS, Kaplan MM. Evaluation of abnormal liver enzyme results in asymptomatic patients. *N Engl Med* 2000; (342): 1266-71.
24. Mokhtari M, Shriati M, gashmardi N. Effect of oral lead on thyroid hormones and liver enzymes in adult male rats. *Medical Journal of Hormozgan* 2007; 11(2): 115-20.
25. Ahmad A, Pillai KK, Najmi AK, Pal SN. Evaluation of hepatoprotective potential of jigrine post-treatment against thioacetamide induced hepatic damage. *J E Thnopharmacology* 2002; 79(1): 35-41.
26. Feher J, Lengyel G. Silymarin in the prevention and treatment of liver diseases and primary liver cancer. *Curr Pharm Biotechnol* 2012; 13(1): 210217.doi:10.2174/138920112798868818. PMID:21466434.

27. Ayatollahi H, Abbasali O, Kasebi M. Hepatic protection effects of plant *Silybum marianum* liver toxicity induced by carbon tetrachloride in mice. *Journal of University of Medical Sciences of Gorgan* 2007; 4: 56.
28. Constantinou MA, Theocharis SE, Mikros E. Application of metabonomics on an experimental model of fibrosis and cirrhosis induced by thioacetamide in rats. *Toxicol Appl Pharmacol*; 218(1): 11–19.
29. Mukherjee PK, Kumar V, Mal M, Houghton PJ. Acetylcholinesterase inhibitors from plants. *Phytomedicine* 2007;14(4): 289–300.

The Protective effect of Hydro-Ethanollic Extract of *Tragopogon Pratensis* Leaves on Liver of Male Rats Receiving Lead Acetate

Hoseini A¹, Vazini H^{2*}, Mirazi N³

¹Department of nursing, Islamic Azad university, Hamedan Branch, Hamedan, Iran, ²Department of Parasitology, Islamic Azad university, Hamedan Branch, Hamedan, Iran, ³Department of Biology, Bu Ali Sina University, Hamedan, Iran

Received: 29 Nov 2016

Accepted: 29 May 2017

ABSTRACT

Background & aim: Some natural and synthetic compounds have antioxidant properties which protect the liver tissue against toxins such as lead. they also plays an important role in reducing the harmful effects of heavy metals and pesticides. The aim of this experimental study is to investigate the protective effects of *Tragopogon pratensis* leaves extract (TPE) in male rats.

Methods: In this study 36 male Wistar rats weighing 220±250g were randomly divided into six groups: control group, toxicant group received 0.5g/L lead acetate in tap water, treatment groups (1,2 and 3: received 0.5gr/L lead acetate in tap water and 200,400,800 mg/kg TPE) respectively. positive control received 400mg/kg TPE gavaged . At the end of examination the blood samples were collected and liver enzymes, total protein, albumin, MDA, total bilirubin and direct bilirubin were analyzed. The data were analyzed by SPSS software and one-way ANOVA and Tukey's test.

Results: Serum levels of liver enzymes (AST, ALT, ALP) increased significantly in the acetate group compared with the control group (P<0.001).The serum levels of albumin and total proteins were reduced and MDA was increased significantly compared with control group (P<0.001). The serum levels of liver enzymes were reduced significantly in treatment groups compared with toxicant group (P≤0.001).

Conclusion: The effective ingredients in *Tragopogon pratensis* extract are probably due to the presence of antioxidant compounds reduce the production of released radicals which can stabilize the membrane of the hepatocyte membrane and reduce the release of liver enzymes in the blood.

Keywords: Lead acetate, liver enzymes, rat, *Tragopogon pratensis*, rat

Corresponding Author: Vazini H, Department of nursing , Islamic Azad university, Hamedan Branch, Hamedan, Iran

Email: hossein_ Vazini@yahoo.com

Please cite this article as follows:

Hoseini A, Vazini H, Mirazi N. The Protective effect of Hydro-Ethanollic Extract of *Tragopogon Pratensis* Leaves on Liver of Male Rats Receiving Lead Acetate. *Armaghane-danesh* 2017; 22 (1): 129-144.