

اثر حفاظتی لیکوپن و الاژیک اسید بر بافت گنادی نوزاد مادران موش صحرایی القاء شده باکادمیوم کلراید

کبری هوشمند مطلق^۱، مهرزاد جعفری برمک^۲، علیرضا دهقان منشادی^۳، اکبر وحدتی^۴، حمید رضا زرگر^۵، رضا محمودی^{۶*}

^۱گروه زیست شناسی، واحد علوم تحقیقات دانشگاه آزاد اسلامی فارس، فارس، ایران، ^۲مرکز تحقیقات سلولی و مولکولی، دانشگاه علوم پزشکی یاسوج، یاسوج، ایران، ^۳کمیته تحقیقات دانشجویی، دانشگاه علوم پزشکی یاسوج، یاسوج، ایران، ^۴گروه فارماکولوژی و سم شناسی، دانشکده داروسازی، دانشگاه علوم پزشکی جندی شاپور، اهواز، ایران

تاریخ وصول: ۱۳۹۳/۱۱/۲۶

تاریخ پذیرش: ۱۳۹۴/۳/۲۴

چکیده

زمینه و هدف: کادمیوم توکسینی است که سبب کاهش توانایی تولید مثل در انسان می‌گردد. آنتی اکسیدان‌های مختلف اثرات تخریبی سموم را از بین می‌برند. هدف از این مطالعه بررسی اثرات حفاظتی لیکوپن و الاژیک اسید بر سمیت القاء شده به وسیله کادمیوم کلراید بر بافت گناد نوزادان موش صحرایی در دوران بارداری بود.

روش بررسی: در این مطالعه تجربی تعداد ۳۰ سر موش صحرایی ماده بالغ نژاد ویستار تهیه و در وضعیت استاندارد نگهداری شدند. موش‌های ماده جهت عمل جفت‌گیری در کنار موش‌های نر قرار گرفتند. پس از مشاهده پلاک واژینال، موش‌های باردار به صورت تصادفی به ۵ گروه ۶ تایی تقسیم شدند. گروه اول (سالم)، موش‌های صحرایی که از روز ۱۳ بارداری روزانه ۰/۵ میلی‌لیتر آب مقطر و گروه دوم (کنترل)، سوم، چهارم و پنجم پس از تزریق داخل صفاقی کادمیوم کلراید به میزان ۱/۵ میلی‌گرم بر کیلوگرم به ترتیب به آنها آب مقطر، الاژیک اسید (۱۰ میلی‌گرم بر کیلوگرم)، لیکوپن (۲۰ میلی‌گرم بر کیلوگرم) و الاژیک اسید-لیکوپن تا پایان دوره بارداری به صورت خوراکی داده شد. پس از زایمان طبیعی، نوزادان با اتر بیهوش و گنادها خارج و به محلول فرمالین منتقل شدند. پس از انجام مراحل بافت‌شناسی با رنگ همتوکسیلین ائوزین رنگ‌آمیزی شده و مطالعه‌های هیستومورفومتریک به وسیله میکروسکوپ نوری انجام شد. داده‌های جمع‌آوری شده با استفاده از آزمون آماری آنالیز واریانس یک‌طرفه تجزیه و تحلیل شدند.

یافته‌ها: میانگین تعداد سلول‌های اسپرماتوگونی، سرتولی، لایدیگ و تعداد لوله‌های اسپرم‌ساز در گروه کنترل مثبت در مقایسه با گروه‌های دیگر که تحت درمان با الاژیک اسید و گروه درمان توأم لیکوپن - الاژیک اسید بوده کاهش نشان می‌دهد که از نظر آماری معنی‌دار می‌باشد ($p < 0/05$). میانگین قطر لوله‌های اسپرم‌ساز در گروه کنترل مثبت در مقایسه با گروه‌های دیگر که تحت درمان با الاژیک اسید و گروه درمان توأم لیکوپن-الاژیک اسید بوده کاهش نشان می‌دهد، ولی از نظر آماری معنی‌دار نمی‌باشد. میانگین قطر و تعداد فولیکول‌های بدوی در گروه کنترل مثبت در مقایسه با گروه‌های دیگر که تحت درمان با الاژیک اسید و گروه درمان توأم لیکوپن-الاژیک اسید بوده افزایش نشان می‌دهد که از نظر آماری معنی‌دار می‌باشد ($p < 0/05$).

نتیجه‌گیری: الاژیک اسید و درمان توأم لیکوپن - الاژیک اسید می‌توانند اثرات سمی کادمیوم کلراید را کاهش دهند و روند تکثیر سلول‌های جنسی را بهبود بخشند.

واژه‌های کلیدی: لیکوپن، الاژیک اسید، جنین، موش صحرایی، گناد

* نویسنده مسئول: رضا محمودی، یاسوج، دانشگاه علوم پزشکی یاسوج، مرکز تحقیقات سلولی و مولکولی

Email: rmahmoudi40@yahoo.com

مقدمه

تولیدات پلاستیکی یافت می‌شود و از این رو به راحتی خاک، گیاهان، هوا و آب را آلوده می‌کند (۴).

کادمیوم یک توکسین شناخته شده برای سیستم تولیدمثلی می‌باشد که باعث کاهش توانایی تولیدمثل و رفتارهای جنسی در انسان می‌شود. بنابراین وظیفه آنتی‌اکسیدان‌ها جمع‌آوری، خنثی‌سازی و یا حذف رادیکال‌های آزاد موجود در درون سلول و نیز محیط خارج از آن است (۵). دو نوع سیستم آنتی‌اکسیدانی مهم در این رابطه شامل؛ آنتی‌اکسیدان‌های آنزیمی نظیر؛ کاتالاز، گلوکاتایون پراکسیداز و گلوکاتایون ترانسفراز و آنتی‌اکسیدان‌های غیر آنزیمی نظیر؛ آلبومین، کاروتنوئید، پلی فنول، گروه‌های سولفیدریل و ویتامین E می‌باشد اینترکیبات آنتی‌اکسیدانی در گیاهان به وفور یافت می‌شود و قابل استفاده است (۶).

الاژیک اسید یک ترکیب پلی‌فنولی و یک آنتی‌اکسیدان گیاهی طبیعی و بالقوه است که در بیشتر میوه‌ها، دانه‌ها و سبزیجات شامل؛ چای سبز و دیگر منابع طبیعی از جمله انار، توت فرنگی، شاتوت، تمشک سیاه، گردو، انبه و پوست اکالیپتوس وجود دارد (۷ و ۸).

کاروتنوئیدها طبقه‌ای از ماده رنگی هستند که دارای ۱۳ پیوند شیمیایی دوگانه در ساختار زنجیره‌ای هیدروکربنی خود می‌باشند و در گیاهان و سبزیجات، میوه‌های قرمز، هندوانه، گوجه فرنگی، هلو و انگور قرمز یافت می‌شود و آنتی‌اکسیدان‌های قوی و اثرات محافظتی فراوانی در برابر بیماری‌های مزمن

توان باروری در هر دو جنس تحت کنترل هورمون‌های محور هیپوتالاموس-هیپوفیز-گناد می‌باشد. هورمون آزاد کننده گنادوتروپیناز هیپوتالاموس ترشح می‌شود و با اثر بر روی هیپوفیز تولید و آزاد شدن هورمون‌های LH و FSH را تحریک می‌کند. FSH تولید اسپرم در لوله‌های اسپرم ساز و رشد فولیکول بدوی در تخمدان و LH تولید هورمون تستوسترون به وسیله سلول‌های لایدیگ در جنس نر و آزاد شدن اووسیت در جنس ماده را تحریک می‌کنند. اختلال در تولید و ترشح این هورمون‌ها بر روند اسپرماتوزنز و اووژنز اثر دارد (۱ و ۲).

یکی از عوامل مؤثر بر تقسیم سلولی، سلول‌های جنسی وجود رادیکال‌های آزاد است. آسیب‌های DNA ناشی از اثرات مخرب رادیکال‌های آزاد اکسیژن، مهم‌ترین فاکتور دخیل در انواع بیماری‌ها از جمله ناباروری در هر دو جنس می‌باشد. اکسیژن رادیکالی از جمله عوامل مهم در بروز ناباروری می‌باشد که با اختلال در عملکرد اسپرم منجر به کاهش تحرک اسپرم و در نهایت نرسیدن اسپرم به سطح تخمک می‌گردد (۳). آلوده کننده‌های شیمیایی محیط اطراف ما عوامل افزایش دهنده اکسیژن رادیکالی در موجود زنده بوده و در دراز مدت اثرات تخریبی فراوانی بر گونه‌های جانوری مختلف می‌گذارد از جمله کادمیوم کلراید که یکی از آلاینده‌های مهم صنعتی و محیطی است که در کودهای شیمیایی، رنگ‌ها، صنایع آبکاری فلزات و

برای بارداری موش‌های صحرایی ماده در هر قفس ۳ سر موش ماده نگهداری شدند و برای هر قفس یک موش نر به مدت یک شبانه روز در کنار موشهای ماده قرار گرفت تا عمل جفت‌گیری انجام شود. صبح روز بعد موش‌های ماده از نظر پلاک واژینال مورد ارزیابی قرار گرفتند و آن دسته از موش‌هایی که پلاک واژینال مثبت داشتند روز صفر بارداری برای حیوان محسوب گردید سپس موش‌ها به صورت تصادفی به ۵ گروه ۶تایی تقسیم شدند.

گروه اول (سالم)، موش‌های صحرایی سالمی که از روز ۱۳ بارداری روزانه ۰/۵ میلی‌لیتر آب مقطر به صورت خوراکی تا پایان دوره بارداری دریافت کردند.

گروه دوم (کنترل)، در روز ۱۳ بارداری کادمیوم کلراید به میزان ۱/۵ میلی‌گرم بر کیلوگرم به صورت داخل صفاقی تزریق شد و سپس روزانه ۰/۵ میلی‌لیتر آب مقطر به صورت خوراکی تا پایان دوره بارداری دریافت کردند (۱۲).

گروه سوم، در روز ۱۳ بارداری کادمیوم کلراید به میزان ۱/۵ میلی‌گرم بر کیلوگرم به صورت داخل صفاقی تزریق و یک ساعت بعد الاژیک اسید به میزان ۱۰ میلی‌گرم بر کیلوگرم روزانه به صورت خوراکی تا پایان دوره بارداری دریافت کردند (۱۳ و ۱۴).

گروه چهارم، در روز ۱۳ بارداری کادمیوم کلراید به میزان ۱/۵ میلی‌گرم بر کیلوگرم به صورت داخل صفاقی تزریق و یک ساعت بعد لیکوپن به میزان

ناشی از رادیکال‌های آزاد را نشان می‌دهند. کاروتنوئیدها از تخریب قسمت‌های بیولوژیکی سلول شامل؛ غشاء سلولی، DNA هسته، لیپیدها و پروتئین‌ها محافظت می‌نمایند. لیکوپن، یک ایزومر کاروتن است که بیشترین فعالیت آنتی‌اکسیدانی را در میان کاروتنوئیدها برای محافظت سلولی در برابر رادیکال‌های آزاد نشان داده است که از ژنوتوکسیک و موتاژنیک سلول جلوگیری می‌نماید (۹).

لیکوپن در درمان سرطان‌های بافت پروستات، بیماری‌های قلبی - عروقی و ترمیم پوکی استخوان استفاده شده است (۱۱ و ۱۰). با توجه به اثرات تخریبی کادمیوم کلراید و اثرات آنتی‌اکسیدانی لیکوپن و الاژیک اسید، این طرح طراحی گردید تا اثرات حفاظتی لیکوپن و الاژیک اسید را بر روی گندهای نوزادان در طی دوران بارداری مادرانی که کادمیوم کلراید دریافت داشته‌اند، ارزیابی شود.

روش بررسی

در این مطالعه تجربی تعداد ۳۰ سر موش صحرایی ماده نژاد ویستار با وزن ۲۵۰-۲۰۰ خریداری شد و به مدت یک هفته جهت تطابق با محیط در لانه حیوانات دانشگاه علوم پزشکی یاسوج در شرایط دمایی مناسب و محیط ۱۲ ساعت روشنایی و ۱۲ ساعت تاریکی نگهداری شدند. در طول دوره تیمار، حیوانات دسترسی آزاد به آب و غذا داشتند و شرایط محیط برای تمام حیوانات یکسان بود.

۲۰ میلی‌گرم بر کیلوگرم روزانه به صورت خوراکی تا پایان دوره بارداری دریافت کردند.

گروه پنجم، در روز ۱۳ بارداری کادمیوم کلراید به میزان ۱/۵ میلی‌گرم بر کیلوگرم به صورت داخل صفاقی تزریق و یک ساعت بعد لیکوپن به میزان ۲۰ میلی‌گرم بر کیلوگرم و الاژیک اسید به میزان ۱۰ میلی‌گرم بر کیلوگرم روزانه به صورت خوراکی تا پایان دوره بارداری دریافت کردند.

پس از اینکه موش‌ها به صورت طبیعی زایمان نمودند، از هر گروه پنج جفت نوزاد نر و ماده به طور تصادفی انتخاب و پس از توزین با اتر بیهوش و شکم آنها تشریح شد و بافت تخمدان و بیضه آنها در زیر میکروسکوپ لوپ رویت و خارج گردید و به محلول فرمالین ۱۰ درصد جهت ثبوت منتقل شدند. نمونه‌های به دست آمده پس از پردازش بافتی، قالب‌گیری و مقاطع بافتی ۵ میکرونی تهیه و با رنگ هماتوکسیلین ائوزین رنگ‌آمیزی شدند. مقاطع بافتی تهیه شده و قطرو تعداد سلول‌های زایا در تخمدان و بیضه به وسیله میکروسکوپ Olympus BX51 (شرکت المپوس، کشور ژاپن) و برنامه نرم‌افزاری Olysia مورد بررسی قرار گرفتند.

داده‌های جمع‌آوری شده با استفاده از نرم‌افزار SPSS و آزمون‌های آماری آنالیز واریانس یک طرفه و تست تعقیبی توکی تجزیه و تحلیل شدند.

یافته‌ها

بر اساس جدول (۱-۲) میانگین تعداد سلول‌های اسپرماتوگونی در گروه‌های تحت درمان با

لیکوپن، الاژیک اسید و توأم لیکوپن - الاژیک اسید، که در روز سیزدهم بارداری کادمیوم کلراید دریافت نموده‌اند در مقایسه با گروه کنترل افزایش نشان می‌دهد که از نظر آماری معنی‌دار می‌باشد ($p < 0.05$).

جدول ۱ نشان می‌دهند که میانگین تعداد سلول‌های سرتولی و لایدیگ در گروه‌های تحت درمان با لیکوپن، الاژیک اسید و توأم لیکوپن - الاژیک اسید، که در روز سیزدهم بارداری کادمیوم کلراید دریافت نموده‌اند در مقایسه با گروه کنترل افزایش نشان می‌دهد که از نظر آماری معنی‌دار بود ($p < 0.05$). میانگین تعداد لوله‌های اسپرم‌ساز در گروه‌های تحت درمان با لیکوپن، الاژیک اسید و توأم لیکوپن - الاژیک اسید، که در روز سیزدهم بارداری کادمیوم کلراید دریافت نموده‌اند در مقایسه با گروه کنترل افزایش نشان می‌دهد، ولی از نظر آماری معنی‌دار نمی‌باشد (جدول ۱).

میانگین قطر لوله‌های اسپرم‌ساز در گروه‌های تحت درمان با لیکوپن، الاژیک اسید و توأم لیکوپن - الاژیک اسید، که در روز سیزدهم بارداری کادمیوم کلراید دریافت نموده‌اند در مقایسه با گروه کنترل افزایش نشان می‌دهد، ولی از نظر آماری معنی‌دار نمی‌باشد (جدول ۱).

میانگین قطری بیضه در گروه‌های تحت درمان با لیکوپن، الاژیک اسید و توأم لیکوپن - الاژیک اسید، که در روز سیزدهم بارداری کادمیوم کلراید دریافت نموده‌اند در مقایسه با گروه کنترل افزایش نشان

درمان توأم لیکوپن - الاژیک اسید بودند تغییرات بافتی کمتر و به حد طبیعی نزدیک می‌باشد (تصویر ۱).

بر اساس جدول ۲ میانگین قطر و تعداد فولیکول‌های بدوی تخمدان نوزادان در گروه‌های تحت درمان با لیکوپن، الاژیک اسید و توأم لیکوپن - الاژیک اسید، که در روز سیزدهم بارداری کادمیوم کلراید دریافت نموده‌اند در مقایسه با گروه کنترل افزایش نشان می‌دهد که از نظر آماری معنی‌دار می‌باشد ($p < 0.05$). همچنین میانگین قطر تخمدان در گروه‌های تحت درمان با لیکوپن، الاژیک اسید و توأم لیکوپن - الاژیک اسید، که در روز سیزدهم بارداری کادمیوم کلراید دریافت نموده‌اند در مقایسه با گروه کنترل افزایش نشان می‌دهد، ولی از نظر آماری معنی‌دار نمی‌باشد.

در بررسی میکروسکوپی نوری تخمدان نوزادان مادران دریافت کننده کادمیوم کلراید آپوپتوزیس در سلول‌های گرانولوزای اطراف اووسیت مشاهده گردید. این سلول‌ها در تخمدان نوزادان متولد شده دارای هسته‌ای بی شکل و سیتوپلاسم غیر واضح می‌باشد، اما در نوزادان مادران سالم هسته بیضوی و سیتوپلاسم سلول واضح و اسیدوفیلیک دیده می‌شود که نشان دهنده افزایش پیش سازهای هورمون‌های استروئیدی و ساختارهای مربوط به آن و همچنین افزایش انکلوژیون‌های گلیکوژنی است، این تغییرات سلولی در مادرانی که تحت درمان با الاژیک اسید یا لیکوپن و درمان توأم با لیکوپن - الاژیک اسید بودند به مراتب کمتر مشاهده گردید (تصویر ۱).

می‌دهد، ولی از نظر آماری معنی‌دار نبود (جدول ۱).

در بررسی میکروسکوپ نوری از مقاطع عرضی بیضه‌های موش‌های صحرایی مشاهده گردید که تعدادی از سلول‌های لیدیک بیضه موش‌های صحرایی متولد شده از مادرانی که در روز سیزدهم از دوران بارداری کادمیوم کلراید دریافت کرده‌اند، دارای هسته‌ای کوچک و مجاله شده (پیکنوتیک)، هتروکروماتیک با هستکی نامشخص هستند. همچنین سیتوپلاسم سلول واضح نبوده و محدوده سلول مشخص نیست، در حالی که در گروه کنترل و گروه‌های که علاوه بر کادمیوم کلراید تحت درمان با الاژیک اسید یا لیکوپن و درمان توأم لیکوپن - الاژیک اسید بودند سلول‌های لیدیک دارای هسته‌ای بزرگ، واضح و روشن، یوکروماتیک با هستکی مشخص می‌باشند (تصویر ۱).

مقاطع بیضه نوزادان آن دسته از مادرانی که در روز سیزدهم از دوران بارداری کادمیوم کلراید دریافت کرده‌اند، نشان می‌دهد که فضای بینابینی بین لوله‌های اسپرم ساز به دلیل افزایش مایع‌های بافتی (ادم) وسیع‌تر شده و عروق خونی آن دچار احتقان و ریدی می‌باشد، در نتیجه این تغییرات ساختاری قطر و تعداد لوله‌های اسپرم‌ساز و ضخامت لایه اپیتلیوم زایای لوله اسپرم ساز به دلیل تخریب سلول‌های جنسی کاهش یافته است، اما در گروه‌هایی که تحت درمان با الاژیک اسید یا لیکوپن و

جدول ۱: میانگین و انحراف معیار متغیرهای بافت بیضه نوزادان در گروه‌های مورد مطالعه با مادران درمان شده در روز ۱۳ بارداری

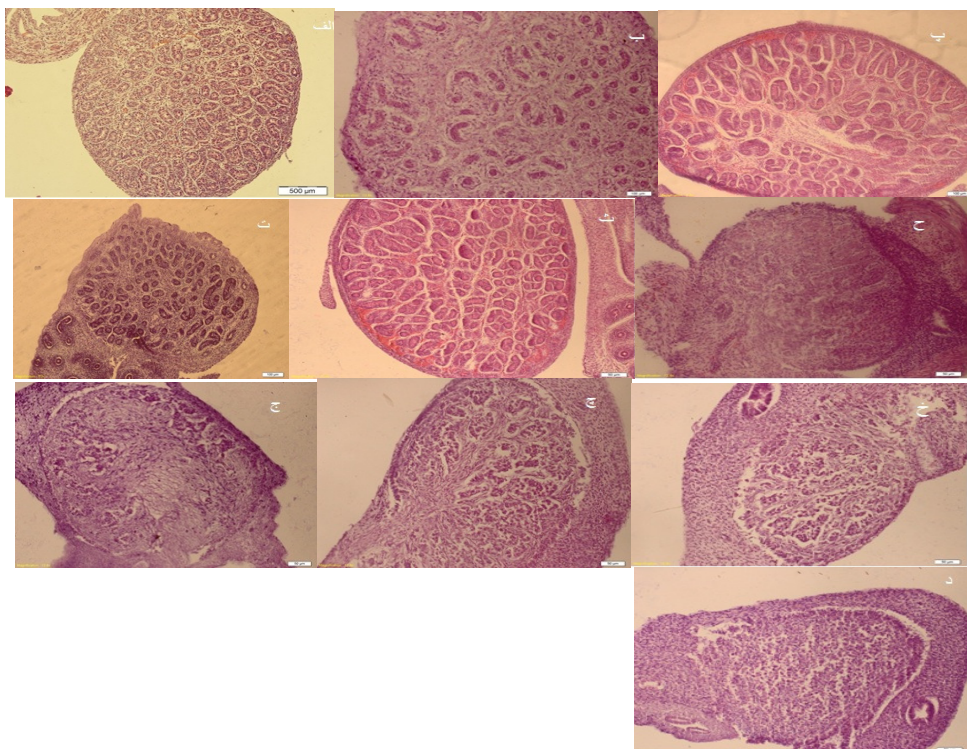
متغیر	گروه	سالم	کادمیوم کلراید		
			لاژیک اسید و لیکوین	لیکوین	لاژیک اسید
تعداد سلول اسپرماتوگونی (میلی متر مربع)	$263/12 \pm 12/71^a$	$246/17 \pm 10/82^{ab}$	$234/11 \pm 9/82^b$	$230/22 \pm 8/71^b$	$173/17 \pm 11/23^c$
تعداد سلول سرتولی (میلی متر مربع)	$67/67 \pm 6/61^a$	$63/71 \pm 7/31^a$	$58/72 \pm 5/42^a$	$56/44 \pm 4/23^a$	$34/72 \pm 2/23^c$
تعداد دسلول لایدیگ (میلی متر مربع)	$45/67 \pm 6/31^a$	$40/31 \pm 4/31^a$	$34/03 \pm 6/73^{ab}$	$38/12 \pm 5/22^{ab}$	$29/05 \pm 4/03^b$
تعداد لوله های اسپرم ساز (میلی متر مربع)	$22/07 \pm 4/19$	$20/27 \pm 2/32$	$19/12 \pm 2/71$	$20/14 \pm 2/61$	$16/01 \pm 2/41$
قطر لوله های اسپرم ساز (میکرون)	$50/25 \pm 4/22$	$48/24 \pm 3/25$	$45/92 \pm 4/38$	$45/75 \pm 2/21$	$43/12 \pm 3/22$
قطر بیضه (میکرون)	$273/25 \pm 11/78$	$258/52 \pm 8/11$	$252/26 \pm 10/42$	$250/05 \pm 9/6$	$228/22 \pm 5/92$

حروف کوچک غیر مشابه انگلیسی در هر ردیف اختلاف آماری معنی دار را نشان می دهد ($P < 0.05$).

جدول ۲: میانگین و انحراف معیار متغیرهای بافت تخمدان نوزادان در گروه‌های مورد مطالعه که با مادران درمان شده در روز ۱۳ بارداری

متغیر	گروه	سالم	کادمیوم کلراید		
			لاژیک اسید و لیکوین	لیکوین	لاژیک اسید
تعداد فولیکول بدوی (میلی متر مربع)	$392/15 \pm 12/39^a$	$387/15 \pm 10/77^a$	$385/24 \pm 9/77^a$	$388/25 \pm 12/54^a$	$225/10 \pm 15/41$
قطر فولیکول بدوی (میکرون)	$17/74 \pm 2/08^a$	$15/95 \pm 1/65^a$	$15/63 \pm 1/79^a$	$15/42 \pm 2/18^a$	$11/12 \pm 1/25^b$
قطر تخمدان (میکرون)	$134/02 \pm 2/15$	$132/15 \pm 2/24$	$132/52 \pm 2/05$	$132/23 \pm 2/24$	$122/12 \pm 2/45$

حروف کوچک غیر مشابه انگلیسی در هر ردیف اختلاف آماری معنی دار را نشان می دهد ($P < 0.05$).



تصویر ۱: مقاطع بافت بیضه و تخمدان نوزاد موش صحرایی در روز سیزده بارداری. بافت بیضه: الف: سالم، ب: کنترل، پ: لاژیک اسید، ت: لیکوین، ث: توام لیکوین - لاژیک اسید. کاهش قطر و تعداد لوله‌های اسپرم ساز و افزایش ادم در گروه کنترل نسبت به گروه‌های دیگر مشاهده می‌گردد. بافت تخمدان: ج: سالم، ح: کنترل، چ: لاژیک اسید، خ: لیکوین، د: توام لیکوین - لاژیک اسید. کاهش سلول‌های فولیکول بدوی و افزایش ادم در بافت بینابینی در گروه کنترل نسبت به گروه‌های دیگر مشاهده می‌گردد (بزرگنمایی $\times 40$ ، رنگ هماتوکسیلین - ائوزین)

بحث

اسپرماتوژنز و اووژنز فرایندی ضروری در قدرت باروری و تولیدمثل انسان است. اختلال در تولید و عملکرد آنها از شایع ترین علل ناباروری به شمار می رود، هدف از این مطالعه بررسی اثرات حفاظتی لیکوپن و الاژیک اسید بر سمیت القاء شده به وسیله کادمیوم کلراید بر بافت گناد نوزادان موش صحرایی در دوران بارداری بود.

نتایج حاصل از این طرح نشان می دهد که میانگین تعداد سلول های اسپرماتوگونی، سرتولی و لایدیگ در گروه های تحت درمان با لیکوپن، الاژیک اسید و توام لیکوپن - الاژیک اسید، که در روز سیزدهم بارداری کادمیوم کلراید دریافت نموده اند در مقایسه با گروه کنترل افزایش نشان می دهد که از نظر آماری معنی دار می باشد. مطالعات انجام شده نشان می دهد که میزان آپوپتوز سلول های زایای اسپرم به طور قابل توجهی در گروهی که کادمیوم کلراید (کنترل) دریافت نموده اند افزایش نشان می دهد که این نتایج با مطالعه حاضر مطابقت دارند.

یکی از عوامل مؤثر بر اسپرماتوژنز و اووژنز وجود رادیکال های آزاد (ROS) است، آسیب های DNA ناشی از اثرات مخرب رادیکال های آزاد اکسیژن، مهم ترین فاکتور دخیل در انواع بیماری ها از جمله ناباروری می باشد.

مطالعه های ایتکن و همکاران نشان داد که افزایش تولید ROS و محصولات آن به وسیله سلول های زاینده ارتباط نزدیکی با پاتوژنز دستگاه تناسلی

مردان داشته به طوری که وقتی میزان تولید ROS افزایش یابد باعث قطعه قطعه شدن DNA سلول ها و افزایش تومور بدخیم بیضه می شوند (۱۵).

صالح و همکاران نشان دادند که آسیب ایجاد شده در فسفولیپیدها و DNA اسپرم انسان در اثر ROS در پاتوژنز باروری مردان نقش به سزایی دارد (۱۶).

آپوپتوز (مرگ برنامه ریزی شده سلولی) به طور معمول در فرایند سلولی پستانداران دیده می شود (۲۳). علاوه بر آپوپتوز فیزیولوژیک، عوامل دیگری نیز مثل مواد سمی و برخی از داروهای شیمیایی وجود دارند که باعث افزایش آپوپتوز در سلول های زایای اسپرم می شوند (۲۳). افزایش آپوپتوز در سلول های زایا حالت تعادل بین تکثیر و مرگ سلول ها را از بین می برد (۲۴).

از کادمیوم در صنعت استفاده فراوانی می شود. افراد ممکن است از طریق رژیم غذایی، لوازم مصرفی، سیگار و آلوده کننده های محیطی در معرض آلودگی قرار گیرند (۱۷).

کادمیوم تولید رادیکال های آزاد اکسیژن را در سلول افزایش می دهد. از سوی دیگر با کاهش آنتی اکسیدان های درون سلول و بر هم زدن تعادل بین آنتی اکسیدان ها و عوامل اکسیدکنندگی سلولی، به مولکول های حیاتی با ارزش، همانند آنزیم، پروتئین و لیپید غشایی آسیب می رساند (۱۷).

با توجه به نتایج این مطالعه، می توان کاهش میزان اسپرماتوژنز بیضه و نهایتاً کاهش در میزان اسپرم های مقاطع اپیدیدیم راتحت تأثیر عوامل مختلفی

از جمله، کاهش در میزان هورمون تستوسترون، FSH و افزایش آپوپتوز سلول‌های زایای اسپرم دانست. مطالعه حاضر نشان داد که درمان با لیکوپن، الاژیک اسید و درمان توأم با لیکوپن - الاژیک اسید در دوران بارداری می‌تواند از اثرات تخریبی اکسیدان‌های ایجاد شده ناشی از کادمیوم کلراید بر بافت بیضه جلوگیری نموده، در نتیجه افزایش سلول‌های اسپرماتوگونی از یک طرف و نیز افزایش قطر لوله اسپرم‌ساز مشاهده گردید که با مطالعه دیگران مطابقت دارد (۱۸).

نتایج این تحقیق نشان می‌دهد که کادمیوم کلراید تزریق شده به موش صحرایی ماده در روز سیزده از دوران بارداری سبب تغییراتی در تخمدان جنین‌های این مادران شده است، به طوری که سبب کاهش تعداد سلول‌های فولیکول آغازی و کاهش قطر سلول‌های فولیکولی می‌گردد، که با مطالعه دیگران هم‌خوانی دارد.

جعفری و همکاران گزارش نمودند که اثرات ناشی از اکسیدان‌ها در بدن از جمله استرس‌های اکسیداتیو، رادیکال‌های آزاد، افزایش ضخامت پرده شفاف، کاهش میکروویلی اووسیت و کاهش ارتباط آن با سلول‌های تاجی - شعاعی در پرده شفاف سبب کاهش انتقال اکسیژن و مواد غذایی به اووسیت شده و در نتیجه تخریب اووسیت صورت می‌گیرد (۱۹).

کاهش توانایی اووسیت در استفاده از اکسیژن جهت تولید انرژی و روی آوردن به مسیرهای بی‌هوایی سبب اختلال در روند رشد و بلوغ اووسیت

شده و می‌تواند نقش مهمی را در روند آپوپتوز آن ایفاء نماید. از سوی دیگر نتایج به دست آمده گویای این است که نوزادان مادرانی که در دوران بارداری لیکوپن - الاژیک اسید به صورت توأم مصرف می‌کنند با توجه به خصوصیت آنتی اکسیدانی آنها تغییرات بافت گنادی کمتری نسبت به گروه کنترل نشان می‌دهند، که می‌توان اذعان نمود که این دو آنتی‌اکسیدان با تعدیل اثرات کادمیوم کلراید در دراز مدت از آسیب بافت گنادی جلوگیری می‌نمایند و می‌توانند اثر محافظتی خود را بر روی تخمدان اعمال نموده و سبب کاهش آپوپتوز سلول‌های جنسی گردند (۲۰).

اکسیدان‌ها موجب اختلال در عملکرد تخمدان از جمله تغییر در رفتار استروس، کاهش رشد فولیکولی، کاهش بلوغ اووسیت و کاهش جسم زرد، ایجاد فولیکول‌های آرتیک، کاهش یا عدم تخمک‌گذاری می‌گردد (۲۱).

اکسیدان‌ها سبب کاهش سطح سرمی LH و FSH در موش‌های صحرایی می‌شود. کاهش سطح سرمی LH و FSH با از دست رفتن حساسیت سلول‌های تخمدانی به این هورمون همراه می‌گردد که در نتیجه سنتز هورمون‌های تولید مثلی تخمدانی یعنی تولید استروژن‌ها به وسیله سلول‌های فولیکولی و پروژسترون به وسیله سلول‌های لوتئال دچار نقص می‌گردد (۲۲).

نتایج حاصل از این تحقیق نشان داد که آپوپتوز سلول‌های جنسی در تخمدان و بیضه‌ای

نوزادان نتیجه اثرات سمی کادمیوم کلرایدی است که در طی دوران بارداری استفاده شده است و با توجه به اثرات آنتی‌اکسیدانی لیکوپن و الاژیک اسید احتمالاً می‌توان با مصرف آن در طول بارداری، اثرات تخریبی کادمیوم کلراید را کنترل و از زوال بافت گنادی جلوگیری نمود.

تقدیر و تشکر

این مطالعه حاصل طرح تحقیقاتی مصوب مرکز سلولی و مولکولی دانشگاه علوم پزشکی یاسوج بود که با حمایت مالی معاونت پژوهشی دانشگاه انجام شد.

REFERENCES

1. Voutilainen R. Differentiation of the Testis, In: Developmental Endocrinology, Ares-Serono Symposia Publ. Geneva 1993; 6:141-6.
2. Rabinovici J, Jafer RB. Development And regulation of growth and differentiated function in human and subhuman primate fetal gonads. *endocr.Rev* 1990; 11(4); 532-57.
3. Sharma RK, Thornton J. Relationship between ROS production, Moustafa M H apoptosis and DNA denaturation in spermatozoa from patients examined for infertility. *Hum Reprod* 2004; 19(1); 129-38.
4. Vilma A, Kristina R, Audrius M. The analysis of quality and antioxidant activity of green tea extracts. *Journal of Medicinal Plants Research* 2011; 5(5); 811-6.
5. Gupta RS, Gupta ES, Dhakal BK, Thakur AR, Ahnn J. Vitamin C and vitamin E protect the rat testes from cadmium – induced reactive oxygen species. *Mol Cells* 2004; 17(1); 132-9.
6. Agarwal A, Shen H, Agarwal S, Rao AV. Lycopene content of tomato products: its stability, bioavailability and in vivo antioxidant properties. *J Med Food* 2001; 4: 9-15.
7. Leonardo S, Alberto A, Raul R, Antonio A, Cristobal N. Ellagic acid: Biological properties and biotechnological development for production processes. *Afr J Biotechnol* 2011; 10; 4518-23.
8. Seeram N, Adams L, Henning S, Niu Y, Zhang Y. In Vitro Anti proliferative, apoptotic and antioxidant activities of punicalagin, ellagic acid and a total pomegranate tannin extract are enhanced in combination with other polyphenols as found in pomegranate juice. *J Nutr Biochem* 2005; 16: 360-7.
9. Ahmet ASA. Modulatory effects of lycopene and ellagic acid on reproductive dysfunction induced by polychlorinated biphenyl (aroclor 1254) in male rats. *Basic & Clinical Pharmacology & Toxicology* 2009; 106: 479-89.
10. Matos HR, Marques SA, Gomes OF, Silva AA, Heimann JC, Di Mascio P, Medeiros MH. Lycopene and beta-carotene protect in vivo iron-induced oxidative stress damage in rat prostate. *Braz J Med Biol Res* 2006; 39: 203-10.
11. Hekimoglu A, KurÅer Z, Aral F, Baba F, Sahna E, Atessahin A. Lycopene, an antioxidant carotenoid, attenuates testicular injury caused by ischemia reperfusion in rats. *Tohoku J Exp Med* 2009; 218: 141-7.
12. Krichah R, Ben Rhouma K, Hallègue D, Tébourbi O, Joulin V, Couton D, et al. Acute cadmium administration induces apoptosis in rat thymus and testicle, but not liver. *Polish Journal of Environmental Studies* 2003; 12 (5): 589-94.
13. Türk G, Ates S, Ahin A, Sönmez M, Eribas c. Yüce A. Improvement of cisplatin- induced injuries to sperm quality, the oxidant-antioxidant system, and the histologic structure of the rat testis by ellagic acid. *Fertil And Steril* 2008; 89(5s): 1474-81.
14. Atessahin A, Yilmaz S, Karahan I, Ceribarsi AO, Karaoglu A. Effects of lycopene against cisplatin-induced nephrotoxicity and oxidative stress in rats. *Toxicology* 2005; 212: 116-23.
15. Sharma RK, Agarwal A. Role of reactive oxygen species in male infertility. *Urology* 1996; 48: 835-50.
16. Saleh RA, Agarwal A, Nada EA, El Tonsy MH, Sharma RK, Meyer A, Nelson DR, et al. Negative effects of increased sperm DNA damage in relation to seminal oxidative stress in men with idiopathic and male factor infertility. *Fertil Steril* 2003; 79(30): 1597-605.
17. Doaa M, Ashraf S, Ahmed O, Amal S. Effect of cadmium on the testes of adult albino rats and the ameliorating effect of zinc and vitamin E. *British Journal of Science* 2014; 11(1): 72-95.
18. Burukoglu D, Baycu C. Protective effects of zinc on testes of cadmium-treated rats. *Bull Environ Contam Toxicol* 2008; 81: 521-4.

19. Jafari Barmak M, Khaksar Z, Sharifi A, Mahmoudi R. Effect of aloe vera extract on ovaries development in during gestational age of 18 day embryo of diabetic rats. *Life Science Journal* 2013; 10(2s); 323-7.
20. Hosseinifar S, Erfanimajd N, Morovvati H, Najafzadeh H. Aloe vera gel protects ovarian structure in diabetic rat. *American-Eurasian Journal of Toxicological Sciences* 2011; 3(3): 197-203.
21. Björkman N. A study of granulosa cells of the rat ovary. *Acta anat (Basel)* 1962; 51; 125-47.
22. Jelodar G, Khaksar Z, Pourahmadi M. Endocrine profile and testicular histomorphometry in neonatal rats of diabetic mothers. *Vet Archiv* 2010; 80: 421-30.
23. Ceribasim A, Türk G, Sönmez M, Sakin F, Ates S, Ahin A. Toxic effect of cyclophosphamide on sperm morphology, testicular histology and blood oxidant-antioxidant balance, and protective roles of lycopene and ellagic acid. *Basic Clin Pharmacol Toxicol* 2010; 107: 730-6.
24. Chieri RA, Pivetta OH, Foglia VG. Altered ovulation pattern in experimental diabetes. *Fertil Steril* 1969; 20: 661-8.

Protective Effects of Lycopene and Ellagic Acid on Gonadal Tissue, Maternal Newborn Rats Induced by Cadmiumchloride

Hoshmand Motlagh K¹, Jafari Barmak M², Dehghan Manshadi A³,Vahdati A¹, Zargar HR⁴, Mahmoudi R^{2*}

¹Biology Department, Islamic Azad University Fars Science and Research Branch, Fars, Iran. ²Cellular and Molecular Research Center, Yasuj University of Medical Sciences, Yasuj, Iran. ¹Student Research Committee, Yasuj University of Medical Sciences, Yasuj, Iran, ⁴Department of Pharmacology and Toxicology, School of Pharmacy, Jundishapur University Of Medical Sciences, Ahvaz, Iran.

Received: 15 Feb 2015

Accepted: 14 June 2015

Abstract:

Background & aim: Cadmium is a toxin which reduces the ability of the reproduction in humans .Different antioxidants damaging effects of toxins are eliminated .The purpose of this study was to investigate the protective effects of lycopene and Ellagic acid induced by cadmium chloride on the gonadal tissue of newborn rats during pregnancy.

Methods: In the present experimental study, 30 adult female Wistar rats (180-200 gr) were prepared and maintained in standard conditions. The female rats were used for mating with the male. After observation of vaginal plaque, pregnant rats were randomly divided into 5 groups of 6 rats. Group I (normal): They were given normal saline in 13 days during pregnancy. Group II (Control): Cadmium chloride (1.5 mg / kg/ IP) was injected and normal saline was given to them in 13 days of during pregnancy. Group III: Cadmium chloride (1.5 mg / kg/ IP) was injected and ellagic acid (10 mg/kg/orally) in 13 days were injected during pregnancy. Group IV: Cadmium chloride (1.5 mg / kg/ IP) was injected and copene acid (20 mg/kg/orally) was injected in 13 days of during pregnancy. Group V: Cadmium chloride (1.5 mg / kg/ IP) was injected and ellagic acid (10 mg/kg/orally) and lycopene acid (20 mg/kg/orally) were injected in 13 days during pregnancy. After postpartum, Neonatal rats were anesthetized with ether. Animals were dissected, then the testes and Ovaries were removed and transferred to 10% formalin solution. After tissue processing, tissue sections were prepared and H&E stained. Data were analyzed by SPSS software and ANOVA test.

Results: Average number of Sertoli cells ,spermatogonia ,Leydig, and the number of seminiferous tube in control group were compared to other groups that were treated with lycopene - ellagic acid and ellagic acid had been reduced-proves to be significant(P <0.05). Average diameter of seminiferous tube in control group compared to other groups that are treated with lycopene - ellagic acid and ellagic acid had been reduced-proves but is not significant. Mean primordial follicle diameter and number of primordial of ovary tissue in control group compared to other groups that were treated with lycopene - ellagic acid and ellagic acid had been increased-proved to be significant(P <0.05).

Conclusion: The results showed that the combined treatment of ellagic acid and lycopene-ellagic acid may have reduced the toxic effects of cadmium chloride and may have improved the process of replicating the sex cells.

Keywords: Cadmium Chloride, Lycopene, Ellagic acid, Neonatal Rat, Gonads

Corresponding author: Mahmoudi R, Cellular and Molecular Research Center, Yasuj University of Medical Sciences, Yasuj, Iran.

Email: rmahmoudi40@yahoo.com

Please cite this article as follows:

Hoshmand Motlagh K, Jafari Barmak M, Dehghan Manshadi A,Vahdati A, Zargar HR, Mahmoudi R. Protective Effects of Lycopene and Ellagic Acid on Gonadal Tissue, Maternal Newborn Rats Induced by Cadmiumchloride. Armaghane-danesh 2015; 20 (5): 369-380.