

مقایسه دو روش فیکساسیون لام‌های خونی پاپ‌اسمیر به وسیله محلول کارنویز و اتیل الکل ۹۶ درصد در نمونه‌های تهیه شده از درمانگاه‌های زنان

چکیده:

مقدمه و هدف: سرطان رحم یکی از مشکلات مهم بهداشتی گسترده در دنیاست. تست پاپانیکولا شایع‌ترین ابزار مؤثر در دسترس برای تشخیص زودرس سرطان دهانه رحم است. خون می‌تواند اثرات منفی در کیفیت پاپ‌اسمیر داشته باشد. فیکساسیون خوب گلبول‌های قرمز را از زمینه لام‌های خونی کاهش می‌دهد و می‌تواند این تکنیک را بهبود بخشد. یکی از محلول‌های مؤثر برای لیز کردن گلبول‌های قرمز محلول کارنویز می‌باشد. هدف از این مطالعه مقایسه دو روش فیکساسیون لام‌های خونی پاپ‌اسمیر به وسیله محلول کارنویز و اتیل الکل ۹۶ درصد در نمونه‌های تهیه شده از درمانگاه‌های زنان بود.

مواد و روش‌ها: این مطالعه یک پژوهش تجربی روی ۴۵۰ لام خونی پاپ‌اسمیر تهیه شده از دهانه رحم ۲۲۵ زن که برای غربالگری سالانه سرطان دهانه رحم در سال‌های ۱۳۸۴-۱۳۸۵ به بیمارستان‌های زینبیه و شهید فقیهی دانشگاه علوم پزشکی شیراز مراجعه و خونریزی تماسی داشتند انجام گرفت. از هر نمونه بعد از مشاهده خونریزی تماسی دو نمونه به روش مرسوم پاپ‌اسمیر تهیه شد؛ در روش اول یکی از لام‌ها به وسیله اتیل الکل ۹۶ درصد به مدت ۵ دقیقه فیکس شد و در روش دوم لام بعدی به وسیله محلول کارنویز به مدت ۲۰ دقیقه فیکس گردید. سپس لام‌ها با روش پاپانیکولا رنگ‌آمیزی شدند و به وسیله دو نفر پاتولوژیست به صورت دو سو کور مورد ارزیابی قرار گرفتند. داده‌های جمع‌آوری شده به وسیله نرم‌افزار SPSS و آزمون‌های آماری فیشر، مجذور کای و تی مستقل آنالیز گردیدند.

یافته‌ها: از بین ۴۵۰ نمونه تهیه شده ۴۱۰ نمونه دارای کفایت سلولی لازم برای مطالعه بودند. نتایج نشان داد که حضور سلول‌های سنگفرشی و استوانه‌ای در لام‌های کارنویز فیکس بیشتر از لام‌های اتیل الکل فیکس بود. کاهش گلبول‌های قرمز از زمینه لام‌ها و افزایش وضوح لام‌ها در نمونه‌های کارنویز فیکس بیشتر از لام‌های الکل فیکس بود. تشخیص سلول‌های التهابی و عوامل بیماری‌زا در لام‌های کارنویز فیکس بیشتر از لام‌های الکل فیکس بوده است ($p < 0.001$)، اما تشخیص سلول‌های سنگفرشی و استوانه‌ای غیر طبیعی در دو روش، اختلاف آماری معنی‌داری را نشان نداد.

نتیجه‌گیری: محلول کارنویز می‌تواند به عنوان یک فیکساتیو مؤثر در نمونه‌های خونی پاپ‌اسمیر به روش مرسوم مورد استفاده قرار گیرد.

واژه‌های کلیدی: فیکساسیون، محلول کارنویز، اتیل الکل ۹۶ درصد، پاپ‌اسمیر

خدیجه ابدالی *

مهری شمسی **

دکتر نادر ریاض منتظر ***

سید حمیدرضا طباطبایی ****

* کارشناس ارشد مامایی، مربی دانشگاه علوم

پزشکی شیراز، دانشکده پرستاری و مامایی

حضرت فاطمه (س)، گروه مامایی

** کارشناس ارشد مامایی، دانشگاه علوم پزشکی

لرستان، خرم‌آباد بیمارستان زنان و زایمان،

بخش زنان

*** متخصص پاتولوژی، دانشیار دانشگاه علوم

پزشکی شیراز، دانشکده پزشکی، بخش پاتولوژی

**** کارشناس ارشد اپیدمیولوژی، مربی

دانشگاه علوم پزشکی شیراز، دانشکده بهداشت،

گروه آمار حیاتی

تاریخ وصول: ۱۳۸۵/۹/۷

تاریخ پذیرش: ۱۳۸۵/۱۲/۶

مؤلف مسئول: خدیجه ابدالی

پست الکترونیک: abdali_kh@yahoo.com

مقدمه

سرطان گردن رحم یکی از مشکلات مهم بهداشتی در اکثر کشورهاست و حتی می‌توان از آن به عنوان یک مشکل جهانی یاد کرد. سرطان گردن رحم، سومین سرطان شایع در زنان می‌باشد که منجر به مرگ بسیاری از زنان در کشورهای در حال توسعه می‌گردد(۱). میزان شیوع این سرطان در کشور ایران ۵/۲ درصد می‌باشد. سرطان گردن رحم عوامل خطر متعددی از جمله؛ سن پایین در زمان اولین نزدیکی جنسی، شرکای جنسی متعدد، مصرف سیگار، نژاد، تعداد زایمان بالا، پایین بودن سطح اقتصادی اجتماعی، عفونت دهانه رحم با ویروس پاپیلومای انسانی^(۱) و غیره دارد. علایم سرطان به صورت خونریزی نامنظم از واژن، خونریزی متعاقب مقاربت یا هردو، خونریزی تماسی در اثر تهیه نمونه از گردن رحم و غیره می‌باشد(۲). تست پاپانیکولا یکی از مؤثرترین ابزار در دسترس برای تشخیص زودرس این سرطان می‌باشد (۳). از سال ۱۹۵۰ این تست موجب کاهش شیوع این سرطان تا حدود ۷۹ درصد و کاهش مرگ و میر ناشی از این سرطان تا حدود ۷۰ درصد بوده است (۴). تغییر در فن‌آوری تست پاپ اسمیر ضروری می‌باشد. نتایج منفی کاذب به علت اشتباه در نمونه‌گیری، تفسیر، تهیه لام، فیکساسیون نامناسب، خشک شدن نمونه در هوا، پوشیده بودن سطح لام به وسیله موکوس، ترشحات و خون به وقوع می‌پیوندد(۵ و ۶). وجود خون بر روی گستره

تهیه شده از سلول‌های گردن رحم بر روی کیفیت و نتایج اسمیر تأثیر منفی می‌گذارد(۷).

در مطالعه‌ای که به وسیله کدیور و همکاران(۱۳۸۳) در شهر شیراز جهت بررسی غربالگری پاپ‌اسمیر در شبکه بهداشتی استان فارس انجام شد حضور خون در لام‌های پاپ‌اسمیر قابل ملاحظه بود به گونه‌ای که ۸۵ درصد لام‌ها دارای آغشتگی اندک تا متوسط ۳ تا ۷ درصد لام‌ها پوشیده از خون بوده‌اند و ناهنجاری‌های سلولی لام‌های خونی بیشتر بود که می‌تواند بیانگر آسیب‌پذیر بودن گردن رحم و خونریزی متعاقب برخورد ابزار نمونه‌گیری به دلیل در معرض خطر بودن این سلول‌ها به سرطان گردن رحم باشد(۸). در بررسی نتایج غیر طبیعی پاپ اسمیر در مراجعین به مراکز درمانی- بهداشتی استان اصفهان در ۲۲ درصد از موارد ارجاع شده خونریزی بعد از تماس جنسی و خونریزی متعاقب نمونه‌گیری وجود داشت که از این میزان ۱۱ درصد به همراه پاسخ غیرطبیعی نتوپلازی داخل اپی‌تلیوم گردن رحم دو^(۲) وجود داشت(۹). در تهران آلودگی لام‌ها به خون در بررسی ۳۰۰۰ نمونه پاپ‌اسمیر در زنان متأهل ۱۳ درصد گزارش شده است که مشاهده خون در پاپ اسمیر ۵/۳ درصد شانس ابتلا به دیسپلازی را افزایش داده است(۱۰). در مطالعه‌ای که به وسیله هایدشین و

1-Human Papillomavirus
2-Cervical Intra Epithelial Neoplasia2 (CIN2)
1-Hideshein et al

گردن رحم تاکنون از آن استفاده نشده است. هدف از این مطالعه مقایسه دو روش فیکساسیون لام‌های خونی پاپ اسمیر به وسیله محلول کارنویز و اتیل الکل ۹۶ درصد در نمونه‌های تهیه شده از درمانگاه‌های زنان است.

مواد و روش‌ها

این پژوهش یک مطالعه تجربی می‌باشد که در فاصله زمانی سال‌های ۱۳۸۵-۱۳۸۴ در درمانگاه‌های بیماری‌های زنان بیمارستان‌های زینبیه و شهید فقیهی دانشگاه علوم پزشکی شیراز انجام شده است.

این پژوهش بر روی ۴۵۰ لام خونی تهیه شده از سلول‌های گردن رحم ۲۲۵ زن مراجعه کننده جهت غربالگری سالیانه پاپ اسمیر که در هنگام نمونه‌گیری، خونریزی تماسی داشته‌اند، انجام شده است. این حجم نمونه با توجه به درصد خون باقیمانده روی لام‌ها در روش الکل فیکس و کارنویز فیکس با اختلاف ۴ درصد بین دو روش و انحراف معیار ۱۴ و نیز در دو روش بر روی یک نمونه لام و ضریب اطمینان ۵ درصد و توان آزمون ۸۰ درصد و با روش محاسبه حجم نمونه برای دو میانگین در حالت جور شده تعیین شده است.

مشخصات واحدهای مورد پژوهش شامل:

کلیه لام‌های تهیه شده از سلول‌های گردن رحم که در هنگام نمونه‌گیری خونی شدند، سلول‌های به دست آمده از گردن رحم به طور یکنواخت و نازک بر روی

همکاران^(۳) (۱۹۹۸) در آمریکا جهت بررسی ایمونولوژیک سلول‌های گردن رحم با استفاده از پاپ اسمیر انجام شد، آغشته بودن لام‌ها به خون موجب کاهش قدرت تشخیصی آزمایش‌ها شد و یافتن راه‌حلی جهت پاک نمودن خون از نمونه‌ها برای جلوگیری از تکرار پاپ اسمیر و هزینه‌های مربوط به آن را پیشنهاد می‌دهد (۱۱).

با توجه به مسایل فوق وجود نمونه‌های خونی پاپ اسمیر به عنوان یکی از چالش‌های مهم سیتولوژیک است. فیکساسیون یکی از مهمترین جنبه‌های بافت‌شناسی می‌باشد و یکی از مراحل اساسی در تهیه نمونه‌های بافت‌شناسی و تشخیص آنهاست. از محلول‌های مختلفی جهت فیکساسیون و پاک‌نمودن خون از نمونه‌های پاپ اسمیر استفاده می‌شود، مانند: اسید استیک، محیط مایع^(۱)، سیتوریچ - رد^(۲) که هر کدام دارای معایب خاص خود از جمله: کاهش وضوح سلولی، ایجاد لخته شدن به وسیله سلول‌های خونی که موجب مسدود شدن فیلتر دستگاه سانتریفوژ^(۳) می‌شود و همچنین قیمت بالای آنها می‌باشند. یکی از محلول‌های مؤثر در همولیز گلبول‌های قرمز محلول کارنویز (اتانول، کلروفرم، اسیداستیک ۱۰:۳:۶) است (۸). فیکساتیو کارنویز می‌تواند جهت پاک‌نمودن خون از نمونه‌های پاپ اسمیر قبل از رنگ‌آمیزی نمونه جهت بررسی بهتر مورد استفاده قرار گیرد. در حال حاضر محلول کارنویز جهت فیکس کردن بافت‌های دیگر از جمله: بافت معده، مری، تیروئید، پستان و غیره مورد استفاده قرار می‌گیرد و در سیتولوژی

1-Thin prep
2-Cytorich - red
3-Centrifuge

یک اسلاید شیشه‌ای کشیده شدند و نمونه‌ها بلافاصله در محلول کارنویز و الکل جهت ثابت‌شدن قرار داده شدند. در این مطالعه زنانی با مشخصاتی شامل؛ زنان مراجعه کننده حداقل یکبار ازدواج کرده‌اند، ۲۴ ساعت قبل از دوش واژینال و یا هر نوع لوبریکانت استفاده نکرده بودند، ۲۴ ساعت قبل نزدیکی نداشتند و از کرم واژینال به مدت یک هفته استفاده نکردند، وارد پژوهش شدند و در غیر این صورت نمونه‌ها از مطالعه حذف شدند.

از هر نمونه رضایت‌نامه کتبی و آگاهانه جهت شرکت در این مطالعه اخذ شد. سپس پرسشنامه حاوی اطلاعات عمومی، نتایج آزمایش‌های قبلی پاپ‌اسمیر در صورت انجام، گزارش مشاهدات فرد نمونه‌گیر و گزارش متخصص سلول‌شناسی تکمیل شد. بیمار در وضعیت لیتاتومی خوابانده شد و اسپاکولوم به آرامی وارد واژن گردید. از هیچ وسیله‌ای به جز آب گرم جهت داخل کردن اسپاکولوم استفاده نشد. وضعیت سرویکس و واژن به دقت بررسی شد. پس از مشاهده خونریزی تماسی در اثر برخورد ابزار نمونه‌گیری، از هر فرد دو نمونه پاپ اسمیر، به روش مرسوم تهیه شد، سپس یکی از نمونه‌ها به مدت ۵ دقیقه به وسیله اتیل الکل ۹۶ درصد و نمونه دیگر به مدت ۲۰ دقیقه به وسیله محلول کارنویز فیکس گردیدند. جهت جلوگیری از تورش نمونه‌ها به صورت ضربدری تهیه شدند. بدین ترتیب که در بیمار اول؛ نمونه اول به وسیله اتیل الکل ۹۶ درصد و نمونه دوم به وسیله محلول کارنویز

فیکس گردید و در بیمار بعدی نمونه اول به وسیله محلول کارنویز و نمونه دوم به وسیله اتیل الکل ۹۶ درصد فیکس گردید.

تعیین درصد خون لام‌ها به وسیله پاتولوژیست و بر اساس مشاهده تعداد گلبول‌های قرمز در هر میدان دید میکروسکوپی انجام شد (۱۱). در این مطالعه میزان وضوح لام‌ها با توجه به معیار درصد خونی بودن لام و کیفیت رنگ‌آمیزی هسته و سیتوپلاسم به صورت زیر دسته‌بندی شد؛ درصد خونی بودن لام، میزان وضوح خوب (۴۰ - ۰) درصد، متوسط (۷۰ - ۴۰) درصد و بد (۱۰۰ - ۷۰) درصد بود. رنگ‌آمیزی هسته‌ای و سیتوپلاسم میزان وضوح خوب (رنگ‌آمیزی مناسب) و متوسط (رنگ‌آمیزی ضعیف / مناسب) و بد (رنگ‌آمیزی هسته و سیتوپلاسم میزان هر دو ضعیف) بود (۸ و ۱۱).

سپس نمونه‌های تهیه شده به روش پاپانیکولا رنگ‌آمیزی شدند و به صورت دو سو کور به وسیله دو سیتولوژیست مطالعه شده و نتایج آنها در فرمی که بدین جهت تهیه شده بود ثبت گردیدند.

اطلاعات به دست آمده با نرم‌افزار SPSS^(۱) مورد تجزیه و تحلیل آماری قرار گرفتند. ابتدا مشخصات افراد مراجعه کننده در روش اول و دوم بر اساس فرم داده‌ها با یکدیگر مقایسه شدند و سپس نتایج حاصل از مطالعه لام‌های کارنویز و اتیل الکل در دو روش

1-Statistical Package for Social Sciences

درصد خون لام‌های دو روش بر اساس مشاهده تعداد گلبول‌های قرمز در هر میدان دید میکروسکوپی تعیین شد. با استفاده از آزمون آماری تی مستقل بین میانگین درصد خونی بودن لام‌های دو روش اختلاف آماری معنی‌دار است. میانگین آلودگی لام‌ها به خون در لام‌های الکل فیکس ۴۹/۹ درصد و در لام‌های کارنویز به ۱۳/۲۸ درصد کاهش یافت ($p < 0.001$) (تصاویر ۲ و ۱). میزان وضوح لام‌های کارنویز فیکس در مقایسه با لام‌های الکل فیکس بیشتر بود ($p < 0.001$) (جدول ۱).

در این پژوهش بین شناسایی سلول‌های التهابی و ارگان‌نسیسم‌های بیماری‌زا در دو روش اختلاف معنی‌داری مشاهده شد. شناسایی سلول‌های التهابی در لام‌های کارنویز ۴۴/۹ درصد در مقایسه با لام‌های الکل فیکس ۳۱/۲ درصد است ($p < 0.05$). شناسایی عوامل میکروبی در لام‌های کارنویز فیکس ۴۴/۱ درصد و در لام‌های الکل فیکس ۲۴/۹ درصد بوده است ($p < 0.001$). در این مطالعه هیچ اختلافی بین طبقه‌بندی عمومی ناهنجاری‌ها و حضور ناهنجاری‌های سلول اپی تلیال و استوانه‌ای در دو روش مشاهده نشد (جدول ۲).

نتایج به دست آمده از لام‌های کارنویز مبنی بر وجود ناهنجاری‌های سلول‌های اپی تلیال و استوانه‌ای به وسیله کولپوسکوپی و بیوپسی تأیید گردیدند (تصاویر ۴ و ۳).

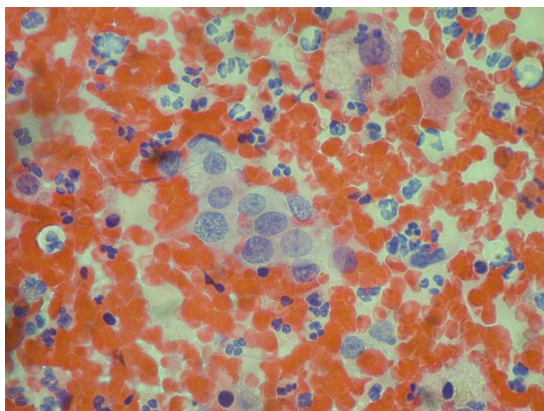
مقایسه قرار گرفتند. آزمون‌های آماری مورد استفاده در این پژوهش شامل: دقیق فیشر^(۱)، مجذور کای^(۲) و آزمون تی مستقل^(۳) می‌باشد.

یافته‌ها

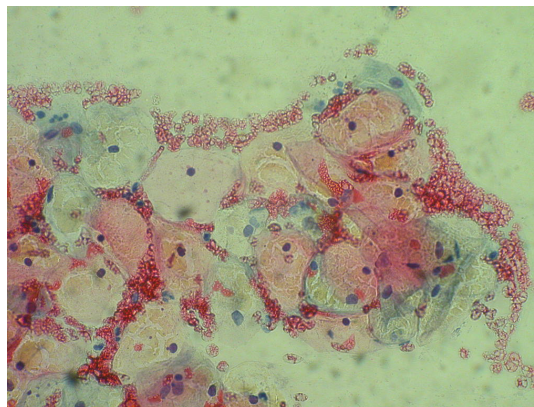
در این مطالعه از ۴۵۰ لام تهیه شده از سلول‌های گردن رحم ۴۱۰ لام دارای کفایت سلولی لازم جهت مطالعه بودند و بقیه لام‌ها از مطالعه خارج شدند. اطلاعات دموگرافیک واحدهای مورد پژوهش نشان می‌دهد که متوسط سن زنان مراجعه کننده ۳۲/۱۳ سال (۷۹-۱۷) بود، متوسط سن اولین ازدواج ۱۸/۵ سال (۳۸-۱۹) و متوسط سن منارک ۱۱/۹۱ (۱۶-۸) سال بود. متوسط اولین روز آخرین قاعدگی زنان مراجعه کننده ۱۱/۹۰ بود و ۶۴/۶ درصد از زنان دارای قاعدگی طبیعی بودند، تعداد حاملگی، زایمان و سقط به ترتیب: ۲/۶۳، ۲/۱۶ و ۰/۴۵ بود.

در این مطالعه کفایت سلولی لام‌ها با حضور سلول‌های سنگفرشی، استوانه‌ای و ناحیه دگرگونی در لام‌های کارنویز فیکس و الکل فیکس بررسی شدند. نتایج نشان داد که حضور سلول‌های سنگفرشی و استوانه‌ای در لام‌های کارنویز فیکس بیشتر از لام‌های الکل فیکس می‌باشد و بر اساس آزمون آماری فیشر این اختلاف معنی‌دار است ($p < 0.001$) که این نتایج نشان می‌دهد، کارنویز قدرت بیشتری در پاک کردن خون از سطح لام‌ها را داراست، اما حضور سلول‌های ناحیه دگرگونی در لام‌های کارنویز فیکس و الکل مشابه بود.

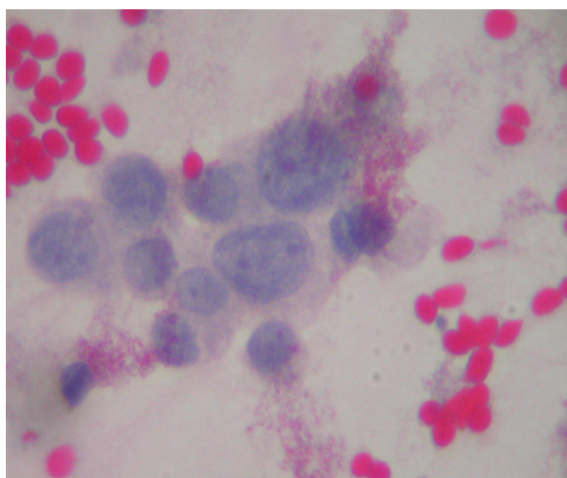
1-Fisher's exact Test
2-Chi-square test
3-Independent sample t- test



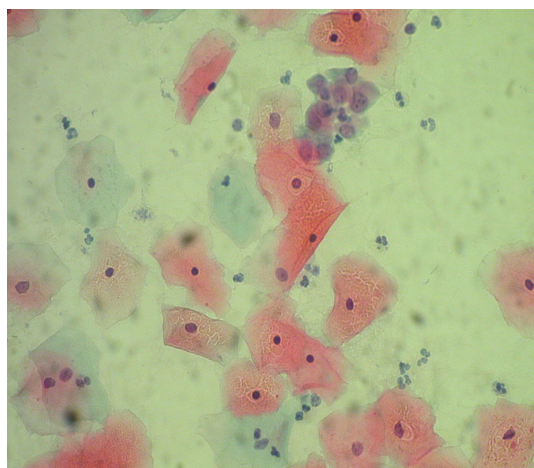
تصویر ۳: ضایعات داخلی اپی تلیالی دهانه رحم با درجه بالا در لام الکل فیکس (رنگ آمیزی پاپا نیکولا، بزرگنمایی ۴۰)



تصویر ۱: درصد خونی بودن و وضوح لام الکل فیکس (رنگ آمیزی پاپا نیکولا، بزرگنمایی ۴۰)



تصویر ۴: ضایعات داخلی اپی تلیالی دهانه رحم با درجه بالا در لام کارنویز فیکس (رنگ آمیزی پاپا نیکولا، بزرگنمایی ۴۰)



تصویر ۲: درصد خونی بودن و وضوح لام کارنویز فیکس (رنگ آمیزی پاپا نیکولا، بزرگنمایی ۴۰)

جدول ۱: مقایسه میزان وضوح لام های الکل فیکس و کارنویز فیکس

سطح معنی داری	جمع		بد		متوسط		خوب		میزان وضوح روش
	درصد	تعداد	درصد	تعداد	درصد	تعداد	درصد	تعداد	
<۰/۰۰۱	۱۰۰	۲۰۵	۷۰/۷	۱۴۵	۲۹/۳	۶۰	۰	۰	الکل فیکس
	۱۰۰	۲۰۵	۱	۲	۴۷/۳	۹۷	۵۱/۷	۱۰۶	کارنویز فیکس
	۱۰۰	۴۱۰	۳۵/۹	۱۴۷	۳۸/۳	۱۵۷	۲۵/۹	۱۰۶	جمع

جدول ۲: مقایسه توزیع نتایج سیتولوژی در لام‌های الکل فیکس و کارنویز فیکس در روش اول و دوم

نتایج سیتولوژی	روش	الکل فیکس		کارنویز فیکس		جمع کل		سطح معنی‌داری
		تعداد	درصد	تعداد	درصد	تعداد	درصد	
طبقه بندی عمومی	ناهنجاری	۱۲	۵/۹	۱۲	۵/۹	۲۴	۵/۹	NS*
	عدم ناهنجاری	۱۹۳	۹۴/۱	۱۹۳	۹۴/۱	۳۸۶	۹۴/۱	
	جمع	۲۰۵	۱۰۰	۲۰۵	۱۰۰	۴۱۰	۱۰۰	
ناهنجاری سلول سنگفرشی	عدم حضور	۲۰۱	۹۸	۲۰۳	۹۹	۴۰۴	۹۸/۵	NS*
	جمع	۲۰۵	۱۰۰	۲۰۵	۱۰۰	۴۱۰	۱۰۰	
	حضور	۴	۲	۲	۱	۶	۱/۵	
سلول‌های التهابی	عدم حضور	۱۲۹	۶۷/۸	۱۱۳	۵۵/۱	۲۴۲	۶۱/۵	<۰/۰۵
	جمع	۲۰۳	۹۹	۲۰۵	۱۰۰	۴۰۸	۹۹/۵	
	حضور	۵۱	۲۴/۹	۹۱	۴۴/۱	۱۴۲	۳۴/۶	
عوامل میکروبی	عدم حضور	۱۵۶	۷۵/۱	۱۱۴	۵۵/۵	۲۶۸	۶۵/۴	<۰/۰۰۱
	جمع	۲۰۵	۱۰۰	۲۰۵	۱۰۰	۴۱۰	۱۰۰	
	حضور	۴۹	۲۴/۹	۹۱	۴۴/۱	۱۴۲	۳۴/۶	

*NS:Not Significant

بحث و نتیجه‌گیری

نمونه‌های خونی تست پاپ اسمیر همواره یکی از مشکلات قدیمی سیتولوژیست‌ها در مطالعه نمونه‌ها بوده است. این امر موجب شده که تغییراتی در تکنیک‌های مرسوم پاپ اسمیر انجام گردد. استفاده از موادی مانند ساپونین^(۱)، محیط مایع و محلول سیتوریچ - رد می‌تواند موجب کاهش گلبول‌های قرمز از زمینه نمونه‌ها گردد (۱۲ و ۱۳). بدیهی است استفاده از محلولی که علاوه بر ثابت کردن سلول‌ها، خاصیت پاک نمودن خون از سطح لام‌ها را نیز داشته باشد جایگاه ویژه‌ای در فن‌آوری مرسوم پاپ اسمیر خواهد داشت و محلول کارنویز به عنوان محلولی شناخته شده در لیز نمودن گلبول‌های قرمز در مراحل مختلف فیکساسیون نمونه‌های پاتولوژی به کار می‌رود. این محلول جهت فیکس نمودن نمونه‌های بافتی پستان، تیروئید، کبد و بافت رحم به کار رفته است. آیا این محلول می‌تواند در پاپ اسمیر مورد استفاده قرار

گیرد؟ این سؤالی است که در این تحقیق به جوانب

مختلف آن پرداخته شده است.

در این مطالعه معیارهای کفایت سلولی، حضور سلول‌های سنگفرشی، سلول‌های استوانه‌ای و سلول‌های ناحیه دگرگونی است. توزیع سلول‌های سنگفرشی و استوانه‌ای در لام‌هایی که به وسیله محلول کارنویز فیکس شده‌اند بیشتر از لام‌هایی است که در محلول الکل فیکس گردیده‌اند. سرسی و همکاران^(۲) (۱۹۹۸) نشان دادند که محلول کارنویز در مقایسه با فرمالین ۱۰ درصد دارای توانایی خوبی در تشخیص ماست سل‌ها در مراحل فیزیولوژیک آندومتر هایپرپلاستیک می‌باشد (۱۳). در مطالعه‌ای که به وسیله لاورتی و ایست^(۳) (۱۹۹۷) در سیدنی استرالیا انجام شد، کیفیت و حساسیت لام‌های تهیه شده از سلول‌های گردن رحم به روش مرسوم پاپ اسمیر

1-Saponin

2-Cerci et al

3-Laverty & East

(الکل فیکس) با لام‌های تهیه شده از سلول‌های گردن رحم به وسیله محلول سیتوریچ رد با یکدیگر مقایسه شدند. او نشان داد که حضور سلول‌های داخل گردن رحم در لام‌هایی که به وسیله سیتوریچ رد فیکس شده بودند، دارای کفایت بهتر و وضوح بیشتر از لام‌های تهیه شده به روش مرسوم پاپ‌اسمیر (الکل ۹۶ درصد) می‌باشد. همچنین عدم کفایت سلولی در لام‌های سیتوریچ رد کمتر از لام‌های تهیه شده به روش مرسوم می‌باشد (۱۴).

نتایج مطالعه حاضر نشان می‌دهد که کفایت سلولی و وضوح سلولی در لام‌های کارنویز بهتر از لام‌های الکل فیکس می‌باشد. توزیع سلولی در روش اول مطلوب‌تر بود و این امر ناشی از پاک شدن خون از زمینه لام‌ها به وسیله محلول کارنویز است. این موضوع که آیا فیکساسیون مجدد لام‌هایی که فاقد کفایت سلولی هستند به وسیله محلول کارنویز می‌تواند موجب افزایش کفایت سلولی لام‌ها شود، می‌تواند مورد توجه قرار گیرد و بررسی جدید را می‌طلبد. مطالعه حاضر همچنین نشان داد که محلول کارنویز به طور قابل توجهی موجب کاهش گلبول‌های قرمز از زمینه لام‌ها و افزایش وضوح لام‌ها می‌گردد و تأثیری بر روی رنگ‌آمیزی سیتوپلاسم هسته‌ای ندارد و موجب ایجاد چروکیدگی سلولی و تیره شدن هسته سلول‌ها به گونه‌ای که جزئیات هسته را نامعلوم نماید نمی‌گردد.

ویدمن و همکاران^(۱) (۱۹۹۷) نشان دادند که سیتوریچ رد در کاهش گلبول‌های قرمز از سطح لام‌ها در نمونه‌های تهیه شده از بافت‌های مختلف مؤثر

می‌باشد (۱۵). همچنین در مطالعه‌ای که به وسیله سلولی و همکاران^(۲) (۲۰۰۳) جهت بررسی تعیین میزان اسید گلوسیال استیک^(۳) برای پاک‌کردن نمونه‌های پاپ‌اسمیر به روش تین‌پرپ انجام شده بود مشاهده شد که کفایت سلولی لام‌هایی که دارای کفایت سلولی لازم نبودند، پس از شسته شدن به وسیله اسید استیک و پاک شدن خون از زمینه لام افزایش یافت، به گونه‌ای که تمام نمونه‌های مورد مطالعه دارای کفایت سلولی لازم شدند و تکرار آزمایش‌ها را به میزان ۴۸ درصد کاهش دادند (۱۶).

این مطالعات و نتایج حاصل از پژوهش حاضر نشان می‌دهند که پاک شدن خون از سطح لام‌ها به وسیله محلول‌های لیزکننده گلبول قرمز موجب شناسایی بهتر سلول سنگفرشی، غده‌ای و ناحیه دگرگونی می‌گردند و کفایت سلولی مطلوب‌تری را ایجاد می‌نمایند.

افزایش توزیع سلول‌های التهابی و عوامل میکروبی در لام‌های کارنویز فیکس می‌تواند ناشی از افزایش وضوح لام‌ها و کاهش خون زمینه‌ای باشد. از سویی این فرضیه به ذهن می‌رسد که آیا محلول کارنویز در شناسایی برخی عوامل میکروبی خاص دارای قدرت بالاتری در مقایسه با روش الکل فیکس می‌باشد؟ که با مقایسه کشت سلولی ترشحات دهانه رحم و محلول کارنویز در شناسایی عوامل میکروبی می‌توان پاسخ مناسب به این فرضیه داد.

1-Weidmann et al
2-Leslie et al
3-Glacial Acetic Acid

نمونه‌های خونی پاپ‌اسمیر به روش مرسوم مورد استفاده قرار گیرد. نتایج این تحقیق می‌تواند مورد توجه مسئولین بهداشتی - درمانی قرار گیرد تا از تکرار آزمایش‌های مکرر که موجب هزینه‌هایی برای جامعه و خانواده می‌شوند کاسته شود و از بار کاری پرسنل آزمایشگاه‌ها نیز کاسته شود و در ضمن نتایج پاتولوژی دقیق و صحیح‌تری ارائه شود. پیشنهاد می‌شود این مطالعه در حجم نمونه بالاتری جهت مطالعه ناهنجاری‌های سلول‌های سنگفرشی و استوانه‌ای انجام شود و بهتر است جهت بررسی دقیق بر تأثیر زمان فیکساسیون به وسیله محلول کارنویز بر روی سلول‌های خونی گردن رحم این مطالعه در زمان‌های متفاوت انجام گیرد.

تقدیر و تشکر

نویسندگان مقاله از زحمات دکتر فرشاد نیلی اصفهانی، دکتر احمد منبئی، صدیقه باغبانباشی، پروین ریاستی، فریده سالم هیم و نرجس طبیبی و معاونت پژوهشی دانشگاه علوم پزشکی شیراز کمال تشکر و سپاسگزاری را دارند.

در پژوهش حاضر توانایی محلول کارنویز در شناسایی ناهنجاری گردن رحم براساس سیستم بتسدا^(۱) به عنوان یافته‌های فرعی پژوهش محسوب می‌شود. این یافته‌ها بر اساس مطالعه طبقه‌بندی عمومی ناهنجاری‌ها و شناسایی ناهنجاری‌های سلول سنگفرشی و غده‌ای براساس فرم سلول‌شناسی انجام یافته است. نتایج این مطالعه بین شناسایی ناهنجاری‌های سلول‌های سنگفرشی و استوانه‌ای در دو روش تفاوت آماری معنی‌داری را نشان نداد. بی‌شاپ^(۲) (۱۹۹۷) نشان داد که محلول سیتوریچ رد می‌تواند حضور سلول‌ها را به صورت مطلوبی نشان دهد و دارای حساسیت بالایی برای ضایعات پیش‌بدخیمی درجه پایین دهانه رحم^(۳) در مقایسه با فن‌آوری مرسوم پاپ‌اسمیر (الکل ۹۶ درصد) باشد و می‌تواند به عنوان یک روش مکمل برای تشخیص ناهنجاری‌های سلول‌های اپی‌تلیال و استوانه‌ای به کار رود (۱۷). نتایج مطالعه حاضر نشان داد که هر دو روش می‌تواند ضایعات را شناسایی کند، چون کلیه نتایج حاصل شده به وسیله کولپوسکوپی و بیوپسی تأیید شدند.

بر اساس نتایج این مطالعه مشخص شد که محلول کارنویز در فیکساسیون لام‌های خونی پاپ‌اسمیر و لیز نمودن گلبول‌های قرمز از سطح لام‌ها تأثیر مثبتی دارد و موجب افزایش وضوح لام‌ها و شناسایی بهتر سلول‌های سنگفرشی، استوانه‌ای، سلول‌های التهابی و عوامل بیماری‌زا می‌گردد.

در مجموع نتیجه‌گیری می‌شود که محلول کارنویز می‌تواند به عنوان یک فیکساتیو مؤثر در

1-Bethesda

2-Biahop

3-Low Grade Squamous Intraepithelial Cervical Lesions

Comparison of Two Methods of Fixation with Carnoy's Solution and 96% Ethyl Alcohol in Pap Smear Slides

Abdali KH *,
Shamsi M **,
Riyaz Montazer N***,
Tabatabaee HR ****.

* MSc in Midwifery , Department of Midwifery, School of Nursing & Midwifery, Shiraz University of Medical Sciences, Shiraz, Iran

** MSc in Midwifery, Lorestan University of Medical Sciences, OB & GYN Hospital of Khoram Abbad, Khoram Abbad , Iran

*** Assistant Professor of Pathology, Department of Pathology, School of Medicine, Shiraz University of Medical Sciences, Shiraz, Iran

**** MSc in Epidemiology, Department of Statistics, Health Faculty, Shiraz University of Medical Sciences, Shiraz, Iran

KEYWORDS:

**Fixation,
Carnoy's,
96% Ethyl alcohol,
Bloody Pap Smear**

Received:7/9/1385
Accepted:6/12/1385

**Corresponding Authors: Abdali KH
Email: abdali_kh@yahoo.com**

ABSTRACT:

Introduction & Objective: Cervical carcinoma is a significant health care problem world wide. The Papanicolaou test is the most common effective tool available for early detection of cervical cancer. Blood could have a negative influence on the quality of the pap smear. Good fixation reduces red blood cells of the back ground slides and can help to improve this technique. One of the effective solutions for hemolyzing red blood cells is using Carnoy's solution. The aim of this study was to compare two methods of fixation with Carnoy's solution and 96% ethyl alcohol in bloody pap smear slides.

Material & Methods: This study was done on 450 bloody slides of pap smear prepared from cervical cells of 225 women who referred for annual screening of cervical cancer from 1384 -85 in Zeinabie and Faghihi hospitals in Shiraz. In each case, after observation of contact bleeding, two samples with conventional pap smear method were prepared. In the first method one of the samples was fixed in 96% ethyl alcohol for 5 minute and another sample was fixed with Carnoy's solution for 20 minutes. Then the slides were stained with papanicolaou method and were evaluated by two pathologists. Collected data were analyzed with Fishers exact test, Pearson chi – square test and Independent sample T test.

Results: Results of this study showed that presence of squamous cells and glandular cells in Carnoy's fixed slides was more than alcohol – fixed slides. The reduction of red blood cells of the back ground of slides and increase of slide clearance in Carnoy's fixed slides were more than alcohol fixed slides. The diagnosis of inflammatory cells and pathogen microorganisms in Carnoy's fixed slides were more than alcohol fixed slides but diagnosis of epithelial cells and glandular cells abnormalities in two methods was not statistically significant.

Conclusion: Carnoy's stain can be effectively used for proper fixation of Pap smear slides.

REFERENCES:

1. Hasanzadeh M, Behtash N. Cervical cancer screening. *Cancer therapy J* 2005;3:231-6.
2. Sadri GH, Mehdizadeh M, Shahidi Sh, Isazi M. Abnormal results of pap smear in women in Isfahan. *Journal of Medical Sciences Research* 1999; 2:134-5.
3. Lockwood R. Characteristics of participation in cervical cancer screening. *Cancer Nursing An International Journal of Cancer* 2004.27(5):353-63.
4. Kenneth GR, Ross SB. *Kisner's gynecology & womens health*. 7th ed. USA: Mosby; 1999; 100-6.
5. Nuovo J, Melnikow J, Howell LP. New tests for cervical cancer screening. *America Family Physician* 2001; 46(5):780-6.
6. Bauer HM, Ting Y, Greer CE, Dunton CJL. Genital human papillomavirus infection in female university students as determined by a PCR-based method. *JAMA* 1991; 265:472-7.
7. Rahnama P, Faghihzadeh S, Ziaei S. Effect of the sampling sequence on the ability of papanicolaou smear. *Int J Gynecol Cancer* 2005;(15):66-9.
8. Kadivar C, Robati M, Kadknodaci M, Ghasempour X. Challenges in pap smear screening: A qualification assessment of provincial health system network. *International symposium on predictive oncology and international strategies*: 2004 February.7-10: Nice, France
9. صدردی غلامحسین، مهدی‌زاده مرتضی، شهیدی شهلا. ایزدی مینو. نتایج غیرطبیعی پاپ اسمیر در مراجعین به مراکز بهداشتی درمانی استان اصفهان سال‌های ۱۳۷۷ - ۱۳۷۶. *مجله پژوهش در علوم پزشکی* ۱۳۷۸. سال ششم، شماره ۲: ۱۳۴-۱۳۵.
۱۰. مهدی‌زاده ابوالفضل، اکبریان عبدالرسول، مغازه‌ای ترانه. بررسی ۳۰۰۰ نمونه پاپ‌اسمیر در زنان متأهل جنوب شهر تهران طی سال‌های ۱۳۷۷-۱۳۷۶. *فصل‌نامه علمی - پژوهشی فیض* ۱۳۷۸. سال سوم، شماره ۱۱: ۳۷-۳۲.
11. Hideshein A, Bratli M, Concepcion E, Rober T. Collection of cervical secretions does not adversely affect pap smears. *Clinical and Diagnostic of Laboratory Immunology* 1998; 5 (4): 491-3.
12. Koss LG, Melamed MR. *Koss diagnostic cytology and its histopathologic bases*. 5th ed. USA: Elsevier- Churchill Livingstone; 2006; 1570-1634.
13. Cerci M, Tvil L, Gungor S, Gulec A, Yuncu M. The mast cell in physiological phases of endometrium and cystic hyperplasia with different fixation solution. *Turkiye Klinikleri J Med Sci* 1998; (18):119-22.
14. Laverty C, East W. Evaluation of the cytorich slide preparation. *Anal Quant Cytol Histol* 1997; 19(3): 239-45.
15. Weidmann J, King LC, Bibbo M. Modification of Cytorich-Red fixative system for use on bloody pap and fine needle aspiration smears. *Diagnostic Cytopathology J* 1999; 20(2): 95-8.
16. Leslie R, Rowe B, Jole S. A simple method to determine the need for glacial acetic acid treatment of bloody thin prep pap test before slide processing. *Diagnostic Cytology J* 2003; 5: 321-5.
17. Bishop J. Comparison of the CytoRich system with conventional cervical cytology: preliminary Data on 2032 cases from a clinical trial site. *Acta Cytol* 1997; (41):15-23.