Downloaded from armaghanj.yums.ac.ir at 19:46 +0430 on Tuesday September 21st 2021

اثر عصاره توتال میوه گیاه پنج انگشت بر اسپرماتوژنز موش نژاد بالب سی

دکترمینا رمضانی *
دکنر سیما نصری **
دکنرحسین بهادران ***

* دکترای زیست شناسی سلولی و تکوینی، استادیار دانشگاه آزاد اسلامی واحد آشتیان، دانشکده علوم، گروه زیست‌شناسی

** دکترای فیزیولوژی، استادیار دانشگاه پیام نورمرکز تهران، دانشکده علوم، گروه زیست‌شناسی

*** دکترای آناتومی و علوم تشریح، استادیار دانشگاه علوم پزشکی بقیه ا...(عج)، دانشکده پزشکی، گروه علوم تشریح

تاریخ وصول : ۱۳۸۷/۹/۲۲
تاریخ پذیرش:۱۳۸۷/۱۲/۱۹

مؤلف مسئول: مینا رمضانی
پست الکترونیک: Mina.ramezani@gmail.com

چکیده:

مقدمه و هدف: پنج انگشت یا ویتکس یک گیاه فیتواستروژن بومی‌خاورمیانه و جنوب اروپا است و در بسیاری از کشورها مصرف پزشکی دارد. هدف از این تحقیق بررسی اثرات عصاره میوه گیاه ویتکس بر اسپرماتوژنز موش نر می‌باشد.

مواد و روش‌ها: این یک مطالعه تجربی می‌باشد که طی سال‌های۱۳۸۷-۱۳۸۶ در دانشگاه آزاد اسلامی واحد آشتیان انجام شد. در مجموع تعداد ۵۶ موش نر بالغ به ۳ گروه، کنترل، شم، تجربی(۶۵، ۱۶۵، ۲۶۵، ۳۶۵ و ۴۶۵ میلی‌گرم بر کیلوگرم از عصاره دانه گیاه) تقسیم شدند. در حیوانات روزانه به مدت ۱۰ روز متوالی به صورت درون صفاقی ترزیق انجام شد و دو هفته پس از آخرین تزریق به وسیله قطع نخاع کشته شدند و بیضه و اپیدیدیم چپ آنها برداشته شد. بخش دمی‌اپیدیدیم راست برای شمارش اسپرم به کار رفت. پس از بررسی ماکروسکوپی (وزن، قطر بزرگ، کوچک و حجم بیضه) بافت‌ها در فیکساتیوبوئن فیکس شدند. مقاطع ۵ میکرومتری تهیه و با هماتوکسیلین ـ ائوزین رنگ شد. داده‌های جمع‌آوری شده با استفاده از نرم افزار SPSS و آزمون‌های آماری آنالیز واریانس یک طرفه و توکی تجزیه و تحلیل شد .

یافته‌ها: در این بررسی تفاوت معنی‌داری در وزن بدن، حجم، وزن و قطر بیضه مشاهده نشد. مطالعات میکروسکوپ نوری کاهش معنی‌داری در اپیتلیوم زاینده در دوزهای ۲۶۵ و ۳۶۵میلی‌گرم بر کیلو گرم($p < ۰/۰۵$) و همچنین افزایش بافت بینابینی در دوزهای ۳۶۵،۲۶۵ و ۴۶۵میلی‌گرم بر کیلو گرم را نشان داد($p < ۰/۰۰۱$). تفاوت معنی‌داری در ضخامت اپی تلیوم و قطر اپیدیدیم نبود. سلول‌های زاینده هسته پیکنوتیک و لوله‌های سمینیفر حفره‌های فراوانی داشتند که در لوله‌ها پخش شده بود. همچنین در بیضه یک بی نظمی‌عمومی‌در قسمت‌های مختلف بافت زاینده و لوله‌های سمینیفر مشاهده شد. نتایج شمارش اسپرمی‌کاهش معنی‌دار اسپرم را در دوز ۲۶۵ و ۳۶۵ میلی‌گرم بر کیلو گرم نشان داد($p < ۰/۰۱$).

نتیجه‌گیری: ویتکس دارای روغن‌های ضروری، گلیکوزیدهای ایریدوئید، فلاونوئیدهای دی‌ترپن و اسیدهای چرب ضروری است. به نظر می‌آید اثرات ضد باروری آن وابسته به فلاونوئید و اسیدهای چرب ضروری باشد، اما مطالعات بیشتری باید روی فارماکوکنیتیک این گیاه انجام شود.

واژه‌های کلیدی: پنج انگشت، گناد نر، اسپرماتوژنز، موش

Downloaded from armaghanj.yums.ac.ir at 19:46 +0430 on Tuesday September 21st 2021

مقدمه

گیاه پنج انگشت[1] از خانواده شاه پسند[2] به صورت درختچه‌ای با ارتفاع ۱ تا ۲/۵ متر است. برگ‌ها زود افت، پنجه‌ای و منقسم به ۵ تا ۷ برگچه است. سطح تحتانی پهنک پوشیده از کرک‌های پنبه‌ای می‌باشد. گل‌های آن به رنگ آبی مایل به بنفش و مجتمع به صورت سنبله دراز با ظاهر مطبق، بر روی یک پایه مشترک است. میوه آن شفت و دارای درون بر سخت و مقاوم است. از کلیه قسمت‌های این گیاه مخصوصاً برگ و میوه آن بوی فلفل استشمام می‌شود، بنابراین به فلفل نیز موسوم است(۲ و ۱). گیاه پنج انگشت بومی نواحی مرکزی آسیا بوده که امروزه انتشار فراوانی در نقاط جنوبی و گرم اروپا، منطقه مدیترانه، مناطق گرم ایالات متحده و نواحی دیگر دارد(۳). در ایران این گیاه در تهران، کرج، خراسان، خرمشهر، خلیج فارس و قم می‌روید. در کتب قدیمی ایران از گیاهی به نام پنجنکشت اسم برده شده که از جمله مصارف آن را مداوای درد و ورم رحم می‌دانسته‌اند و ذکر شده که بخور دادن و پاشیدن آن در بستر میل جنسی را کم می‌کند. میوه آن جهت رفع سر درد، نفخ، تب و یبوست مصرف می‌شد(۴). در طب سنتی اروپا، از این گیاه برای درمان مشکلات قاعدگی ناشی از کمبود جسم زرد، شامل سندرم قبل از قاعدگی، قاعدگی دردناک و اسپاسمی، جهت رفع عوارض یائسگی و افزایش شیر مادران استفاده می‌شد(۵). این گیاه ترکیبات دوپامینرژیک دارد که به رسپتورهای دوپامین در بخش پیشین هیپوفیز متصل شده و آزادی پرولاکتین را مهار می‌کند و به این صورت علایم سندرم قبل از قاعدگی را کاهش می‌دهد(۶). هم اکنون عصاره پنج انگشت در سراسر اروپا و آمریکای شمالی استفاده می‌شود(۷). در ایران نیز با نام گیاه زنان یا ویتکس، برای رفع اختلالات قاعدگی تجویز می‌شود. گزارش شده است که مصرف آن در بارداری مؤثر است و از سقط جنین جلوگیری می‌کند، اما توصیه می‌شود که در حین حاملگی استفاده نشود(۸). همچنین مطالعه‌های مختلف، اثر ضد سرطان، جلوگیری از پوکی استخوان و پایین آورنده کلسترول خون آن را نشان داده است(۱۰ و ۹).

نصری و همکاران(۲۰۰۴) در مطالعه‌ای نشان دادند که عصاره توتال میوه پنج انگشت موجب کاهش FSH, LH و تستوسترون در موش نر نژاد بالب سی می‌شود. از این رو به نظر می‌رسد این عصاره به دلیل کاهش تستوسترون بر روی اسپرماتوژنز نیز مؤثر بوده و آن را کاهش می دهد(۱۱). بنابر این هدف از مطالعه حاضر بررسی تأثیر عصاره میوه پنج انگشت بر اسپرماتوژنز موش نر می‌باشد.

مواد و روش‌ها

این پژوهش یک مطالعه تجربی می‌باشد که طی سال‌های۱۳۸۷ـ ۱۳۸۶ در دانشگاه آزاد اسلامی واحد آشتیان انجام شد. در مجموع تعداد ۵۶ موش نر بالغ

1-Vitex Agnus Castus L
2-Verbenaceae

Downloaded from armaghanj.yums.ac.ir at 19:46 +0430 on Tuesday September 21st 2021

به ۳ گروه، کنترل، شم، تجربی (۶۵، ۱۶۵، ۲۶۵، ۳۶۵ و ۴۶۵ میلی‌گرم بر کیلوگرم از عصاره دانه گیاه) تقسیم شدند.

در این تحقیق از میوه گیاه پنج انگشت (جمع‌آوری شده از منطقه قم) که در هرباریوم بخش فارماکوگنوزی دانشکده داروسازی دانشگاه تهران مورد تأیید قرار گرفت استفاده شد. پس از آسیاب کردن میوه‌ها، مقدار ۱۰۰ گرم از پودر خشک گیاه وزن کرده و جهت تهیه عصاره با روش پرکولاسیون به کار رفت. به این منظور از نسبت ۸۰ به ۲۰ الکل اتانول به آب مقطر استفاده شد. سپس محلول به دست آمده را از صافی عبور داده و به دور از نور مستقیم، خشک کرده و جهت تزریق، عصاره در نسبت ۱ به ۲۰ دی متیل سولفوکساید[1] در نرمال سالین حل شد(۱۳ و ۱۲).

در این مطالعه از موش‌های کوچک نر نژاد بالب سی با وزن ۳۰ـ ۲۵ گرم که از مؤسسه پاستور خریداری شده بود استفاده شد.

پروتکل این تحقیق بر اساس قوانین بین‌المللی در مورد حیوانات آزمایشگاهی انجام گردید و در کمیته اخلاق این دانشگاه به تصویب رسید.

موش‌ها در قفس‌های ده تایی با دوره شبانه روزی طبیعی و در دمای ۲۴ـ۲۲ درجه سانتی‌گراد، با آب و غذای کافی نگهداری شدند. در هر سری آزمایش ۸ سر موش مورد بررسی قرار گرفت. موشهای نر بالغ به ۳ گروه تقسیم شدند و تزریقات به صورت داخل صفاقی انجام شد؛ گروه کنترل؛ موش‌های نر بالغ که هیچ تزریقی در آنها انجام نشد، گروه شم؛ موش‌های نر بالغ که نسبت ۱/۲۰ دی متیل سولفوکساید به نرمال سالین را دریافت می‌کردند و گروههای تجربی شامل؛ موش های نر بالغ که دوزهای ۶۵، ۱۶۵، ۲۶۵،۳۶۵ و ۴۶۵ میلی‌گرم بر کیلوگرم عصاره را که به نسبت ۱/۲۰ با دی متیل سولفوکساید به عنوان حلال حل شده بود را دریافت می‌کردند. انتخاب دوزها با توجه به دوز کشنده عصاره[2] که ۱/۶۵ گرم بر کیلو گرم وزن حیوان محاسبه شده، انجام شد(۱۱).میزان دوز مؤثر ۱/۱۰ این دوز یعنی ۱۶۵ میلی‌گرم بر کیلوگرم در نظر گرفته شد و علاوه بر آن دوزهای ۶۵ ،۲۶۵، ۳۶۵ و ۴۶۵ میلی‌گرم بر کیلوگرم وزن حیوان نیز تزریق شد(۱۴). تزریقات روزی یکبار و به مدت ۱۰ روز تکرار شد.

دو هفته پس از آخرین تزریق، موش‌ها به وسیله قطع نخاع کشته شده و بیضه و اپیدیدیم چپ آنها از بدن خارج شده و پس از شستشو در سرم فیزیولوژی و جداسازی بافت چربی، به کمک کولیس قطر بیضه‌ها(قطر کوچک و قطر بزرگ) و با ترازوی دقیق وزن آنها اندازه‌گیری شد.

برای محاسبه حجم بیضه‌ها از فرمول $V=(d^2 \times \pi/4)L \times K$ استفاده شد که در این فرمول V حجم بیضه، d قطر کوچک بیضه، L قطر بزرگ بیضه، $\pi=3/14$ و $K=0/9$، (ضریب ثابت) می‌باشند(۱۵).

1-DMSO
2-Lethal Dose 50 (LD50)

Downloaded from armaghanj.yums.ac.ir at 19:46 +0430 on Tuesday September 21st 2021

پس از مشاهدات ماکروسکوپیک، بیضه‌ها و اپیدیدیم حیوانات به فیکساتیو بوئن منتقل شدند. سپس مراحل تثبیت و آب‌گیری انجام شده و از نمونه‌ها برش‌های ۵ میکرومتری تهیه شده و رنگ‌آمیزی هماتوکسیلین و ائوزین انجام شد. به منظور بررسی تغییرات بافتی ایجاد شده، ۵ لام رنگ‌آمیزی شده به طور تصادفی انتخاب گردید و از هر یک ۵ مقطع عرضی به کمک نرم افزار موتیک[1] اندازه‌گیری شد. بررسی‌های انجام شده عبارتند از؛ اندازه‌گیری قطر کوچک و بزرگ لوله‌های منی‌ساز، اندازه‌گیری ضخامت اپیتلیوم ژرمینال لوله‌های منی‌ساز، اندازه‌گیری ضخامت سلول‌های پوششی اپیدیدیم، اندازه‌گیری قطر کوچک و بزرگ اپیدیدیم.

جهت شمارش اسپرمی، در همه گروهها، قسمت دمی‌اپیدیدیم راست جدا شده و به وسیله قیچی به قطعات کوچک ریز شد. آنگاه به مدت ۲۰ دقیقه در ۱ میلی‌لیتر محلول هانکس[2] در انکوباتور قرار داده شد. پس از خروج اسپرم‌ها، از سوسپانسیون اسپرم رقت ۱/۱۰۰ تهیه شد و به منظور شمارش تعداد اسپرم‌ها از لام نئوبار استفاده شد. سپس به وسیله سمپلر ۲۰ میکرولیتری، یک قطره از محلول هانکس را روی لام قرار داده و با استفاده از مربع‌های مربوط به شمارش گلبول سفید (۱۶ خانه‌ای) به طور دقیق شمارش و تعداد اسپرم‌ها محاسبه شد و میانگین اعداد حاصل از شمارش خانه‌ها محاسبه شد.

داده‌های جمع‌آوری شده با استفاده از نرم افزار SPSS[3] و آزمون‌های آماری آنالیز واریانس یک طرفه[4] و توکی[5] تجزیه و تحلیل شد .

یافته‌ها

مقایسه وزن حیوانات در گروه کنترل با گروه شم و تجربی قبل و پس از ۱۰ روز تزریق درون صفاقی عصاره تام گیاه پنج انگشت تفاوت معنی‌داری را نشان نداد(جدول۱). نتایج به دست آمده از بررسی وزن و حجم بیضه‌ها تفاوت معنی‌داری در بین گروههای کنترل، شم و تجربی را نشان نمی‌دهد. همچنین اندازه‌گیری قطر بزرگ و کوچک بیضه‌ها تفاوت معنی‌داری در بین گروههای کنترل، شم و تجربی را نشان نداد(جدول۲).

پس از مطالعه برش‌های بافتی در گروههای تجربی، تغییراتی در مقایسه با کنترل و شم مشاهده شد. در گروههای تجربی درجاتی از بی‌نظمی در لوله‌های سمینیفر مشاهده شد، به طوری که تعدادی از سلول‌های زاینده در وسط لوله دیده می‌شدند در حالی که اسپرماتوزوئیدها در اطراف آنها قرار گرفته بودند. از جمله تغییرات دیگر مرگ سلولی به صورت هسته‌های پیکنوتیک، حفره‌دار شدن لوله‌ها، خالی شدن لوله‌های منی ساز و افزایش فاصله بین سلول‌ها، حضور بقایای سیتوپلاسمی در اطراف لومن و

1-Motic 2000
2-Hanks Blanced Salt Solution (HBSS)
3-Statistical Package for Social Sciences
4-Analysis of Varians(ANOVA)
5-Tukey

Downloaded from armaghanj.yums.ac.ir at 19:46 +0430 on Tuesday September 21st 2021

افزایش بافت بینابینی بود که در تمامی گروههای تجربی مشاهده شد. در بررسی برش‌های بافتی اپیدیدیم، کاهش تعداد اسپرماتوزوئیدهای موجود در لومن و بعضاً خالی شدن کامل لوله‌ها و شکل غیرطبیعی آنها مشاهده شد (تصویر۱).

نتایج تغییر معنی‌داری در قطر کوچک و بزرگ لوله‌های سمینیفر در گروههای تجربی نسبت به کنترل و شم نشان نداد(جدول ۳). ضخامت اپی‌تلیوم ژرمینال لوله‌های سمینیفر کاهش معنی‌داری در گروههای ۲۶۵ و ۳۶۵ میلی‌گرم بر کیلوگرم نسبت به کنترل نشان داد($p < ۰/۰۵$)، اما نسبت به شم اختلاف معنی‌داری مشاهده نشد. همچنین نتایج نشانگر افزایش معنی‌دار مساحت بافت بینابینی در گروههای ۲۶۵، ۳۶۵ و ۴۶۵ میلی‌گرم بر کیلوگرم نسبت به کنترل و شم بود($p < ۰/۰۰۱$)(جدول ۳).

اندازه‌گیری‌ها در اپیدیدیم حاکی از افزایش ضخامت اپیتلیوم اپیدیدیم بود، اما این تغییرات بسیار اندک بوده و نسبت به کنترل معنی‌دار نیست. هم‌چنین قطر کوچک و بزرگ اپیدیدیم تغییرات معنی‌داری نشان نداد(جدول ۴). تعداد اسپرم‌ها در دوز ۲۶۵ و ۳۶۵ میلی‌گرم بر کیلوگرم عصاره در مقایسه با کنترل و شم کاهش معنی‌داری نشان داد($p < ۰/۰۱$)(جدول ۴).

جدول۱ : تغییرات وزن حیوانات در گروههای کنترل، شم و تجربی(تعداد= ۸)

وزن حیوان بر حسب گرم گروهها	اولیه انحراف معیار ± میانگین	نهایی انحراف معیار ± میانگین
کنترل	۲۶/۴۲±۱/۲	۳۰/۱±۰/۵۸
شم	۲۶/۶±۰/۸۲	۲۹±۱/۵
تجربی		
۶۵ میلی‌گرم بر کیلوگرم	۲۹±۱/۴	۲۸/۲±۱/۴
۱۶۵ میلی‌گرم بر کیلوگرم	۲۶±۱/۲	۳۱/۷±۲/۲
۲۶۵میلی‌گرم بر کیلوگرم	۲۵±۱/۱	۳۰/۱±۱/۹
۳۶۵ میلی‌گرم بر کیلوگرم	۲۶/۱±۱/۴	۲۸/۷±۰/۵۲
۴۶۵ میلی‌گرم بر کیلوگرم	۲۵/۲±۱	۳۰/۶±۱/۳

جدول۲: تغییرات وزن، حجم، قطر کوچک و بزرگ بیضه در گروههای کنترل، شم و تجربی(تعداد = ۸)

مشاهدات ماکروسکوپی گروهها	وزن (میلی‌گرم) انحراف معیار ± میانگین	حجم (میلی‌لیتر) انحراف معیار ± میانگین	قطر کوچک (میلی‌متر) انحراف معیار ± میانگین	قطر بزرگ (میلی‌متر) انحراف معیار ± میانگین
کنترل	۹۹/۳±۴/۶	۰/۰۷۶±۰/۰۰۷	۴/۲۳±۰/۱۵	۵/۹۴±۰/۲۴
شم	۱۰۵/۴±۶/۸	۰/۰۹۵±۰/۰۰۷	۴/۶±۰/۰۹	۶/۳±۰/۳۶
تجربی				
۶۵ میلی‌گرم بر کیلوگرم	۱۱۲/۹±۷/۷	۰/۰۸۸±۰/۰۰۶	۴/۴۳±۰/۰۹	۶/۲۸±۰/۳
۱۶۵ میلی‌گرم بر کیلوگرم	۱۱۸/۶±۷/۸	۰/۱۰۲±۰/۰۰۳	۴/۶۷±۰/۰۷	۶/۵۹±۰/۰۷
۲۶۵میلی‌گرم بر کیلوگرم	۱۰۲/۳±۴/۹	۰/۰۸۷±۰/۰۱	۴/۳۴±۰/۰۷	۶/۳۶±۰/۱۸
۳۶۵ میلی‌گرم بر کیلوگرم	۱۰۲/۴۲±۵/۱	۰/۰۹۳±۰/۰۰۵	۴/۶۱±۰/۰۹	۶/۱۳±۰/۲
۴۶۵ میلی‌گرم بر کیلوگرم	۱۱۹/۹±۱۱/۴	۰/۱۰۳±۰/۰۱۶	۴/۶±۰/۲۶	۶/۶۵±۰/۴

Downloaded from armaghanj.yums.ac.ir at 19:46 +0430 on Tuesday September 21st 2021

جدول ۳: قطر کوچک، بزرگ و ضخامت اپی تلیوم ژرمینال لوله‌های سمینیفر و مساحت بافت بینابینی در گروههای کنترل، شم و تجربی (تعداد= ۸)

مشاهدات میکروسکوپی گروهها	قطر کوچک (میکرومتر) انحراف معیار ± میانگین	قطر بزرگ (میکرومتر) انحراف معیار ± میانگین	ضخامت اپیتلیوم ژرمینال (میکرومتر)انحراف معیار ± میانگین	سطح معنی‌داری	مساحت بافت بینابینی (میکرومتر)انحراف معیار ± میانگین	سطح معنی‌داری
کنترل	۱۹۰/۶۸±۱۰/۸	۲۵۷/۳±۱۸/۹	۷۵/۶۸±۳/۴	NS*	۲۰۳۷/۵±۲۰/۸	NS*
شم	۲۱۲/۳±۶/۳	۲۴۲/۱±۱۴/۹۵	۶۷/۳۳±۴/۶	NS*	۲۰۷۱/۸۳±۲۶/۲	NS*
تجربی						
۶۵ میلی‌گرم بر کیلوگرم	۱۸۵/۰۸±۴/۶	۲۳۸/۲±۱۷/۵۷	۶۴/۰۳±۲/۶	NS*	۲۶۰۱/۷±۳۳/۶	NS*
۱۶۵ میلی‌گرم بر کیلوگرم	۱۸۵/۰۵±۱۰/۲	۲۴۰/۴±۱۳/۴	۶۱/۲±۳/۳	NS*	۲۸۱۳/۸±۳۹/۲	NS*
۲۶۵میلی‌گرم بر کیلوگرم	۱۸۹/۰۵±۱۳/۶	۲۳۰/۱±۱۵/۱۸	۵۵/۹±۷/۱+	۰/۰۵	۳۲۴۰/۸۳±۵۰/۹*	۰/۰۰۱
۳۶۵ میلی‌گرم بر کیلوگرم	۲۰۱/۲±۱۰/۷	۲۴۳/۷±۸/۴۳	۵۷/۵±۳/۶+	۰/۰۵	۳۱۰۸/۸±۶۰/۲*	۰/۰۰۱
۴۶۵ میلی‌گرم بر کیلوگرم	۱۷۵/۸±۸/۹۶	۲۰۶/۳±۱۲/۶۹	۵۹/۹±۳/۳	NS*	۳۱۱۳/۵۷±۴۸/۳*	۰/۰۰۱

*NS: Not Significant

جدول ۴- ضخامت بافت پوششی، قطر کوچک و بزرگ اپیدیدیم و تعداد اسپرم در هرمیلی لیتر محلول هانکس در گروههای کنترل، شم و تجربی (تعداد= ۸)

مشاهدات میکروسکوپی گروهها	ضخامت بافت پوششی(میکرومتر) انحراف معیار ± میانگین	قطر کوچک اپیدیدیم(میکرومتر) انحراف معیار ± میانگین	قطر بزگ اپیدیدیم(میکرومتر) انحراف معیار ± میانگین	تعداد اسپرم × $۱۰^{۶}$ انحراف معیار ± میانگین	سطح معنی‌داری
کنترل	۲۱/۸±۱/۶	۱۱۷/۹۸±۱۱/۴	۱۴۷/۹±۱۴/۶	۴/۴۱±۰/۰۹	NS*
شم	۲۴/۱±۱/۳	۱۰۷/۷۶±۳/۴	۱۵۵/۱۹±۱۱/۱	۴/۲۲±۰/۰۷	NS*
تجربی					NS*
۶۵ میلی‌گرم بر کیلوگرم	۲۶/۶±۱/۵	۱۱۵/۵۵±۶/۹	۱۴۶/۴۷±۱۲/۵	۴/۱۷±۰/۱۶	
۱۶۵ میلی‌گرم بر کیلوگرم	۲۶/۸±۱/۴	۱۰۴/۱۸±۳/۷	۱۴۵/۱۲±۹/۶	۳/۸۵±۰/۰۱۷	NS*
۲۶۵میلی‌گرم بر کیلوگرم	۲۴/۷±۱/۸	۹۶/۶۵±۴/۸	۱۳۲/۱۶±۱۲/۱	۳/۶۵±۰/۱۲	۰/۰۱
۳۶۵ میلی‌گرم بر کیلوگرم	۲۵/۹±۱/۵	۱۱۵/۳±۳/۲	۱۵۸/۹±۵/۹	۳/۵۸±۰/۱۲	۰/۰۱
۴۶۵ میلی‌گرم بر کیلوگرم	۲۶/۲±۱/۶	۱۰۵/۶±۵/۴	۱۵۰/۱۲±۷/۸	۳/۹۷±۰/۰۶	NS*

*NS: Not Significant

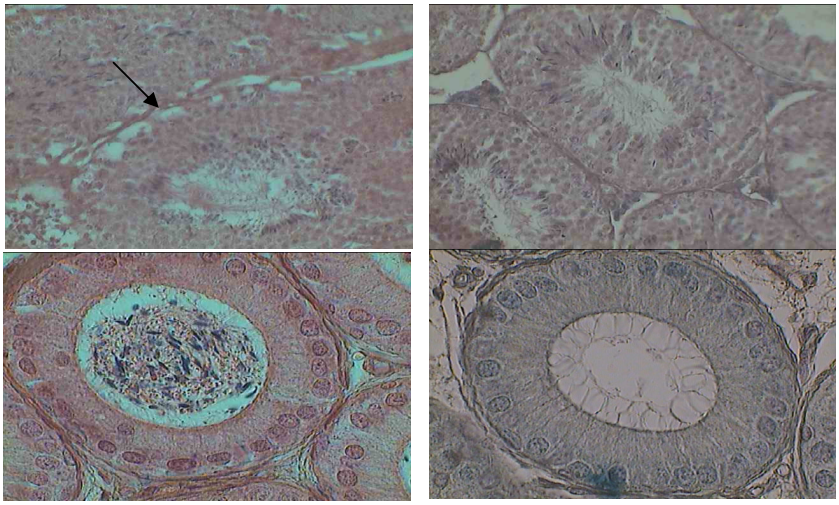

تصویر ۱ : فتومیکروگراف مقطع عرضی لوله‌های سمینیفر و اپیدیدیم با رنگ‌آمیزی هماتوکسیلین و ائوزین

بالا راست: لوله‌های سمینیفر طبیعی، بالا چپ: پیکان حفره‌دار شدن لوله‌های سمینیفر را در گروههای تجربی نشان می‌دهد (بزرگنمایی ۴۰۰x).

پایین چپ: کاهش تعداد اسپرم در لوله اپیدیدیم در گروههای تجربی، پایین راست: لوله اپیدیدیم تهی از اسپرم در گروههای تجربی (بزرگنمایی ۱۰۰۰x).

Downloaded from armaghanj.yums.ac.ir at 19:46 +0430 on Tuesday September 21st 2021

بحث و نتیجه‌گیری

از آنجا که پژوهش‌های قبلی نشان داد که عصاره گیاه پنج انگشت موجب کاهش تستوسترون می‌شود(۱۱)، به نظر می‌رسید عصاره این گیاه اثرات ضد باروری داشته باشد، لذا پژوهش حاضر با هدف بررسی تأثیر عصاره گیاه بر اسپرماتوژنز موش سوری مورد پژوهش قرار گرفت.

نتایج مطالعه حاضر نشان می‌دهد که عصاره میوه گیاه پنج انگشت بر روی وزن حیوانات پس از ۱۰ روز تزریق متوالی اثری نداشت که نشانگر عدم سمی بودن آن در دوزهای مورد استفاده است. عصاره گیاه پنج انگشت یک اثر ضد باروری ملایم دارد، به طوری که این عصاره بر مورفولوژی بیضه (وزن، حجم، قطر لوله‌های سمینیفر و اپیدیدیم) تأثیری نداشت، اما باعث کاهش ضخامت اپیتلیوم زاینده لوله‌های سمینیفر شد و در واقع تعداد سلول‌های اسپرماتوژنیک کاهش یافت. اسپرماتوژنز، یک فرآیند پیچیده است و تجزیه اسپرماتوگونی بخش ضروری اسپرماتوژنز طبیعی می‌باشد اما همواره تعدادی از اسپرماتوگونی‌ها به عنوان جمعیت پشتیبان باقی می‌مانند(۱۶). در موش سوری، بالغ بر ۷۵ درصد سلول‌ها در مرحله اسپرماتوگونی از بین می‌روند(۱۷). تجزیه اسپرماتوگونی می‌تواند در اثر مواد شیمیایی سمی، گرما، پرتوها، نقص ایمنی و اختلالاتی در هورمون‌ها و فاکتورهای رشد رخ دهد(۱۸). بر اساس مطالعات قبلی به نظر می‌آید که عصاره میوه پنج انگشت می‌تواند ترشح LH, FSH و تستوسترون را در دوزهای ۱۶۵، ۲۶۵ و ۳۶۵ میلی‌گرم بر کیلوگرم کاهش دهد. پنج انگشت اثر آنتی آندروژنیک دارد و می‌تواند از طریق مسیر دوپامینرژیک اثرات خود را اعمال کند و بر محورهای گنادوتروپین ـ سرتولی و محور گنادوتروپین ـ لایدیگ مؤثر است(۱۱). بنابراین کاهش تستوسترون ممکن است به علت کاهش هورمون LH باشد که در نتیجه منجر به کاهش اسپرماتوژنز شده است.

اندازه‌گیری مساحت بافت‌بینابینی نشانگر افزایش مساحت آن در دوزهای ۲۶۵، ۳۶۵ و ۴۶۵ میلی‌گرم بر کیلوگرم عصاره بود که ممکن است به علت افزایش سلول‌های لایدیگ و یا التهاب و افزایش سلول‌های التهابی و مایع بینابینی باشد که برای تشخیص دقیق آن مطالعات فلوسایتومتری پیشنهاد می‌شود(۱۱).

از جمله ترکیبات این گیاه می‌توان به مقادیر بالای فلاونوئیدها و اسیدهای چرب ضروری مانند؛ اسید اولئیک، اسید لینولنیک، اسید پالمیتیک و اسید استئاریک اشاره کرد(۲۰ و۱۹). در مطالعه‌ای که بر روی دانه‌های گونه دیگری از جنس ویتکس به نام ویتکس نگوندو[1]، عصاره غنی از فلاونوئید این گیاه بر روی سیستم تولید مثلی سگ‌های بالغ اخته و سالم مورد بررسی قرار گرفته است. عصاره این گیاه روزانه به تنهایی و یا همراه با تستوسترون پروپیونات به مدت ۳۰ روز در سگ‌های اخته و ۶۰ روز در سگ‌های سالم تجویز شده است. درمان با

1-Vitex negundo

Downloaded from armaghanj.yums.ac.ir at 19:46 +0430 on Tuesday September 21st 2021

عصاره این گیاه سبب اختلال در مراحل انتهایی اسپرماتوژنز می‌شود. اپیدیدیم تهی از اسپرماتوزوئید شده و میزان پروتئین سیالیک اسید و محتوی RNA بیضه‌ها و اپیدیدیم کاهش می‌یابد. کاهش سیالیک اسید، پایین آمدن آندروژن‌ها را منعکس می‌کند(۲۱). در این مطالعه نیز به نظر می‌آید کمبود تستوسترون(از آندروژن‌ها) موجب اختلال در اسپرماتوژنز و کاهش اسپرماتوزوئیدهای اپیدیدیم شده است.

در مطالعه‌ای اثر عصاره غنی از فلاونوئید که از دانه های ویتکس نگوندو تهیه شده بود بر روی سیستم تولید مثلی موش‌های سوری نر بررسی شد. دوز بالاتر از ۱۵ میلی‌گرم بر کیلوگرم عصاره پس از ۱۵ روز ضعف عملکرد اندام‌های ضمیمه جنسی را نشان داد(۱۸). همچنین بررسی میکروسکوپی اسپرم اپیدیدیمی کاهش تعداد اسپرم و حرکت آن را منعکس کرد که مشابه نتایج مطالعه حاضر در مورد کاهش تعداد اسپرم‌های اپیدیدیمی‌است. تست سمیت نشان داد که عصاره گیاه بدون ایجاد سمیت شدید در سایر اندام‌های حیاتی باعث اختلال در عمل دستگاه تناسلی نر می‌شود(۲۲).

اسیدهای چرب غیر استری مانند؛ اسید لینولئیک، اسید اولئیک، اسید استئاریک و اسید پالمیتیک مهار کننده ترشح تستوسترون از سلول‌های لایدیگ در پاسخ به LH هستند که عمل مهاری آنها وابسته به کلسیم خارج سلولی است، زیرا آگونیست‌های کانال‌های کلسیم افزایش دهنده شدت مهار کنندگی آنها است. اسیدهای چرب غیر استری با ایجاد وقفه در یکی از مراحل تبدیل کلسترول به پروگننولون، مهار کننده استروئیدوژنز هستند. بررسی‌ها نشان می‌دهد که رژیم غذایی محتوی مقدار فراوان اسیدهای چرب اشباع نشده کاهش دهنده تعداد رسپتورهای LH موجود در سطح سلول‌های لیدیگ است که متعاقب آن میزان ترشح تستوسترون کاهش می‌یابد(۲۴و۲۳). بنابر این محتمل است که اسید لینولنیک، اسید اولئیک، اسید استئاریک و اسید پالمیتیک موجود در عصاره پنج انگشت با کاهش تعداد رسپتورهای LH و یا با ایجاد اختلال در مراحل تشکیل تستوسترون مهار کننده باروری باشد.

مطالعه حاضر اولین مطالعه انجام شده در مورد اثر عصاره گیاه پنج انگشت بر باروری جنس نر است. نتایج این مطالعه حاکی از آن است که عصاره این گیاه آسیب‌هایی در بافت بیضه و همچنین اپیدیدیم ایجاد می‌کند که استفاده مداوم آن می‌تواند منجر به ناباروری گردد. پیشنهاد می‌شود جهت پی بردن به مکانیسم دقیق چگونگی ایجاد ناباروری به وسیله این عصاره تجزیه کمی و کیفی عصاره و شناخت ماده مؤثر صورت گیرد.

تقدیر و تشکر

این مقاله حاصل طرح پژوهشی مصوب دانشگاه آزاد اسلامی واحد آشتیان با شماره ۱۵۷۰ است. نویسندگان از دکتر غلامرضا امین برای تهیه عصاره گیاه پنج انگشت و نظرات ارزشمندشان در مورد فارماکولوژی گیاه کمال تشکر را دارند.

Downloaded from armaghanj.yums.ac.ir at 19:46 +0430 on Tuesday September 21st 2021

The Effects of Vitex agnus castus Total Extract on Spermatogenesis of Balb/C Mice

Ramezani M[*], Nasri S[**], Bahadoran H[***].

[*] Assistant Professor of Biology, Department of Biology, Faculty of Science, Islamic Azad University, Ashtian Branch, Iran
[**] Assistant Professor of Biology, Department of Biology, Faculty of Science, Payame noor University of Tehran, Iran
[***] Assistant Professor of Anatomy, Department of Anatomy, Faculty of Medical, Baghiat allah University, Tehran, Iran

KEYWORDS:
Vitex agnus castus,
Male Gonad,
Spermatogenesis,

Received: 11/12/2008
Accepted: 09/03/2009

CorrespondingAuthor:Ramezani M
Email: Mina.ramezani@gmail.com

ABSTRACT

Introduction & Objective: Vitex agnus castus (Verbenaceae) is a phytoestrogeic herb native to the Middle East and southern Europe. It has clinical usage in so many countries. In this research, the effects of Vitex agnus castus extract was investigated on spermatogenesis of male Balb/C mice.

Materials & Methods: This is an experimental study in which adult male mice were chosen and divided into 3 groups: control, vehicle, and experimental. Animals were daily injected (i.p.) with 65, 165 265, 365, and 465 mg/kg of seed extract for ten consecutive days. Then the animals were weighed and eventually killed by cervical dislocation 2 weeks after the last injection. The caudal part of the right epididymis was used for sperm counting. After macroscopic investigation (weight, diameter and volume of testes) tissues were fixed in Buin's fixative. Tissues were cut at 5 µm, stained with Hematoxylin and Eosin (H& E).Ccollected data was analyzed by the SPSS software by using one-way ANOVA.

Results: No significant differences in body weight, volume, weight and diameter of testes was seen. Light microscopic studies showed a significant reduction in germinal epithelium in doses of 265 and 365 mg/kg and increased of interstitial tissue area in doses of 265, 365, and 465 mg/kg of extract. There was no significant difference in epithelium thickness and of the diameter of the epididymis. Germinal cells contained pyknotic nuclei and several holes that were found scattered in the tubules. Testis also showed a general disarrangement in various germinal elements of seminiferous tubules. Result of sperms count indicated a significant decreasing of spermatozoa in animals which received 265 and 365 mg/kg of extract.

Conclusion: Vitex agnus castus contains essential oils, iridoid glycosides, flavonoids diterpenes, and essential fatty acids. The results suggest that its contraceptive effects is related to its flavonoids and essential fatty acids but further studies is needed to focus on the pharmacokinetics of this plant.

Downloaded from armaghanj.yums.ac.ir at 19:46 +0430 on Tuesday September 21st 2021

REFERENCES:

1.Akhondzadeh SH, Iran's encyclopedia of medicinal plants.1st ed. Iran: Arjomand press; 2000; 1: 51.

2.Daniele C, Thompson Coon J, Pittler MH, Ernst E. Vitex agnus-castus: a systematic review of adverse events. Drug Saf 2005; 28(4): 319-32.

3.Jonia MS, Stavros THK. Parameters influencing the yield and composition of the essential oil from cretan Vitex agnus-castus fruits. Planta Medical 1999; 66: 245-50.

4.Ansarishirazi A. Ekhtiarat Badiee.1st ed . Iran: The drug distributing company of Razi; 1996; 70-73.

5.Newall C, Anderson L, Phillipson J. Herbal medicine. The pharmaceutical press 1996; 19-20.

6.Wuttke W. Dopaminergic action of extracts of Agnus Castus. Forschende Komplementarmedizen 1996; 3: 329-30.

7.Roemheld-Hamm B. Chasteberry . Am Fam Physician 2005; 72(5): 821-824.

8.Azarnia M, Ejtemaei-Mehr S, Shakoor A, Ansari A. Effects of Vitex agnus castus on mice fetus development. Acta Medica Iranica 2007; 45(4): 263-70.

9.Ohyama K, Cytotoxicity and apoptotic inducibility of Vitex agnus-castus fruit extract in cultured human normal and cancer cells and effect on growth. Biol Pharm Bull 2003; 26: 10-8.

10.Ozturk A, Ilman AA, Saglam H, Yalcinkaya U, Aykut S, Akgoz S, et al. The effects of phytoestrogens on fracture healing: exprimental research in New Zealand white rabbits. Turkish Journal of Trauma & Emergency Surgery 2008; 14(1): 21-7.

11.Nasri S, Oryan SH, Rohani AH, Amin GHR, Yahyavi H. The effects of Vitex agnus castus L.extract on Gonadotrophines and Testosterone in male mice. Iranian International Journal of Science 2004; 5(1): 25-31.

12.Zakaria ZA, Gopolan HK, Zainal H, Mohd NH, Mrsiu NA. Antinociceptive, anti-inflammatory and antipyretic effects of Solanum nigrum chloroform extract in animal models. Yakugaku- Zasshi 2004; 126(11): 1171-8.

13.Ramezani M, Nasri S, Yassa N, Antiniciceptive and anti-inflammatory effects of isolated fraction from Apium graveolens seeds in mice. Pharmaceutical Biology 2009; 5.

14.Hodgson E, Levi EP. A text book of modern toxicology, Measurment of toxicity. 3nd ed. USA: Elsevier; 1987; 233-287.

15.Courtade M. Clinical characteristic and transmission electron microscopic sperm defect of infertile men. Fert Steril 1998; 70: 297-304.

16.Sharpe RM. Regulation of spermatogenesis. In: Kenobil E, Neill JD editors. The Physiology of Reproduction. 2nd ed. New York: Raven Press; 1994; 1363-434.

17.Clermont Y. Quantitive analysis of spermatogenesis of the rat: a revised model for the renewal of spermatogonia. Am J Androl 1962; 2: 37-58.

18.Yang HS, Han DK, Kim JR, Sim JC, Effects of α–tocopherol on cadmium-induced toxicity in rat testis and spermatogenesis. J Korean Med Sci 2006; 21: 445-51.

19.Dugoua JJ, Seely D, Perri D, Koren G, Mills E. Safety and efficacy of chastetree (Vitex agnus-castus) during pregnancy and lactation. Can J pharmacol 2008; 15(1): 74-9.

20. Du Mee C. Vitex agnus-castus, Aust J Med Herbalism 1993; 5: 63-5.

21.Bhargava SK. Antiandrogenic effects of a flavonoid-rich fraction of Vitex negundo seeds: a histological and biochemical study in dogs. J Ethnopharmacol 1989; 27(3): 327-39.

22.Das S, Parveen S, Kundra CP, Pereira BM. Reproduction in male rats is vulnerable to treatment with the flavonoid-rich seed extracts of Vitex negundo. Phytother Res 2004; 18(1):8-13.

23.Meikle A, Benson S, Boam W, Liu X, Stringham J. Nonsterified fatty acids modulate steroidogenesis in mouse leydig cells. Am J Physiol 1989; 257: 37-42.

24.Siegel I, Dudkiewicz A, Friberg J, Suarez M, Gleicher N. Inhibition of sperm cells by free fatty acids in whole semen. Fertil Steril 1986; 45: 273-9.