

اثر فاکتور رشد و لامینین همراه با پیوند غلاف فیبر عضله بر ترمیم عصب سیاتیک

سمیه ترابی^۱، رضا محمودی^۲، امراله روزبهی^۳، مهرزاد جعفری^۴، پرستو راد^۳، حمدااله دلاویز^{۲*}

^۱ کمیته تحقیقات دانشجویی، دانشگاه علوم پزشکی یاسوج، یاسوج، ایران، ^۲ مرکز تحقیقات سلولی و مولکولی، دانشگاه علوم پزشکی یاسوج، یاسوج، ایران، ^۳ بیمارستان امام سجاد(ع)، دانشگاه علوم پزشکی یاسوج، یاسوج، ایران

تاریخ دریافت: ۹۱/۱۱/۳۰ تاریخ پذیرش: ۹۲/۳/۸

چکیده

زمینه و هدف: آسیب‌های اعصاب محیطی یکی از شایع‌ترین آسیب‌ها بوده که به ناتوانی جسمی تبدیل می‌شود. اگر طول نقص اعصاب خیلی کم باشد، بخیه مستقیم و بدون کشش دو انتهای بریده عصب یک روش استاندارد در ترمیم اعصاب محسوب می‌شود، در غیر این صورت به منظور هدایت آکسون‌های بازسازی شده باید شکاف به وسیله یک ماده گرافت پر شود. هدف این مطالعه بررسی اثر فاکتور رشد و لامینین همراه با پیوند غلاف فیبر عضله بر ترمیم عصب سیاتیک بود.

روش بررسی: در این مطالعه تجربی ۴۲ سر موش صحرایی ماده نژاد ویستار به صورت تصادفی به سه گروه مساوی تقسیم شده و عصب سیاتیک آنها قطع گردید. در گروه اول، نوار باریکی از عضله آماده شده به روش انجماد-ذوب بین دو انتهای دیستال و پروگزیمال عصب سیاتیک بخیه زده شد. در گروه دوم، شکاف ایجاد شده به وسیله پیوند عضلانی ترمیم و فاکتور رشد عصب و لامینین درون پیوند تزریق گردید. در گروه کنترل دو انتهای بریده عصب در زیر عضلات مجاور پنهان گردیدند. سپس گروهی از موش‌های صحرایی با محاسبه شاخص عملکرد عصب سیاتیک از نظر رفتاری بررسی شدند و گروهی دیگر پس از دو ماه جهت مطالعات بافتی استفاده شدند. داده‌ها با آزمون آماری آنالیز واریانس تجزیه و تحلیل شدند.

یافته‌ها: میانگین شاخص عملکرد سیاتیک و میانگین شمارش فیبرهای میلین دار در دو گروه پیوندی در مقایسه با گروه کنترل معنی‌دار بود ($p < 0.05$).

نتیجه‌گیری: پیوند عضلانی هم محور با عصب، جایگزین مناسب در موارد آسیب وسیع عصب سیاتیک می‌باشد و وجود فاکتور رشد عصب و لامینین تأثیر مثبتی بر تسریع بهبود حرکتی دارد.

واژه‌های کلیدی: شاخص عملکرد سیاتیک، پیوند عضلانی، فاکتور رشد، لامینین

* نویسنده مسئول: دکتر حمدااله دلاویز، یاسوج، دانشگاه علوم پزشکی یاسوج، مرکز تحقیقات سلولی و مولکولی

Email: Hamdidelaviz@yahoo.com

مقدمه

سمت قطعه دیستال، لوله‌های اندونوریال می‌باشند (۵ و ۴). روش کلاسیک مورد استفاده در ترمیم شکاف‌های بین دو انتهای دیستال و پروگزیمال عصب محیطی، استفاده از پیوند عصبی می‌باشد که اگر چه به عنوان یک روش استاندارد محسوب می‌گردد، اما قربانی کردن یک عصب محیطی از آنجایی که می‌تواند منجر به از دست رفتن حس منطقه دهنده و همچنین تشکیل نوروما و ایجاد جوشگاه‌های قابل رؤیت گردد ایده‌آل نمی‌باشد (۶). بنابراین تلاش برای یافتن یک کانال راهنمای مناسب در محل شکاف عصبی که بتواند به عنوان یک بستر مساعد و حامی تغذیه‌ای، رشد آکسون‌ها و به طبع بهبود عملکرد را موجب گردد، همواره از اهمیت ویژه‌ای برخوردار بوده است. تشابهی که مابین ماتریکس توبولار عضله اسکلتی و تیوب‌های اندونوریال یک عصب تخریب شده وجود دارد امکان استفاده از پیوند اتولوگ ماهیچه را به عنوان جایگزین در ترمیم عصب پیشنهاد می‌کند (۷).

به منظور ایجاد کانال‌های راهنمای طبیعی که دارای شرایط مساعدی جهت رشد آکسون‌ها بوده و نیز به منظور جلوگیری از ایجاد پاسخ‌های ایمنی در ترمیم پیوند، تخلیه اجزای سلولی یک بافت عضلانی و استفاده از پیوندهای بدون سلول^(۱) توصیه می‌گردد. جهت به دست آوردن یک ماده پیوندی بدون سلول، اجزای سلولی یک بافت می‌تواند با تکنیک‌های مختلفی

آسیب‌های اعصاب محیطی از جمله شایع‌ترین آسیب‌ها در جوامع مختلف به شمار می‌روند. بسیاری از این آسیب‌ها به ناتوانی‌های دائمی و دردهای عصبی^(۱) منجر می‌گردند (۱). آسیب‌های وارده به اعصاب محیطی را به سه درجه تقسیم می‌کنند که شدیدترین حالت آن، نوروتمزیس نام دارد. در این درجه از آسیب که منجر به از دست رفتن تداوم تنه عصبی و غلاف میلین و بافت‌های همبند اطراف آنها، یعنی لوله‌های اندونوریوم، پری نوریوم و اپی نوریوم می‌گردد، در صورتی که بین دو انتهای بریده عصب شکافی ایجاد نگردد و یا شکاف ایجاد شده کم باشد دو انتهای عصب می‌توانند مستقیماً به هم بخیه شوند و نتیجه بهبود، به قرارگیری صحیح دستجات عصبی دو انتهای بریده شده در مقابل هم وابسته است، لیکن هنگامی که فاصله بین دو انتهای بریده شده زیاد باشد منحرف شدن جوانه‌های آکسونی در محل آسیب، مشکل بزرگی است که می‌تواند بازگشت عملکردی عصب را تحت تأثیر قرار دهد، لذا به منظور هدایت صحیح آکسون‌های بازسازی شده این دو انتها باید پل زده شوند. در این گونه موارد جنس پل ارتباطی می‌تواند در نتیجه بهبود تأثیرگذار باشد (۲ و ۳).

مطالعات زیادی نقش تیوب‌های غشای پایه را در تحریک و ایجاد کانال راهنما برای رشد مجدد آکسون‌ها به سمت بافت هدف تأیید کرده‌اند و مشاهده گردیده است که در موارد له شدگی و یا قطع عصب محیطی، مسیر هدایت آکسون‌های در حال ترمیم به

1-Neuropathic
2- Acellular Graft

حیوانات به طور تصادفی به سه گروه مساوی کنترل، آزمایش یک و آزمایش دو تقسیم شدند.

موش‌های صحرایی با تزریق ۱۳۰ میلی‌گرم بر کیلوگرم کتامین به صورت داخل صفاقی بیهوش شدند. پس از تراشیدن موی پای چپ حیوان، پوست این ناحیه به وسیله الکل ضد عفونی گردید. برای دسترسی به عصب سیاتیک، پوست ناحیه خلفی - خارجی میانه ران، در فاصله بریدگی سیاتیک تا محل دو شاخه شدن عصب را برش زده و پس از کنار زدن عضلات و فاسیای این ناحیه، ۱۰ میلی‌متر از طول عصب را برداشته شد. درست قبل از انجام این کار، نوار باریکی از عضله گلوئوس سوپرفیشیالیس^(۲)، هم راستا با طول فیبرهای ماهیچه‌ای جدا گردید و در نیتروژن مایع به مدت ۵ دقیقه قرار داده شد تا کاملاً منجمد گردد. سپس به مدت بیش از ۵ دقیقه در نرمال سالین در دمای اتاق، و پس از آن به مدت ۱۰ دقیقه در آب مقطر استریل در دمای اتاق قرار گرفت تا ماهیچه طبق پدیده اسمزی (از راه تراوش) از سیتوپلاسم و غشای پلاسمایی تخلیه گردد. سپس با استفاده از یک تیغ بیستوری، ماهیچه نوب شده را به شکل یک بلوک مربعی ۱۰×۲×۲ میلی‌متر در زیر استریومیکروسکوپ پیرایش^(۳) شد و نهایتاً بین انتهای دیستال و پروگزیمال عصب (به صورت هم محور و موازی) با نخ قابل جذب ۱۰-۰ (اتیگون) بخیه زده شد و

شامل درمان اولیه با الکل، فریزکردن - خشک کردن و غیره برداشته شوند (۸). تحقیقات نشان داده‌اند که منجمد و نوب کردن^(۱)، روش موفق و راحتی جهت ایجاد پیوندهای عصبی بدون سلول می‌باشد (۹).

تحقیقات نشان می‌دهد که فاکتور رشد عصب ترمیم نورون‌های حرکتی را تسریع می‌بخشند (۱۱ و ۱۰). مطالعه دیگری نیز نشان داده است که کانال‌های راهنمای عصب که محتوی ژل لامینین یا ژل کلاژن هستند، در مقایسه با کانال‌هایی که فقط حاوی سالیین می‌باشند، رژنراسیون بهتری را به وجود آورده اند (۱۲). همچنین ایزوفرماهای مختلف لامینین، به عنوان ترکیبات اولیه تیغه پایه، برای رشد آکسون و ترمیم آن محرک‌های قوی محسوب می‌گردند (۱۳)، لذا در تحقیق حاضر جهت به دست آوردن یک ماده گرفت بدون سلول از روش انجماد - نوب بهره گرفته شد و با هدف بهبود و تسریع روند ترمیم عصب سیاتیک از چندین استراتژی استفاده گردید.

روش بررسی

این مطالعه تجربی بر روی ۴۲ سر موش صحرایی نژاد ویستار ماده به وزن تقریباً ۲۵۰-۲۰۰ گرم انجام گرفت. همه آزمایش‌ها و عمل‌های انجام شدخ بر اساس قوانین حمایت از حیوانات انجام گردید. کلیه حیوانات در شرایط یکسان نگهداری شده و با دسترسی آزاد به آب و غذا قرار گرفتند و از چرخه ۱۲ ساعت روشنایی و تاریکی برخوردار بودند.

1- Freezing And Thawing
2- Gluteus Superficialis
3- Trim

رفته است و عددهای ۱۰۰- الی ۱۰- سیر عصب به سوی بهبود عملکرد را نشان می‌دهد و نتایج ± 10 علامت طبیعی بودن کار پاست.

در پایان هفته هشتم پس از جراحی، حیوانات در گروه‌های مختلف جهت مطالعات بافت شناسی پرفیوژن شدند، سپس بلافاصله موضع جراحی باز گردید و پس از مشاهده تنه عصب سیاتیک، یک میلی‌متر دیستال و یک میلی‌متر پروگزیمال به منطقه ترمیم بریده شد و نمونه‌ها تمام شب در ثابت کننده بافر فرمالین ۱۰ درصد نگهداری شدند. به منظور تمایز انتهای دیستال از پروگزیمال به آرامی یک نخ به انتهای پروگزیمال عصب گره زده شد. سپس به وسیله دستگاه کرایوستات از سه منطقه پروگزیمال، دیستال و میانی برش‌های عرضی ۵ میکرونی تهیه و رنگ‌آمیزی گردید و به وسیله میکروسکوپ ال‌مپیوس و یک برنامه نرم افزاری (Olysia) شمارش مجموع فیبرهای میلین‌دار^(۲) انجام گرفت.

داده‌های جمع‌آوری شده با استفاده از نرم‌افزار SPSS و آزمون آماری آنالیز واریانس تجزیه و تحلیل شدند.

یافته‌ها

در مطالعه حاضر در روز پس از ضایعه هیچ کدام از حیوانات قادر به راه رفتن بر روی کف پای آسیب دیده نبودند و در هر سه گروه افتادگی پای^(۳) و

به این ترتیب اپی میزیوم عضله را به اپی نوریوم عصب پیوند نمودیم. سپس بخش‌های بریده شده عضله را با نخ کرومیک ۴-۰ (سوپا) و پوست حیوان را با نخ نایلون ۴-۰ بخیه شدند. فرآیند مذکور برای هر دو گروه آزمایش یک و دو انجام پذیرفت. در گروه آزمایشی دوم که از پیوند+ فاکتور رشد+ لامینین استفاده گردید، مضافاً ۱۰۰ نانوگرم فاکتور رشد عصب (NGF) همراه با لامینین به میزان ۱ میکرولیتر در ۰/۱ سی‌سی آب مقطر، با سرنگ انسولین به درون پیوند ماهیچه‌ای تزریق گردید. در گروه کنترل (آکسوتومی) نیز ده میلی‌متر از طول عصب برداشته شد و برای اطمینان از عدم ارتباط قطعات پروگزیمال و دیستال، دو انتها از هم دور و در زیر عضلات مجاور پنهان شدند.

مطالعه رفتاری جهت بررسی عملکرد حرکتی عصب سیاتیک پای آسیب دیده انجام پذیرفت. برای انجام آزمون کف یک کانال چوبی به ابعاد ۷۰×۳۰×۲۰ با کاغذ A4 پوشانیده شد، کانال در انتها به اتاق تاریکی منتهی می‌گردید. سپس پای جراحی شده حیوان در استامپ قرمز و پای سالم در استامپ آبی فشار داده شد و پس از آن به حیوان اجازه داده شد که تمام طول کانال را طی کند. سپس رد پای حیوان به صورت هفتگی مورد ارزیابی قرار گرفت.

شاخص فعالیت عصب سیاتیک^(۱) (SFI)، بر اساس فرمول بین و همکاران برای پای جراحی شده و پای سالم محاسبه شد. اگر نتیجه حاصله ۱۰۰- یا کمتر باشد؛ یعنی فعالیت عملکردی به طور کامل از بین

1- Sciatic Functional Index (SFI)
2- Total Myelinated Fiber Count (TMFC)
3- Foot Drop

گروه کنترل آشکار کرد ($P < 0.05$). اگرچه سیر عصب به سوی بهبود عملکرد حرکتی در گروه فاکتور رشد لامینین روند رو به افزایش بهتری را نسبت به گروه پیوند عضلانی نشان داد، اما بین این دو گروه اختلاف معنی‌داری مشاهده نگردید ($P < 0.05$). لازم به ذکر است که قبل از جراحی، مقدار شاخص فعالیت عصب سیاتیک در کلیه گروه‌ها نزدیک به صفر بود و تا روز ۶۰ام پس از جراحی در هیچ گروهی این مقدار به حد طبیعی نرسید (جدول ۱).

پروسه ترمیم و بازسازی عصب با شمارش تعداد مجموع فیبرهای میلین‌دار صورت پذیرفت که بر این اساس، در پایان هفته هشتم، در دو گروه پیوند عضلانی (پیوند عضلانی) و پیوند، فاکتور رشد و لامینین در قطعه دیستال، مجدداً رشته‌های عصبی میلین‌دار مشاهده گردید و در گروه آکسوتومی شده، در این قطعه تعداد اندکی فیبر عصبی میلین‌دار دیده شد. میانگین تعداد آکسون‌های میلین‌دار شمارش شده در قطعه دیستال نشان داد در دو گروه آزمایش که تحت جراحی ترمیمی قرار گرفته بودند نسبت به گروه قطع عصب، فیبرهای عصبی میلین‌دار به ترتیب ۳/۲۷ و ۴/۳ برابر افزایش تعداد داشت و به اختلاف معنی‌داری بین این دو گروه به طور جداگانه نسبت به گروه کنترل مشاهده گردید ($P < 0.05$). در گروهی که از فاکتور رشد و لامینین استفاده گردیده بود در قطعه دیستال تعداد فیبرهای عصبی میلین‌دار نسبت به گروه

اداکسیون در انگشتان پا مشاهده گردید. میانگین شاخص عملکرد سیاتیک برای گروه پیوند عضلانی^(۱) در روز پس از ضایعه $1.02 \pm 3/2$ و برای گروه فاکتور رشد و لامینین^(۲) $1.03 \pm 3/8$ و برای گروه کنترل (آکسوتومی) $1.04 \pm 2/3$ بود نتایج به دست آمده در روز بعد از جراحی همگی کمتر از ۱۰۰- بودند که نشان داد که فعالیت عملکردی سیاتیک به طور کامل از بین رفته است. تفاوت معنی‌داری نیز بین سه گروه مشاهده نگردید. توانایی راه رفتن در پای جراحی شده در دو گروه آزمایش از انتهای هفته چهارم آغاز گردید و این دو گروه اختلاف معنی‌داری را نسبت به گروه کنترل نشان دادند ($P < 0.05$).

در انتهای هفته چهارم میانگین شاخص فعالیت عصب سیاتیک در گروه فاکتور رشد و لامینین بیشتر از گروه پیوند عضلانی بود، ولی به لحاظ آماری، اختلاف معنی‌داری بین این دو گروه مشاهده نگردید ($P < 0.05$). ۶۰ روز پس از جراحی میانگین شاخص فعالیت عصب سیاتیک در گروه فاکتور رشد و لامینین روند رو به افزایش بهتری را نسبت به گروه (پیوند عضلانی) نشان داد به گونه‌ای که میزان بهبودی در گروه فاکتور رشد و لامینین تقریباً ۲۷ درصد $76/68 \pm 2/9$ و در گروه (پیوند عضلانی) حدود ۲۰ درصد بهبودی $82/18 \pm 3/5$ مشاهده گردید، در حالی که در گروه کنترل فقط ۷ درصد بهبودی $96/94 \pm 2/01$ دیده شد. تحلیل آماری، ۸ هفته پس از جراحی نیز افزایش معنی‌دار شاخص فعالیت عصب سیاتیک را در گروه‌های آزمایش نسبت به

1-Muscle Graft

2-Muscle Graft+Laminin+NGF

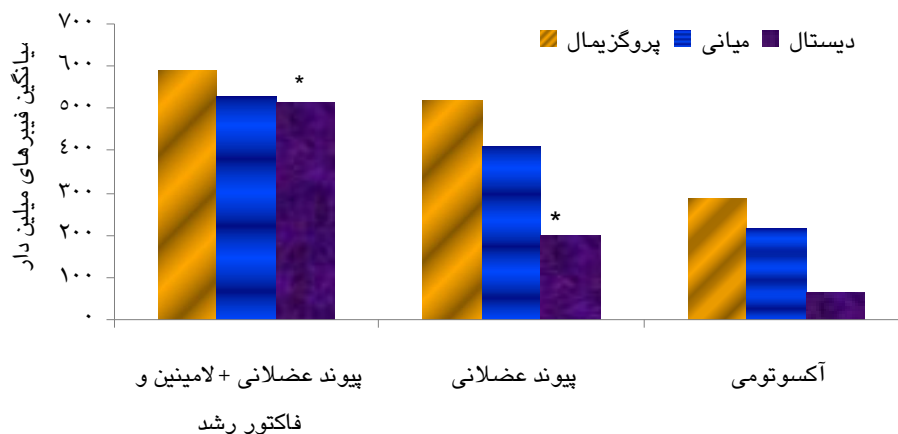
پیوند عضلانی بیشتر بود، اما اختلاف معنی‌داری بین دو گروه مشاهده نگردید ($p < 0/05$) (نمودار ۱).

در گروه‌های آزمایشی در منطقه دیستال، گروه‌های آکسونی به صورت فاسیکل‌های خیلی کوچک زیادی ظاهر گردیدند که هر کدام به وسیله سلول‌های پری نوریال تیپیک، احاطه شده بودند. همچنین در هر دو گروه افزایش میزان بافت همبند و

جمعیت سلول‌های شوان و آکسون‌های پراکنده همراه آنها دیده شد (تصاویر ۱ و ۲). در گروه کنترل (آکسوتومی) توده‌های سازمان نیافته از آکسون‌های پراکنده همراه با افزایش تعداد سلول‌های شوان و بافت همبند (نوروما)، در منطقه دیستال به محل ضایعه مشاهده گردید (تصویر ۳).

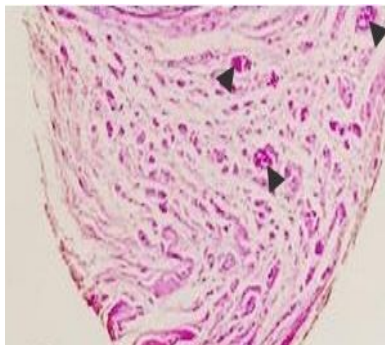
جدول ۱: میانگین شاخص عملکرد عصب سیاتیک در گروه‌های مورد مطالعه

روز	۱	۸	۱۵	۲۲	۲۹	۶۰	گروه
	-۱۰۳±۳/۸	-۹۸/۶±۲/۹	-۹۶/۴±۲/۹	-۹۵/۶±۳/۶	-۸۲/۸±۳/۴×	-۷۶/۶۸±۲/۹×	پیوند+فاکتور رشد+لامینین
	-۱۰۲/۳±۳/۲	-۹۸/۸±۳/۱	-۹۷/۹±۳/۴	-۹۵/۸±۳/۷	-۸۶/۰۱±۲/۲×	-۸۲/۱۸±۳/۵×	پیوند عضلانی
	-۱۰۴/۲۳±۲/۳	-۹۹/۸±۲/۳	-۹۹/۳±۲/۹	-۹۹/۳۲±۲/۷	-۹۸/۶۳±۳/۴	-۹۶/۹۴±۲/۰۱	آکسوتومی

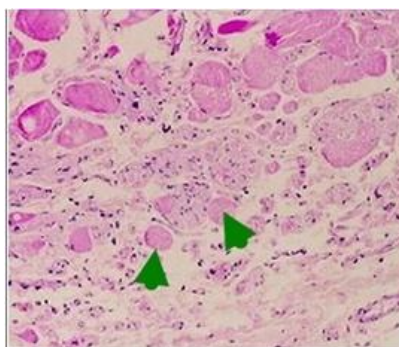


نمودار ۲: مقایسه تعداد کامل فیبرهای میلین‌دار بعد از ۸ هفته در گروه‌های مورد مطالعه در مناطق مختلف

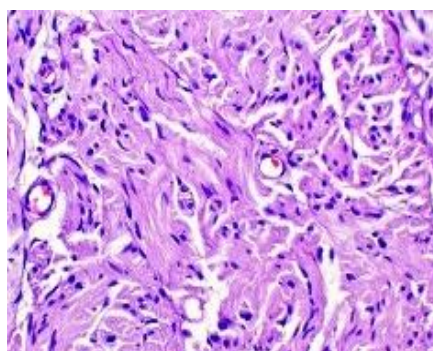
فاکتور رشد و لامینین، پیوند غلاف فیبر عضله و ترمیم عصب سیاتیک



تصویر ۱: مقطع عرضی از منطقه دیستال به ترمیم در گروه پیوند عضلانی، سر پیکان ها نمایانگر فاسیکل های عصبی است (رنگ آمیزی هماتوکسیلین - ائوزین، میکروسکوپ الُمپیوس بزرگنمایی ۴۰X)



تصویر ۲: مقطع عرضی از منطقه دیستال به ترمیم در گروه پیوند عضلانی+لامینین+فاکتور رشد عصب، سر پیکان ها نمایانگر فاسیکل های عصبی (رنگ آمیزی هماتوکسیلین - ائوزین، میکروسکوپ الُمپیوس بزرگنمایی ۱۰۰X)



تصویر ۳: مقطعی از نوروما همراه با افزایش تعداد سلولهای شوان در گروه آکسوتومی (رنگ آمیزی هماتوکسیلین - ائوزین، میکروسکوپ الُمپیوس بزرگنمایی ۵۰ X)

بحث

آسیب‌های اعصاب محیطی از جمله مشکلات بزرگی است که سالانه میلیون‌ها نفر در جهان را درگیر می‌کند. در شدیدترین حالت آسیب که قطع کامل تنه عصبی رخ می‌دهد جراحی جهت ترمیم ضروری است (۱۵). در مواردی که شکاف عصبی بزرگی بین دو انتهای عصب ایجاد گردد نیاز است که بین دو انتهای عصب، محیط آناتومیکی مناسبی فراهم گردد که آکسونها را از قطعه ابتدایی به درون لوله‌های اندونوریال قطعه دور هدایت کند و در نتیجه باعث بازگشت عملکرد ارگان هدف گردند (۱۶ و ۱۷). تشابهی که مابین ماتریکس توبولار عضله اسکلتی (غشای پایه) و لوله‌های اندونوریال یک عصب تخریب شده وجود دارد امکان استفاده از پیوند اتولوگ ماهیچه را به عنوان یک محیط مساعد در ترمیم عصب پیشنهاد می‌کند (۷)، لذا در تحقیق حاضر از غلاف ماهیچه اسکلتی به عنوان کانال راهنما در ترمیم عصب سیاتیک استفاده شد.

نتایج حاصل از ارزیابی راه رفتن، بهبود عملکرد حرکتی را در گروه‌های ترمیمی و اختلاف معنی‌دارشان را با گروه قطع عصب در روز ۲۹ و نیز ۶۰ روز پس از جراحی آشکار ساخت. یافته‌ها احتمالاً بیانگر این است که آکسون‌های در حال ترمیم از طریق پیوند ماهیچه‌ای رشد کرده و به عضله هدف رسیده‌اند و عصب‌دار شدن مجدد عضله هدف منجر به بهبود عملکرد حرکتی گردیده است. نتایج حاصل از

بهبود عملکرد در مطالعه حاضر با نتایج مطالعه محمدی و همکاران در سال ۲۰۱۱ که از پیوند وریدی به عنوان کانال راهنمای عصب طبیعی در موارد نقص ۱۰ میلی متری عصب سیاتیک استفاده کرده بودند (۱۸) و نیز دلاویز و همکاران در سال ۲۰۰۸ که از پیوند مخاط بویایی جهت ترمیم عصب سیاتیک بهره گرفته بودند شباهت داشت (۱). البته در مطالعه محمدی و همکاران پس از گذشت ۸ هفته نخستین بهبود حرکتی به صورت معنی‌دار گزارش گردیده است در حالی که در مطالعه حاضر پس از ۲۹ روز (تقریباً ۴ هفته) بهبود میانگین شاخص فعالیت عصب سیاتیک به صورت معنی‌دار مشاهده شد که احتمالاً به دلیل تشابه نزدیک ماتریکس توبولار عضله اسکلتی و تیوب‌های اندونوریال عصب در مقایسه با ساختار ورید می‌باشد.

در مطالعه حاضر تعداد آکسون‌های میلیون‌دار در قطعه دیستال در گروه‌های ترمیمی نسبت به گروه کنترل، در پایان ۶۰ روز، افزایش معنی‌داری را نشان داد که می‌تواند دلالت بر عبور موفق جوانه‌های آکسونی از خلال پیوند ماهیچه‌ای داشته باشد. در حالی که در گروه قطع عصب، در این قطعه تعداد اندکی فیبر عصبی میلیون‌دار مشاهده گردید که احتمالاً به این دلیل است که تعداد زیادی از جوانه‌های آکسونی در حال ترمیم در محل آسیب به علت عدم هدایت مناسب، از مسیر منحرف گردیده و به قطعه دیستال راه نیافته‌اند، همچنین تعداد فیبرهای میلیون

عصب در ضایعاتی که بین دو انتهای عصب ایجاد گردیده است در نتیجه تشکیل ناکافی ماتریکس می‌باشد و بهبود عملکرد و رشد مجدد آکسون را با اضافه کردن لامینین و ژل کلاژن نسبت به نرمال سالین ارتقا بخشیده‌اند (۲۱). ثانیاً اتصال قطعات پروگزیمال و دیستال می‌تواند باعث برقراری مجدد انتقال فاکتورهای نوروتروفیک آزاد شده از بافت هدف و سلول‌های شوان به قطعه پروگزیمال گردد و بازسازی آکسونی را ارتقا بخشد که می‌تواند توجیهی بر سیر بهبود عصب در گروه پیوند ماهیچه به تنهایی باشد. این دلیل با نتایج حاصل از مطالعه اسکنچر و همکاران هم خوانی داشت (۲۲). هم‌چنین ویلین و همکاران در سال ۲۰۱۰ اظهار داشتند که پس از آسیب اعصاب محیطی، سلول‌های شوان در قطعه دیستال تکثیر می‌یابند و عملکردشان را از میلیون‌سازی به مولکول‌های حمایت‌کننده رشد تغییر می‌دهند، این سلولها بقا و ترمیم عصب را از طریق تولید فاکتورهای رشد مختلف و ایجاد یک غشای پایه با پروتئین‌های ماتریکس خارج سلولی شامل لامینین و فیبرونکتین ارتقا می‌دهند (۲۳).

نتایج این مطالعه نشان داد در تمامی گروه‌ها اگر چه بهبود حرکتی اتفاق افتاد، لیکن مقدار شاخص فعالیت عصب سیاتیکدر هیچ گروهی به حد طبیعی نرسید. یکی از دلایل این امر احتمالاً کوتاهی عضلات و سفتی مفاصل در پای جراحی شده باشد که مانع از انجام حرکات کاملاً طبیعی می‌گردد، لذا پیشنهاد

دار در ناحیه دیستال نسبت به ناحیه پروگزیمال و میانی در همه گروه‌های آزمایشی کاهش معنی‌داری داشت که احتمالاً بیانگر این است که رشد آکسونی احتیاج به زمان بیشتری دارد و یا این که تشکیل بافت لیفی به دنبال بخیه زدن در موضع پیوند از رشد آکسونی جلوگیری کرده است. نتایج حاصل از مطالعه گلاسیبی و همکاران که از ماهیچه تخریب شده در ترمیم عصب محیطی در پریمات‌ها استفاده کردند با نتایج تحقیق حاضر هم‌خوانی داشت. آنها در مطالعه خود به این نتیجه رسیدند که ممکن است همه فیبرهای در حال رشد نتوانند از طریق منطقه گرفت به رشد خود ادامه دهند و به انتهای دیستال برسند (۱۹). لاندبورگ و همکاران (۲۰۰۷) نیز نشان دادند که ممکن است گروهی از جوانه‌های آکسونی به سمت عقب برگردند و در مسیر رتروگراد رشد کنند (۲۰).

هم‌چنین تحقیق حاضر در گروهی که از فاکتور رشد و لامینین همراه با پیوند استفاده گردید روند بهبود حرکتی در هفته‌های متوالی و هم‌چنین پس از ۶۰ روز سیر بهتری را نسبت به گروه پیوند ماهیچه به تنهایی نشان داد. به نظر می‌رسد که با افزایش میزان ماتریکس در گروه فاکتور رشد و لامینین نتایج مطلوب‌تری دیده شد، اما به چند دلیل اختلاف معنی‌داری بین این دو گروه مشاهده نشده است زیرا اولاً این امکان وجود دارد که با گذر زمان اختلاف معنی‌داری حاصل گردد، به دلیل این که برخی از مطالعات نشان داده‌اند که کاهش یا عدم بازسازی

می‌گردد که جهت دست یابی به نتایج بهتر توانبخشی و حرکت درمانی در طول درمان انجام پذیرد.

نتیجه‌گیری

در مجموع این مطالعه نشان داد که پیوند عضلانی به صورت هم محور و موازی با عصب به روش انجماد- ذوب یک جایگزین مناسب در موارد نقص ۱ سانتی‌متری در عصب سیاتیک موش صحرایی می‌باشد و به نظر می‌رسد که وجود فاکتور رشد عصب و لامینین تأثیر مثبتی بر بازسازی و تسریع بهبود حرکتی عصب محیطی دارد.

تقدیر و تشکر

این مطالعه حاصل طرح تحقیقاتی مصوب معاونت پژوهشی دانشگاه علوم پزشکی یاسوج و همچنین پایان نامه مقطع کارشناسی ارشد علوم تشریحی بود.

REFERENCES

1. Delaviz H, Taghi Joghataie M, Mehdizadeh M, Bakhtiyari M, Nobakht M, Khoei S, et al. Transplantation of olfactory mucosa improves functional recovery and axonal regeneration following sciatic nerve repair in rats. *Iranian Biomedical Journal* 2008; 12(4): 192-202.
2. Osbourne A. Peripheral nerve injury and repair. *Tsmj* 2007; 8: 29-33.
3. Grill RJ, Tuszynski MH. Cns regeneration, axonal response to injury. California: Academic Press; 1999; 27-52.
4. Roger JK, William G. Hopkins And Christopher L. Regeneration of mouse peripheral nerves in degenerating skeletal muscle: guidance by residual muscle fibre basement membrane. *Brain Research* 1984; 295: 275-81.
5. Muir D. The potentiation of peripheral nerve sheaths in regeneration and repair . *Experimental Neurology* 2010; 233: 102-11.
6. Daly W, Yao L, Zeugolis A, Windebank A, Pandit Roger J K. A biomaterials approach to peripheral nerve regeneration: bridging the peripheral nerve gap and enhancing functional recovery. *J R Soc Interface* 2012; 9: 202-21
7. Roganovic Z, Ilic S, Savic M. Acta radial nerve repair using an autologous denatured muscle graft: comparison with outcomes of nerve graft repair. *Neurochir (Wien)* 2007; 149: 1033-9
8. Humberto SN, Mario JJSJ, Maria J. Marques cryopreserved muscle basal lamina grafts retain their grafting potential for nerve repair. *Journal of Cryobiology* 2005; 50: 112-115.
9. Houstava L, Dubovy P, Haninece P, Grim M. An alternative preparation of the acellular muscle graft for reconstruction of the injured nerve morphological and morphometric analysis. *Annals of Anatomy* 1999; 181: 275-2.
10. Blesch A, Mark H. Tuszynski transient growth factor delivery sustains regenerated axons after spinal cord injury. *The Journal Of Neuroscience* 2007; 27(39):10535-45.
11. He C, Chen Z. Enhancement of motor nerve regeneration by nerve growth factor. *Microsurgery* 1992; 13(3):151-4.
12. Valentini RF, Aebischer P, Winn SR, Galletti PM. Collagen and laminin-containing gels impede peripheral nerve regeneration through semipermeable nerve guidance channels. *Exp Neurol* 1987; 98: 350-6.
13. Chen ZL, Strickland S. Laminin gamma-1 is critical for schwann cell differentiation, axon myelination, and regeneration in the peripheral nerve. *J Cell Biol* 2003; 163: 889-99.
14. Bain J, Mackinnon S, Hunter DA. functional evaluation of complete sciatic, peroneal and posterior tibial nerve lesions in the rat. *Plast Reconstr Surg* 1989; 83: 129.
15. Daly M, Yao L, Zeugolis D, Windebank A, Pandit A. A biomaterials approach to peripheral nerve regeneration: bridging the peripheral nerve gap and enhancing functional recovery. *J R Soc Interface* 2012; 9: 202-21.
16. Qiongjiao Y, Yixia Y, Binbin Li. Use new plgl-rgd-ngf nerve conduits for promoting peripheral nerve regeneration. *biomed. Central Ltd* 2012; 925: 11-36.
17. Schmidt CE, Leach JB. Neural tissue engineering: strategies for repair and regeneration . *Annu Rev Biomed Eng* 2003; 5: 293-347..
18. Mohammadi R, Azizi S, Delirez N, Hobbenaghi R, Amini K. Functional recovery of sciatic nerve through inside- out vein graft in rats. *Chinese Journal Of Traumatology* 2011; 14(1): 46-52.
19. Glasby MA, Gschmeissner SE, L-H C, Huang BA. De souza degenerated muscle grafts used for peripheral nerve repair in primates. *J Hand Surg Br.* 1986; 11(3):347-51
20. Lundborg G, Rosen B. Hand function after nerve repair, *acta physiol(oxf)* 2007; 189: 207-17.
21. Hamdollah Delaviz, Abolfazel Faghihi, Alireza Azizzadeh Delshad, Mohamad hadi Bahadori, Jamshid Mohamadi, Amrollah Roozbehi. Repair of Peripheral Nerve Defects Using a Polyvinylidene Fluoride Channel Containing Nerve Growth Factor and Collagen Gel in Adult Rats. *Cell Journal(Yakhteh)*, 2011; 13 (3): 137-142
22. Schenker M, Kraftsik R, Glauser L, Kuntzer T, Bogousslavsky J, Barakat-Walter I. Thyroid hormone reduces the loss of axotomized sensory neurons in dorsal root ganglia after sciatic nerve transaction in adult rat. *Experimental Neurology* 2003; 184: 225-36.
23. Valentini RF, Aebischer P, Winn SR, Galletti PM. Collagen and laminin-containing gels impede peripheral nerve regeneration through semipermeable nerve guidance channels. *Exp Neurol* 1987; 98: 350-6.

Growth Factor and Laminin Effect with Muscular Fiber Sheath on Repairing of the Sciatica Nerve

Torabi S¹, Mahmoudi R², Rozbehi A², Jafari Barmak M², Rad P³, Delaviz H^{2*}

¹Student Research Committee, Yasuj University of Medical Sciences, Yasuj, Iran, ²Cellular and Molecular Research Center, Yasuj University of Medical Sciences, Yasuj, Iran, ³Emam Sajad Hospital, Yasuj University of Medical Sciences, Yasuj, Iran

Received: 19 Feb 2013 Accepted: 29 May 2013

Abstract

Background & aim: Peripheral nerve injuries which can lead to a physical disability. If the defect is very low, direct suture without tension on both ends of the cut nerve regeneration is considered as a standard procedure. Otherwise, to reconstruct the axons, the gap must be filled by graft material in order to the guidance. Due to the similarity of the matrix tubular skeletal muscle and nerve muscles graft was used to repair in this study.

Methods: In the present experimental study, 42 female Wistar rats were divided into three groups and underwent surgery. In the first group a narrow strip of muscle was prepared by freezing – thawing, and later sutured between the distal and proximal sciatic nerve. In the second group, the gap caused by muscle graft was regenerated and the nerve growth factor and laminin was injected into the graft. In the control group, the two ends of the cut nerve were hidden beneath the adjacent muscles. Next, a group of rats with sciatic functional index was investigated for the behavioral. On the other group were examined for histological studies after two months.

Results: Sciatic functional index and Mean counts of myelinated fibers in two graft groups compared with the control group was significant($p < 0.05$). Statistical analysis was performed using ANOVA test.

Conclusion: co-axially aligned muscle grafts were an appropriate alternative substitute for repairing. It seems that the nerve growth factor and laminin have a positive role in axonal regeneration and functional recovery acceleration.

Key words: Sciatic Functional Index, muscle graft, NGF, Laminin

*Corresponding Author: Delaviz H, Department of Anatomical, Faculty of Medicine, Yasuj University of Medical Sciences, Yasuj, Iran
Email: Hamdidelaviz@yahoo.com