ارمغان دانش، مجله علمی پژوهشی دانشگاه علوم پزشکی یاسوج
دوره ۲۸، شماره ۳، مرداد و شهریور۱۴۰۲(شماره پی در پی ۱۵۸)

مقاله پژوهشی

تهیه کرم موضعی حاوی عصاره گیاه سماق (*Rhus Coriaria L*) و مقایسه اثر آن با فنی توئین در ترمیم زخم پوستی در مدل حیوانی

محمد اعتمادیان [۱و۲]، امیر لرکی هرچگانی[۲] ، محمد رضا نوریان[۲]، میثم سلیمانی بدیع[۳]، رضا محجوب[۱*] ، مژده محمدی[۲]

[۱]گروه فارماسیوتیکس، دانشگاه علوم پزشکی همدان، همدان، ایران، [۲]گروه فارماکولوژی و سم‌شناسی، دانشگاه علوم پزشکی همدان، همدان، ایران،[۳]گروه بیوتکنولوژی دارویی، دانشگاه علوم پزشکی همدان، همدان، ایران

تاریخ وصول: ۱۴۰۱/۰۸/۱۷ تاریخ پذیرش: ۱۴۰۲/۰۲/۲۴

چکیده

زمینه و هدف: با توجه به اهمیت پوست در تنظیم درجه حرارت و حفظ مایعات بدن و نقش بارز آن در سیستم دفاعی، بهبود هرگونه گسستگی در پوست که به آن زخم اطلاق می‌شود، حایز اهمیت می‌باشد. گرچه زخم‌های محدود و سطحی، خود به خود بهبود می‌یابند، ولی درمان زخم‌های عمق نیازمند دارودرمانی می‌باشد، **لذا** هدف این مطالعه تعیین و تهیه کرم موضعی حاوی عصاره گیاه سماق(Rhus Coriaria L) و مقایسه اثر آن با فنی توئین در ترمیم زخم پوستی در مدل حیوانی بود.

روش بررسی: در این مطالعه تجربی که در سال ۱۴۰۰-۱۳۹۹ انجام شد، ۲۵ خرگوش نیوزیلندی از حیوانخانه دانشگاه علوم پزشکی همدان با محدوده وزن ۲۵۰۰ تا ۳۰۰۰ گرم مورد استفاده قرار گرفت. خرگوش‌ها در ۵ گروه به طور تصادفی تقسیم شدند؛ گروه کنترل، گروه دریافت‌کننده کرم فنی توئین ۱درصد، گروه دریافت کننده پایه کرم، گروه دریافت کننده کرم حاوی عصاره سماق استاندارد شده حاوی ۰/۱ درصد تانیک اسید و هم‌چنین گروه دریافت کننده کرم حاوی عصاره سماق استاندارد شده حاوی ۰/۰۵ درصد تانیک اسید انجام شد. سپس زخمی با ابعاد ۲×۲ سانتی‌متر در ناحیه پشت خرگوش ایجاد گردید و کرم‌های مذکور دو بار در روز به صورت موضعی در گروه درمان مورد استفاده قرار گرفت. اثربخشی درمانی کرم‌های حاوی عصاره گیاه سماق با ارزیابی بهبود زخم و میزان هیدروکسی پرولین تعیین شد. داده‌های جمع‌آوری شده با استفاده از آزمون‌های آماری آنالیز واریانس یک طرفه تجزیه و تحلیل شدند.

یافته‌ها: در هر یک گرم از عصاره استاندارد شده، ۲/۷۴±۰/۸۶ میلی‌گرم تانیک اسید یافت شد. نتایج حاصل از هیدروکسی پیرولین درصد بهبود و طول مدت بهبود زخم نشان داد درمان با کرم‌های ۰/۱ و۰/۰۵ درصد(وزنی/وزنی) عصاره گیاه سماق به طور معنی‌داری در مقایسه با گروه کنترل، سبب بهبود زخم می‌شوند. نتایج بافت‌شناسی حکایت از افزایش تراکم فیبرهای کلاژن و کاهش سلول‌های التهابی در گروه‌های درمانی در مقایسه با گروه کنترل را داشت.

نتیجه‌گیری: کرم عصاره گیاه سماق به دلیل فعالیت آنتی‌اکسیدانی و افزایش سنتز هیدروکسی پرولین، می‌تواند منجربه تراکم فیبرهای کلاژن و تسریع بهبود زخم باز پوستی در گروه‌های درمانی شود و هم‌چنین نقش مؤثری در کیفیت ترمیم در ناحیه زخم‌های پوستی دارد.

واژه‌های کلیدی: گیاه سماق، فنی توئین، بهبود زخم پوستی، کرم موضعی، تانیک اسید، مدل حیوانی

***نویسنده مسئول: رضا محجوب، همدان،** دانشگاه علوم پزشکی همدان، گروه فارماسیوتیکس

Email: Rmahjub@gmail.com

[Downloaded from armaghanj.yums.ac.ir on 2023-12-08]

[DOI: 10.52547/armaghanj.28.3.4]

مقدمه

پوست نقش مهمی در تنظیم درجه حرارت، حفظ مایعات بدن و ایجاد سد دفاعی در برابر عوامل مهاجم ایفا می‌کند. با توجه به اهمیت پوست، ترمیم زخم‌های پوستی نیز به همان اندازه دارای اهمیت است. هر گونه گسستگی در انسجام لایه‌های پوست شامل؛ اپیدرم، درم و هیپودرم یا بافت‌های زیر پوستی را زخم می‌گویند که ممکن است با عمق و اندازه‌های مختلف در هر نقطه از بدن به وسیله عوامل فیزیکی؛ برش، ضربه و فشار و یا عوامل شیمیایی(سوختگی) ایجاد شود(۲ و۱). با این که زخم‌های کوچک و سطحی، خود به خود بهبود می‌یابند، زخم‌های وسیع، عمیق و همچنین زخم‌های کوچک در افراد با بیماری‌های زمینه‌ای مانند دیابت می‌تواند باعث ناتوانی افراد و تحمیل هزینه‌های زیاد بر افراد و سیستم‌های بهداشتی کشورها شوند. پروسه ترمیم زخم شامل؛ فاز هموستاز[۱]، فاز التهاب، اپی‌تلیزاسیون، فاز تکثیر(فیبروپلازی) و در نهایت تمایز بافتی(بازسازی بافت با شکل‌گیری کلاژن) می‌باشد(۳).

استفاده از داروهایی با منشا گیاهی در ایران هم راستا با سایر کشورهای جهان گسترش روز افزونی داشته است. یکی از مهم‌ترین علل گرایش عمومی به استفاده از داروها با منشأ گیاهی، بروز طیف گستردهٔ عوارض جانبی و تداخلات دارویی با منشأ شیمیایی از یک طرف و ابراز علاقه و توجه ویژه به پتانسیل‌های زیست بوم از سوی دیگر بوده است. سماق با نام علمی *Rhus coriaria L* از تیرهٔ پسته[۲] و بومی جنوب اروپا، گیاهی درختچه‌ای و چند ساله به ارتفاع ۱ تا ۴ متر، حاوی بیش از ۲۵۰ گونه فردی از گیاهان گلدار و دارای برگ‌های ساده یا مرکب و گل‌های کوچک پوشیده از کرک و دندانه‌دار است. سماق در منطقه وسیعی از دریای مدیترانه تا عراق و ایران(غرب آسیا) و شرق آفریقا و آمریکای شمالی می‌روید(۴). این گیاه محتوی طیف گسترده‌ای از ترکیبات فعال دارویی از قبیل؛ اسیدهای ارگانیک، گالیک اسید[۳]، فنولیک اسید، فلاونوئیدها، آنتوسیانین‌ها[۴]، تانن‌های هیدرولیز کننده(تانیک اسید)، ترپنوئیدها، آسکوربیک اسید و فیتواستروژن می‌باشد(۶ و ۵). [۱]

این گیاه دارای خواص آنتی‌باکتریال(۷)، آنتی‌اکسیدان(۴) و ضدالتهاب(۸) می‌باشد. خلیل پور و همکاران(۸) نشان دادند که عصاره میوه گیاه می‌تواند اثرات تسکین دهنده در التهابات پوست داشته باشد. در این مطالعه نشان داده شد که عصاره متانولی گیاه سماق، نقش مهمی در مهار انتشار IL-8 و TNF-α (به عنوان مهم‌ترین مدیاتورهای ایجاد التهاب در سلول‌ها) دارا می‌باشد. اثرات عصاره میوه گیاه Rhus Coriaria L. (سماق) بر بهبود زخم دیابتیک در موش‌های تیمار شده با استرپتوزوسین، نشان داده شده است(۹). در مطالعه‌ای که به وسیله کاندان و همکاران به منظور ارزیابی پتانسیل آنتی‌اکسیدانی Rhus coriaria L. (سماق)، عصاره متانولی تهیه و با استفاده از

1-Hemostasis
2-Anacardiaceae
3-Gallic acid
4-Anthocyanins

[Downloaded from armaghanj.yums.ac.ir on 2023-12-08]
[DOI: 10.52547/armaghanj.28.3.4]

سیستم‌های تولید کننده رادیکال‌های آزاد در سیستم in vitro بررسی کردند(۱۰). نتایج حاصل از این مطالعه نشان داد که عصاره‌های متانولی میوه ها دارای میزان قابل توجهی فعالیت آنتی‌اکسیدانی در برابر رادیکال‌های آزاد و پراکسیداسیون لیپیدها می‌باشند(۱۰). بنابراین به نظر می‌رسد عصاره گیاه سماق، نقش بسیار مؤثری در بهبود زخم‌های پوستی داشته باشد.

علی‌رغم پیشرفت‌های زیادی که در زمینه مراقبت از زخم و داروهای مؤثر در ترمیم زخم صورت گرفته، هنوز زخم‌های وسیع و عمیق و هم‌چنین زخم‌های مزمن مانند زخم‌های فشاری و زخم‌های پای افراد دیابتیک باعث رنج افراد زیادی می‌گردند(۱۱).

امروزه پژوهش‌های گسترده‌ای در استفاده از داروهای طبیعی در بهبود بیماری‌ها، انجام می‌گیرد. گرچه داروهای گیاهی در خیلی از بیماری‌ها به عنوان خط اول درمان تلقی نمی‌گردند، ولی پژوهش‌های بالینی موفقی در استفاده از داروهای گیاهی در مشکلاتی مانند؛ التهاب، سرطان و سایر بیماری‌های مزمن، وجود دارد. موفقیت درمان به وسیله داروهای گیاهی، به علت وجود مواد مؤثره متفاوت با خصوصیات فارماکولوژیک متعدد می‌باشد که می‌توانند در طیف وسیعی از رسپتورها عمل نمایند(۱۱). با توجه به نقش مکانیسم‌های متعدد فارماکولوژیکی در فرآیند ترمیم زخم مطالعه بر روی ترکیبات گیاهی که پتانسیل ترمیم زخم را دارند، دارای اهمیت بسزایی است. از طرف دیگر، اعتقاد بر این است که گیاه سماق دارای اثرات ضدالتهابی، آنتی‌اکسیدانی و آنتی‌باکتریال می‌باشد و در طب سنتی به منظور کاهش درصد انقباض زخم به کار می‌رود. لذا هدف از این مطالعه تعیین و تهیه کرم موضعی حاوی عصاره گیاه سماق(Rhus Coriaria L) و مقایسه اثر آن با فنی‌توئین در ترمیم زخم پوستی در مدل حیوانی بود.

روش بررسی

در این مطالعه تجربی که در سال ۱۴۰۰-۱۳۹۹ انجام شد، ۲۵ خرگوش نیوزیلندی(تهیه شده از حیوانخانه دانشگاه علوم پزشکی همدان)، با محدوده وزن ۲۵۰۰ تا ۳۰۰۰ گرم استفاده شد. حیوانات در حیوانخانه دانشکده داروسازی، در شرایط مساعد دمایی بین ۲۰ تا ۲۵ درجه سانتی‌گراد و رطوبت هوایی مناسب و شرایط تهویه مساعد نگهداری شدند و دسترسی آسان و آزاد به آب و غذا داشته‌اند. در این پژوهش، کلیه ملاحظات اخلاقی کار باحیوانات آزمایشگاهی طبق دستورالعمل ابلاغ شده به وسیله دانشگاه علوم پزشکی همدان لحاظ گردید و در عین حال سعی شد کمترین میزان آزار و اذیت به حیوانات مورد مطالعه وارد آید. قبل از شروع مطالعه، حیوانات، جهت سازش با محیط و نیز رسیدن به وزن مورد نظر در مطالعه، حداقل به مدت یک هفته در محل حیوانخانه نگهداری شدند. نیم ساعت قبل از انجام هر گونه آزمایش خرگوش‌ها در محیط آزمایشگاهی جهت سازگاری با محیط قرار گرفتند.

[Downloaded from armaghanj.yums.ac.ir on 2023-12-08]

[DOI: 10.52547/armaghanj.28.3.4]

حیوانات به طور تصادفی به ۵ گروه تقسیم شده و هر خرگوش به طور مجزا در قفس‌هایی از جنس پلی‌کربنات نگهداری گردید. گروه‌بندی حیوانات به شکل ذیل انجام شد؛ گروه کنترل منفی(بدون درمان)، گروه کنترل مثبت(کرم فنی توئین۱ درصد)، گروه حامل کرم(پایه کرم بدون عصاره)، گروه درمانی دریافت کننده کرم حاوی عصاره استاندارد شده سماق حاوی ۰/۱ درصد گالیک اسید و گروه درمانی دریافت کننده کرم حاوی عصاره استاندارد شده سماق حاوی ۰/۰۵ درصد گالیک اسید. سپس میوه گیاه سماق(Rhus Coriaria L.) که در گروه فارماکوگنوزی دانشکده داروسازی همدان تأیید شده و به آن شماره هرباریومی ۵۷۷ تعلق گرفته بود تهیه شد. استاندارد تانیک اسید، لیدوکائین، گلیسرول، بوتانول، کلرامین تی، کربومر ۹۴۰، توئین ۸۰، تری اتانول آمین، اسید استئاریک و پارافین مایع از شرکت Merck(کشور آلمان) خریداری شد. گلیسریل مونو استئارات از شرکت Gatefose(کشور فرانسه) خریداری گشت. DMBA از شرکت Sigma (ایالات متحده) خریداری شد. فرمالین از شرکت Samchun (کشور کره جنوبی) تهیه شد. آمپول کتامین و زالازین از شرکت Alfasan (کشور هلند) تهیه شد. متانول از شرکت پارس شیمی طب(کشور ایران) خریداری گشت. کیت سنجشی هیدروکسی پرولین(HYP) از شرکت کیازیست(کشور ایران) خریداری شد. جهت مقایسه اثربخشی درمان، کرم فنی توئین یک درصد ساخت شرکت کیش مدیفارم(کشور ایران) خریداری شد. بقیه مواد با درجه دارویی تهیه شدند و به محض تهیه، مورد استفاده قرار گرفتند.

عصاره گیری از گیاه سماق با استفاده از روش خیساندن بر اساس روش یداللهی و همکاران صورت گرفت(۱۲). به طور خلاصه، ابتدا میوه سماق از بخش هسته آن جدا شده و به طور کامل پودر گردید. میزان ۱۰ گرم از پودر به دست آمده، به نسبت ۱۰:۱ در اتانول به مدت ۲۴ ساعت غوطه ور شد تا مواد فعال آن استخراج گردد. پس از عبور محلول از صافی، عصاره صاف شده به وسیله دستگاه روتاری تغلیظ گردید و بلافاصله وارد پایه کرم گردید.

در این مطالعه، عصاره سماق حاصل شده، بر اساس مقدار تانیک اسید با روش رنگ‌سنجی و اسپکتروفتومتری استاندارد سازی شد(۱۳). بدین منظور، عصاره فیلتر شده(۲ میلی‌لیتر) به خوبی با محلول اتانولی آلومینویم کلراید(۵ درصد) مخلوط گشته و با اتانول رقیق شد. محلول رنگی حاصل شده، به مدت ۳۰ دقیقه در دمای محیط قرار گرفت و در نهایت جذب آن در مقابل محلول اتانولی بلانک در طول موج ۴۲۵ نانومتر قرائت شد. نمودار کالیراسیون با استفاده از گالیک اسید مرجع در محدوده غلظتی ۱۰۰-۵ میکروگرم بر میلی‌لیتر رسم شد و غلظت محلول‌ها با استفاده از این نمودار کالیبراسیون با ضریب رگرسیون R^2 =۰/۹۹۸۱ محاسبه گشت.

[Downloaded from armaghanj.yums.ac.ir on 2023-12-08]
[DOI: 10.52547/armaghanj.28.3.4]

برای ساخت امولسیون روغن در آب(O/W) که شامل قطرات کوچک روغن در یک فاز پیوسته آبی پراکنده شده است، فاز آبی و فاز روغنی به صورت جداگانه تهیه شدند. جهت تهیه فاز آبی، ابتدا یک گرم از پلیمر کربومر ۹۴۰، در آب(۱۰۰ میلی‌لیتر) حل شد. جهت اطمینان از انحلال کامل، محلول پلیمری به مدت ۲۴ در حالت هم زدن در دمای محیط قرار گرفت. سپس فاز آبی به تدریج تا دمای ۶۰ درجه سانتی‌گراد گرم شد و بر روی آن به ترتیب مقادیر مناسبی از گلیسرول(۰/۳گرم) و توئین ۸۰(۰/۵ گرم) اضافه شد. برای تهیه فاز روغنی، ابتدا مقادیر مناسبی اسید استئاریک (۰/۲ گرم) و گلیسریل مونو استئارات (۰/۸۵ گرم) توزین گشت و به وسیله بن ماری تا دمای ۶۰ درجه سانتی‌گراد، جهت ذوب شدن گرم شد. سپس در مایع حاصل از ذوب مخلوط اسید استئاریک و گلیسرول منو استئارات، مقادیر مناسبی از پارافین مایع (۰/۳ میلی‌لیتر) حل شد. جهت ساخت امولسیون، فاز روغنی به آرامی به فاز آبی اضافه شد و به مدت ۱۵ دقیقه تحت حرارت ۶۰ درجه سانتی‌گراد، مخلوط گشت تا امولسیون شیری رنگ یکنواختی ایجاد شود. سپس به امولسیون ایجاد شده، تری اتانول آمین(۵۰۰ میکرولیتر) اضافه گشت و مخلوط نهایی، به منظور ایجاد قوام مناسب سرد گردید. در نهایت به پایه کرم تهیه شده، مقادیر مناسبی از عصاره تغلیظ شده و استاندارد شده سماق اضافه گشت و به خوبی مخلوط گردید تا کرم یکنواختی حاوی عصاره سماق حاصل آید(۱۴).

برای ایجاد زخم به عمق ۵ میلی‌متر، موهای ناحیه مورد نظر تراشیده و حیوان در حالت استاندارد کروچینگ قرار گرفت و به کمک شابلون محل ایجاد زخم با ابعاد ۲۰×۲۰ میلی متر مربع مشخص شد. سپس محل با اتانول ۷۰ درصد ضد عفونی شده و با لیدوکائین ۲ درصد بی‌حسی موضعی انجام شد. سپس با تیغ جراحی برش‌های روی اضلاع مربع مذکور ایجاد و لایه‌های درم و اپیدرم تا لایه فشیا(بافت همبند) برداشته شد(۱۵). در این مطالعه، در خصوص گروه کنترل مثبت(دریافت کننده کرم فنی توئین ۱ درصد) از فراورده موجود در بازار استفاده گردیده و در گروه‌های درمانی، میزان دوز گالیک اسید موجود در فراورده بر اساس پژوهش‌های قبلی انجام گرفته است(۱۶). در کلیه گروه‌های درمانی، کرم مورد نظر به صورت روزی دو مرتبه به صورت موضعی تا ترمیم کامل زخم تجویز شد.

جهت محاسبه درصد بهبودی زخم، حیوان در حالت استاندارد کروچینگ قرار گرفت، با قرار دادن کاغذ ترانس پروچی بر روی سطح زخم، محیط زخم ترسیم و مساحت آن پس از اسکن نمودن به وسیله نرم افزار Image J اندازه‌گیری شد. این کار برای هر حیوان روزی سه مرتبه تا ترمیم کامل زخم انجام گرفت و در نهایت درصد بهبودی از فرمول زیر به دست آمد(۱۷):

$$\text{درصد بهبودی زخم} = \frac{\left(\left[\text{مساحت زخم در روز مورد نظر}\right] - \left[\text{مساحت زخم در روز اول}\right]\right)}{\left[\text{مساحت زخم در روز اول}\right]} \times ۱۰۰$$

[Downloaded from armaghanj.yums.ac.ir on 2023-12-08]

[DOI: 10.52547/armaghanj.28.3.4]

پس از پایان درمان و عکس‌برداری از زخم‌های پوستی، به منظور ارزیابی سطح هیدروکسی پیرولین، نمونه بافت پوستی حیوانات جمع‌آوری شد. برای انجام این کار، ابتدا حیوانات با مخلوط کتامین(۸۰ میلی‌گرم بر کیلوگرم) و زایلازین مورد بیهوشی عمیق قرار گرفته و سپس آسان کشی شدند و بلافاصله با استفاده از پنس، تیغ بیستوری و قیچی جراحی، قسمتی از پوست زخم شده و مقداری از پوست سالم اطراف آن به صورت کامل و بدون آن که آسیبی به بافت آن برسد از ناحیه مورد نظر جدا شد. بعد از آن، بافت پوست در فرمالین۱۰ درصد جهت پژوهش‌های هیستوپاتولوژیک و در نیتروژن مایع جهت تعیین هیدروکسی پیرولین نگهداری شد.

در این مطالعه از روش دی و همکاران برای سنجش هیدروکسی پرولین استفاده شد(۱۸). به طور خلاصه حدود ۱۲۷ میلی‌گرم کلرامین تی در ۱ میلی‌لیتر محلول آب/بوتانول(۱:۱) حل شده و با بافر استات به حجم ۱۰ میلی‌لیتر رسانده شد. سپس جهت تهیه معرف ارلیخ، ۱۵۰۰ میلی‌گرم DMBA در ۶/۶۳ میلی‌لیتر ان- بوتانول حل شده و با اسید پرکلریک به حجم ۱۰ میلی‌لیتر رسانده شد. نمونه‌های زخم، در بافر سدیم فسفات ۰/۰۱ مولار هموژنیزه شده و به مدت ۵ دقیقه با سرعت ۱۲۰۰۰ دور در دقیقه سانتریفوژ شدند و مایع فوقانی جمع‌آوری شده و در دمای ۷۰- درجه سانتی‌گراد نگهداری شدند. در مرحله بعد ۱۰ میکرولیتر نمونه هموژن شده پوست با ۹۰ میکرولیتر کلرامین تی ترکیب و به مدت ۲۵ دقیقه در دمای اتاق قرار داده شد. با افزودن یکصد میکرولیتر معرف ارلیخ به مدت بیست دقیقه و حرارت دادن آن در ۶۵ درجه سانتی‌گراد، تغییرات جذب در ۵۵۰ نانومتر در مقابل غلظت‌های مختلف هیدروکسی پرولین سنجش و تعیین مقدار گردید.

پس از تثبیت نمونه پوست زخم با استفاده از محلول فرمالین ۱۰درصد، بلوک‌های بافتی پارافینه از آن تهیه شده و به کمک دستگاه میکروتوم، از هر یک برش‌هایی به ضخامت ۴ میکرومتر تهیه شد. برش‌های بافتی به دو روش هماتوکسیلین و ائوزین(H&E) و تریکروم ماسون رنگ‌آمیزی گردید و بررسی و آنالیز لام‌های تهیه شده از نمونه‌های بافت پوست، به وسیله پاتولوژیست و با استفاده از یک دستگاه میکروسکوپ نوری(CX41Olympus) مجهز به دوربین دیجیتال(Olympus, DP25) مورد بررسی و تجزیه و تحلیل قرار گرفت.

داده‌های جمع‌آوری شده با استفاده از نرم‌افزار SPSS و آزمون‌های آماری آنالیز واریانس و تست تعقیبی توکی تجزیه و تحلیل شدند.

یافته‌ها

همان‌طور که در نمودار ۱ نمایان است، فرآیند بهبود زخم بعد از گذشت ۲۴ روز نشان داد که درمان با کرم عصاره گیاه سماق با غلظت۰/۰۵ درصد و به طور مؤثرتر با غلظت ۰/۱ درصد به طور معنی‌داری در مقایسه با گروه کنترل و فنی توئین

[Downloaded from armaghanj.yums.ac.ir on 2023-12-08]

[DOI: 10.52547/armaghanj.28.3.4]

موجب بهبود زخم گردید. هم‌چنین بین گروه‌های کنترل منفی و پایه کرم تفاوتی دیده نشد.

همان‌طور که در نمودار ۲ نشان داده شده است، می‌توان به این نتیجه دست یافت که میزان غلظت هیدروکسی پرولین در گروه درمان با فنی توئین، کرم عصاره گیاه سماق ۰/۱ و۰/۰۵ درصد در مقایسه با گروه کنترل منفی به طور قابل توجهی افزایش یافت (به ترتیب p<۰/۰۵، p<۰/۰۱ و p<۰/۰۰۱). درمان با پایه میزان غلظت هیدروکسی پرولین را در مقایسه با گروه کنترل مثبت به طور قابل توجهی کاهش داد(p<۰/۰۰۱). هم‌چنین درمان با کرم عصاره گیاه سماق ۰/۱ درصد میزان غلظت هیدروکسی پرولین را در مقایسه با گروه کنترل مثبت به طور قابل توجهی بالاتر برد(p<۰/۰۰۱). هم‌چنین اختلاف معنی‌داری در نتایج میزان غلظت هیدروکسی پرولین برای خرگوش‌های درمان شده با کرم عصاره گیاه سماق ۰/۰۵ درصد و گروه کنترل مثبت ایجاد شد(نمودار ۳).

نتایج حاصل از پژوهش‌های هیستوپاتولوژیک نشان داد که در گروه کنترل منفی(شکل ۱)، لایه اپیدرم پوست روز هفتم کاملاً از بین رفته است. در روز چهاردهم زخم با کواگولوم پوشیده، التهاب و ادم شدید و تشکیل مقدار کمی رشته‌های کلاژن در بافت جوانه‌ای مشاهده می‌شود. در روز پایانی التهاب و ادم شدید و افزایش رشته‌های کلاژن در بافت جوانه‌ای مشاهده می‌شود.

در گروه کنترل مثبت، روز هفتم لایه اپیدرم از بین رفته، زخم با کواگولوم پوشیده شده و التهاب و ادم شدید در بافت جوانه‌ای وجود دارد. روز چهاردهم لایه اپیدرم هنوز تشکیل نشده و مقدار کمی رشته‌های کلاژن در بافت جوانه‌ای ساخته شده است. روز پایانی لایه اپیدرم جدید تا حدودی تشکیل شده و همراه با کاهش قابل توجه التهاب، مقدار رشته‌های کلاژن در بافت جوانه‌ای افزایش یافته است(شکل ۲).

در گروه حامل(شکل ۳) روز هفتم لایه اپیدرم از بین رفته، زخم با کواگولوم پوشیده شده و التهاب و ادم شدید در بافت جوانه‌ای وجود دارد. روز چهاردهم لایه اپیدرم هنوز تشکیل نشده و مقدار کمی رشته‌های کلاژن در بافت جوانه‌ای ساخته شده است. روز پایانی لایه اپیدرم تشکیل نشده والتهاب و ادم شدید و انباشته شدن مقداری رشته‌های کلاژن در بافت جوانه‌ای مشاهده می‌شود.

در گروه درمان با کرم عصاره گیاه سماق ۰/۰۵ درصد، روز هفتم لایه اپیدرم از بین رفته، زخم با کواگولوم پوشیده شده و التهاب و ادم شدید در بافت جوانه‌ای وجود دارد. روز چهاردهم لایه اپیدرم هنوز تشکیل نشده و مقدار کمی رشته‌های کلاژن در بافت جوانه‌ای ساخته شده است. روز پایانی لایه اپیدرم جدید تا حدودی تشکیل شده و همراه با التهاب شدید، مقدار بیشتری رشته‌های کلاژن در بافت جوانه‌ای انباشته شده است(شکل ۴).

در گروه درمان با کرم عصاره گیاه سماق ۰/۱ درصد، روز هفتم لایه اپیدرم از بین رفته، زخم با

[Downloaded from armaghanj.yums.ac.ir on 2023-12-08]

[DOI: 10.52547/armaghanj.28.3.4]

کواگولوم پوشیده شده و التهاب و ادم شدید در بافت جوانه‌ای وجود دارد. روز چهاردهم لایه اپیدرم در حال تشکیل شدن است و مقدار کمی رشته‌های کلاژن در بافت جوانه‌ای ساخته شده است. روز پایانی لایه اپیدرم جدید تشکیل شده و همراه با کاهش قابل توجه التهاب، مقدار رشته‌های کلاژن در بافت جوانه‌ای افزایش یافته است(شکل ۶ و۵).

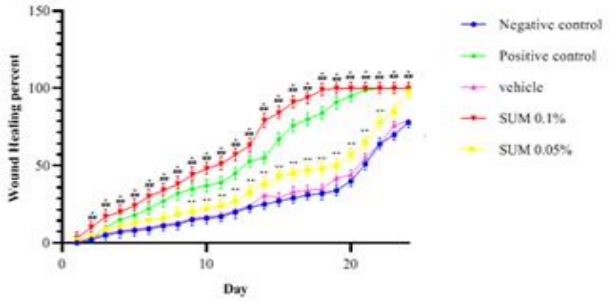

نمودار ۱: درصد بهبود زخم روزانه در گروه‌های مورد مطالعه. نتایج داده‌ها به صورت درصد میانگین بهبود زخم ± انحراف معیار (**n=5**) بیان شده است. ۰/۰۱>p** و **۰/۰۵>p*** در مقایسه با گروه کنترل منفی،۰/۰۱>p##در مقایسه با گروه فنی توئین(کنترل مثبت).

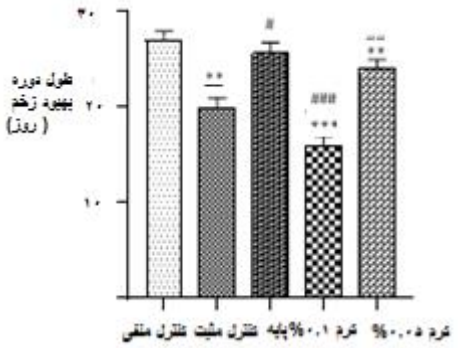

نمودار ۲: طول دوره بهبودی زخم پوست در گروه‌های مورد مطالعه. نتایج داده‌ها به صورت میانگین طول دوره بهبود زخم ± انحراف معیار(تعداد=۵) بیان شده است. **۰/۰۰۱>p**** و **۰/۰۱>p*** در مقایسه با کنترل منفی، **۰/۰۱>p###**، **۰/۰۱>p##** و **۰/۰۱ >p#** در مقایسه با گروه فنی‌توئین(کنترل مثبت).

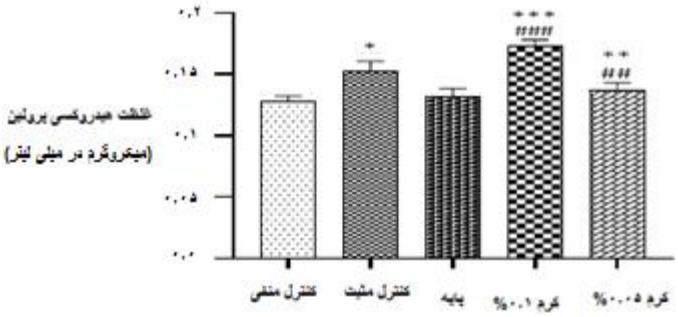

نمودار ۳: تأثیر عصاره گیاه سماق بر میزان غلظت هیدروکسی پیرولین. نتایج داده‌ها به صورت میانگین غلظت هیدروکسی پرولین در زخم ± انحراف معیار(تعداد=۵) بیان می‌شود. ۰/۰۰۱>p*** ، **۰/۰۵>p*** و **۰/۰۱>p**** در مقایسه با کنترل منفی، ۰/۰۱>p### و ۰/۰۱ >p## در مقایسه با گروه فنی توئین (کنترل مثبت)

[Downloaded from armaghanj.yums.ac.ir on 2023-12-08]
[DOI: 10.52547/armaghanj.28.3.4]

شکل ۱: فرآیند بهبود زخم در گروه‌های درمانی مورد مطالعه

[Downloaded from armaghanj.yums.ac.ir on 2023-12-08]

[DOI: 10.52547/armaghanj.28.3.4]

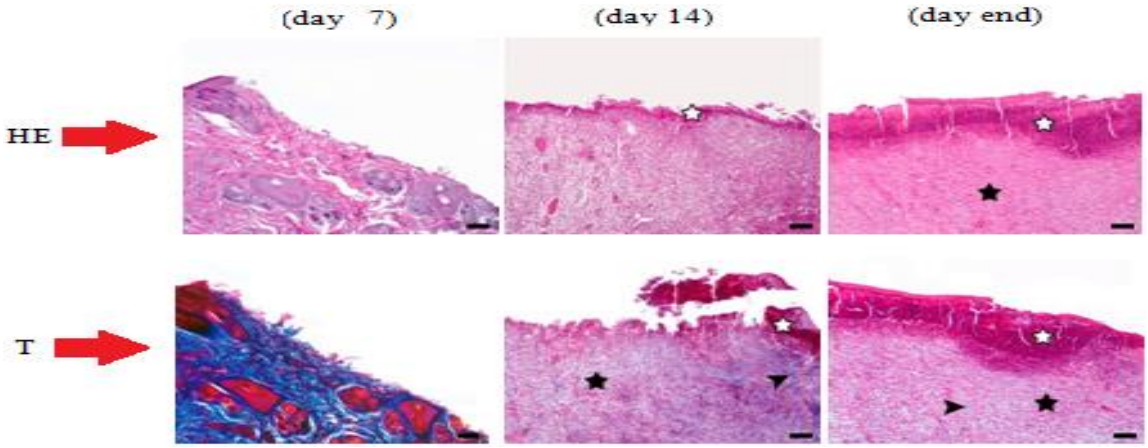

شکل ۲: مقطع بافتی از پوست خرگوش در گروه کنترل منفی، نوع رنگ آمیزی: هماتوکسیلین و ائوزین (HE) و تری‌کروم ماسون (T) با بزرگ نمایی ۱۰۰ .کواگولوم زخم (ستاره سفید)، بافت جوانه‌ای (ستاره مشکی)، رشته‌های کلاژن (نوک پیکان)، لایه اپیدرم (پیکان)

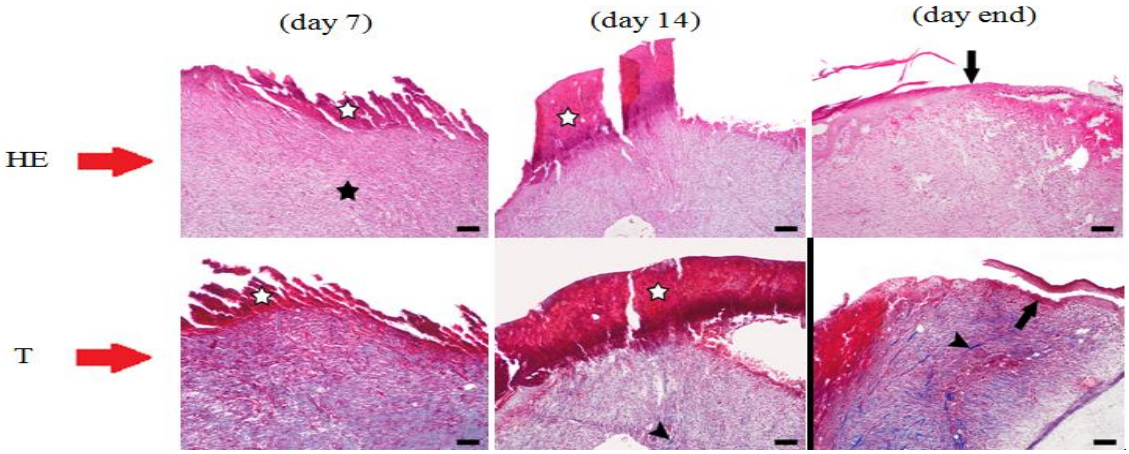

شکل۳: مقطع بافتی از پوست خرگوش در گروه کنترل مثبت، نوع رنگ آمیزی: هماتوکسیلین و ائوزین(HE) و تری‌کروم ماسون(T) با بزرگ نمایی ۱۰۰ کواگولوم زخم(ستاره سفید)، بافت جوانه‌ای(ستاره مشکی)، رشته‌های کلاژن(نوک پیکان)، لایه اپیدرم(پیکان)

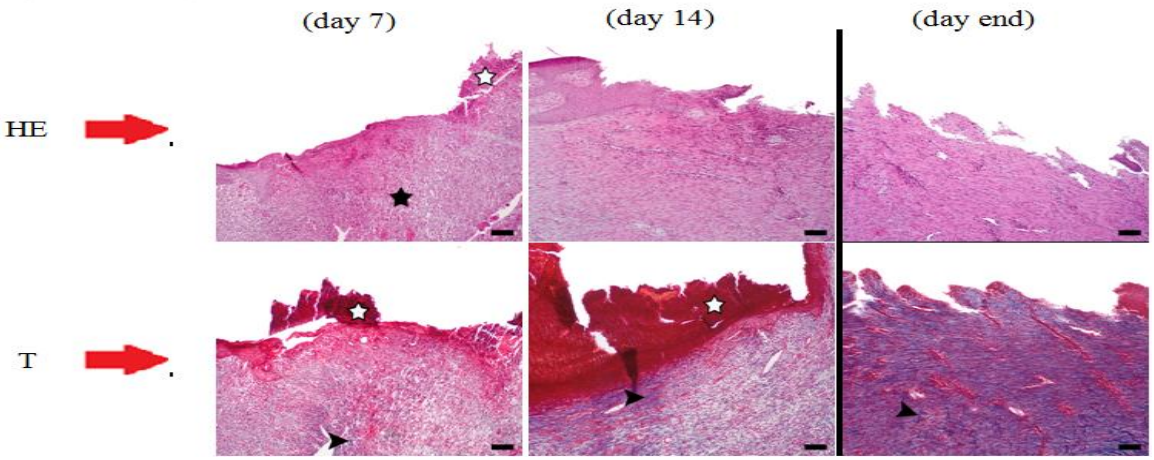

شکل۴: مقطع بافتی از پوست خرگوش در گروه حامل، نوع رنگ آمیزی: هماتوکسیلین و ائوزین(HE) و تری‌کروم ماسون(T) با بزرگ نمایی ۱۰۰ کواگولوم زخم(ستاره سفید)، بافت جوانه‌ای(ستاره مشکی)، رشته‌های کلاژن(نوک پیکان)، لایه اپیدرم (پیکان)

[Downloaded from armaghanj.yums.ac.ir on 2023-12-08]

[DOI: 10.52547/armaghanj.28.3.4]

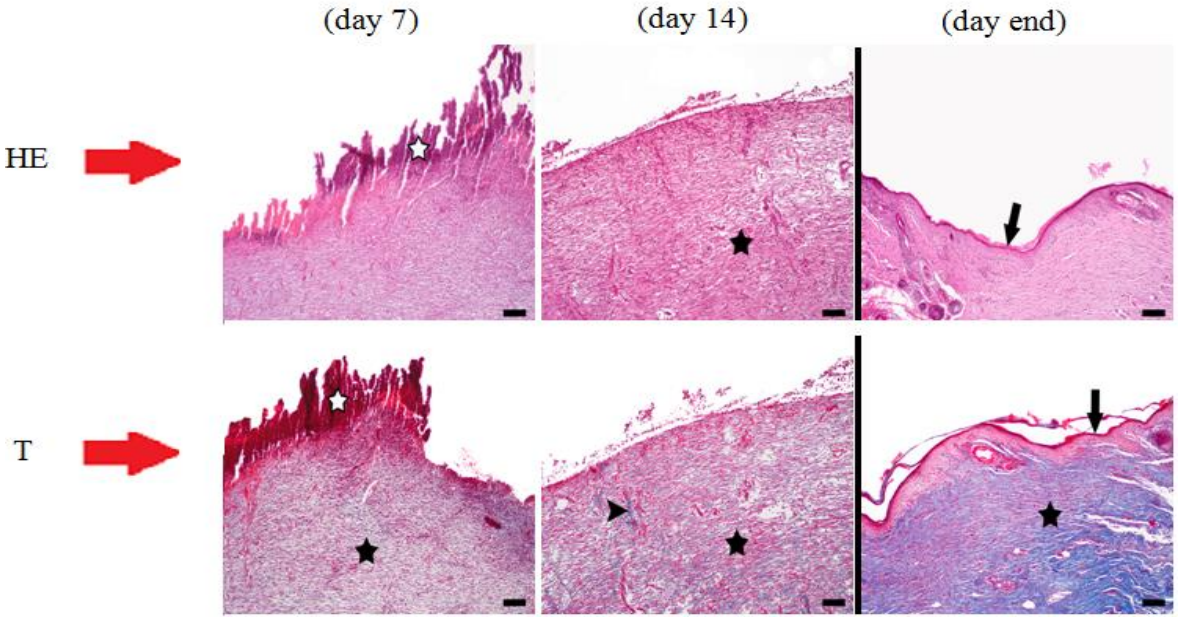

شکل ۵: مقطع بافتی از پوست خرگوش در گروه سماق ۰/۰۵ درصد، نوع رنگ‌آمیزی: هماتوکسیلین و ائوزین(HE) و تری‌کروم ماسون(T) با بزرگ نمایی ۱۰۰ کواگولوم زخم(ستاره سفید)، بافت جوانه‌ای(ستاره مشکی)، رشته‌های کلاژن(نوک پیکان)، لایه اپیدرم(پیکان)

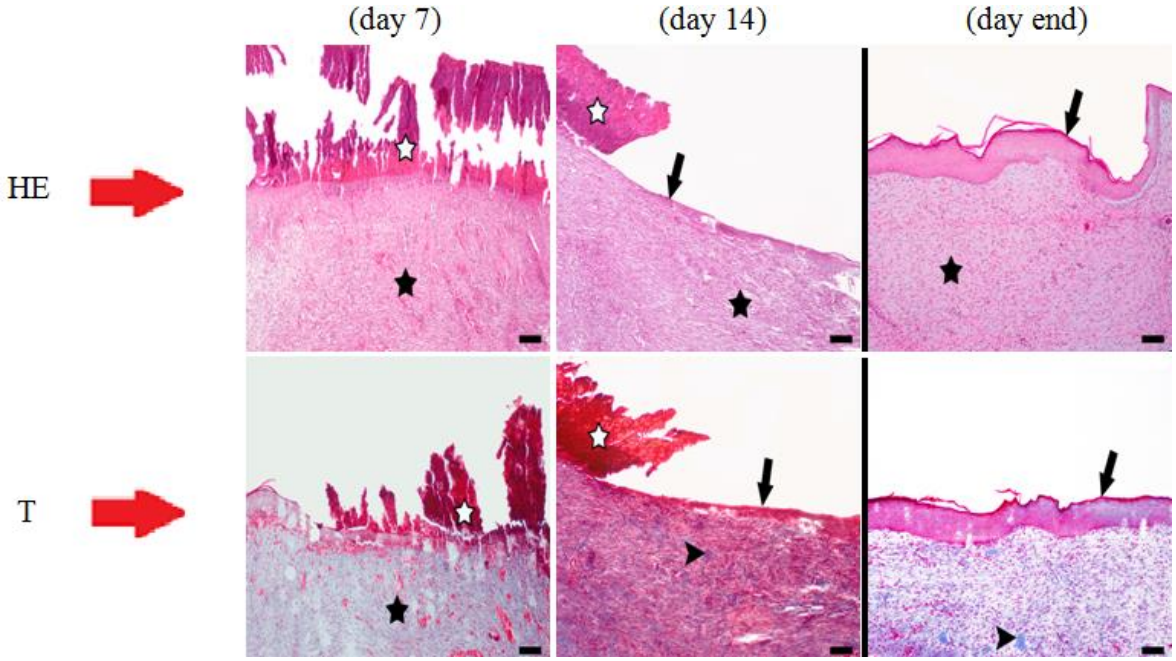

شکل ۶: مقطع بافتی از پوست خرگوش در گروه سماق ۰/۱ درصد، نوع رنگ‌آمیزی: هماتوکسیلین و ائوزین(HE) و تری‌کروم ماسون(T) با بزرگ نمایی ۱۰۰ کواگولوم زخم(ستاره سفید)، بافت جوانه‌ای(ستاره مشکی)، رشته‌های کلاژن (نوک پیکان)، لایه اپیدرم(پیکان)

[Downloaded from armaghanj.yums.ac.ir on 2023-12-08]

[DOI: 10.52547/armaghanj.28.3.4]

بحث

هر گونه گسستگی در انسجام لایه‌های پوست (اپیدرم، درم و زیرجلد) یا بافت‌های زیر پوستی را زخم می‌گویند. ترمیم زخم یکی از پیچیده‌ترین وقایع بیولوژیکی بعد از تولد بوده و شامل؛ فاز هموستاز، فاز التهاب، اپیتلیزاسیون،فیبروپلازی، تمایز بافتی و تشکیل کلاژن می‌باشد. به محض ایجاد زخم چندین واکنش به طور هم‌زمان شروع و ادامه می‌یابد که شامل؛ جلوگیری از خونریزی، پیشگیری از هجوم باکتری و سایر میکروارگانیسم‌ها و برداشت بافت مرده و تولید بافت جدید در زخم می‌باشد(۲ و۱). با توجه به آن که اثرات آنتی‌اکسیدانی، ضدالتهابی و آنتی‌باکتریال در بهبود زخم، باارزش می‌باشند و گیاه Rhus coriaria (سماق) به سبب دارا بودن ترکیباتی هم‌چون گالیک اسید، تانن، فلاوونوئیدها و ترپنوئیدها دارای چنین اثراتی در ترمیم زخم می باشد(۱۰-۷)، در این مطالعه بر آن شدیم که از عصاره آبی میوهٔ گیاه Rhus coriaria(سماق) کرم موضعی تهیه کرده و پس از ارزیابی ویژگی‌های فرمولاسیون اثر آن را بر ترمیم و بهبود زخم پوستی در مدل حیوانی خرگوش مورد بررسی قرار دهیم، لذا هدف از این مطالعه تعیین و تهیه کرم موضعی حاوی عصاره گیاه سماق(Rhus Coriaria L) و مقایسه اثر آن با فنی‌توئین در ترمیم زخم پوستی در مدل حیوانی بود.

نتایج این مطالعه نشان داد که کرم عصاره گیاه سماق به طور بالقوه موجب بهبود زخم پوستی شد که این واقعیت با استفاده از نتایج مربوط به سطوح هیدروکسی پیرولین، درصد بهبود زخم و پژوهش‌های هیستوپاتولوژیک نمونه‌های پوستی در گروه‌های مورد مطالعه در مقایسه با درمان با فنی‌توئین به اثبات رسید.

گزارش شده است که اجزای اصلی میوه سماق آنتوسیانین‌ها و لیپیدها هستند(۱۹) و آنتوسیانین‌های اصلی میوه‌های سماق کریزانتمین، دلفیدین و میرتیلین می‌باشند(۲۰). هم‌چنین، پژوهش‌ها نشان داده‌اند که میوه‌های سماق سرشار از تانن هستند و به دلیل سایز کوچک مولکول‌های آن، هضم و جذب راحتی دارند و از جنبه‌های متفاوت برای سلامتی و حتی درمان، بسیار مناسب هستند که به دلیل خصوصیات آنتی‌باکتریال و آنتی‌اکسیدانی قوی تانن سماق می باشد(۲۲و ۲۱). هم‌چنین گزارش شده است که تانن‌ها اکسیدنیتریک را افزایش داده و در نتیجه فرآیند گرفتگی قلبی ـ عروقی را کاهش می‌دهند(۲۳).

السرایره و همکاران گزارش کردند که نه تنها عصاره گیاهی سماق هیچ اثر سیتوتوکسیکی بر روی سلول های فیبروبلاست ندارد، بلکه به طور قابل توجهی انقباض زخم را در موش‌های صحرایی غیر دیابتی و دیابتی افزایش دادند و در نتیجه روند

[Downloaded from armaghanj.yums.ac.ir on 2023-12-08]

[DOI: 10.52547/armaghanj.28.3.4]

بهبودی سریع‌تر را به دنبال داشتند(۲۴). بنابراین، استفاده از عصاره گیاه سماق در درمان زخم پوستی می‌تواند مؤثر باشد که در این مطالعه، این مورد با ارزیابی هیدروکسی پیرولین و میزان درصد بهبودی زخم، ارزیابی شد.

نتایج تعیین هیدروکسی پیرولین نشان داد که کرم عصاره گیاه سماق۰/۱ درصد به طور قابل ملاحظه‌ای منجربه افزایش هیدروکسی پیرولین در مقایسه با گروه کنترل و گروه درمان با فنی‌توئین گردید که این امر را می‌توان به خصوصیات آنتی‌اکسیدانی و مهار تولید گونه‌های فعال اکسیژنی عصاره گیاه سماق مرتبط دانست که این نتایج هم راستا با یافته‌های گبر و همکاران بود(۱۶). همچنین گزارش شده است افزایش تولید هیدروکسی پرولین موجب کمک به کلاژن سازی و کمک به ترمیم زخم می‌شود(۲۵). بهبود زخم، به عنوان یک فرآیند بیولوژیکی طبیعی در بدن انسان، شامل چهار مرحله منظم و برنامه ریزی شده می‌باشد که شامل هموستاز(تنگ شدن عروق، تجمع پلاکتی، دگرانولاسیون و تشکیل فیبرین)، التهاب (فراخوانی نوتروفیل‌ها، فراخوانی مونوسیت‌ها و تمایز آنها به ماکروفاژ و همچنین فراخوانی لنفوسیت‌ها)، تکثیر:(اپیتلیالیزاسیون مجدد، آنژیوژنزیس و سنتز کلاژن) و در پایان بازسازی(بازسازی کلاژن و بلوغ عروق خونی) می‌باشد(۲۶). برای بهبود موفقیت‌آمیز یک زخم، هر چهار مرحله باید به ترتیب و چارچوب زمانی مناسب اتفاق بیفتد. فرآیند هموستاز و التهاب به سرعت و در عرض ۶-۴ روز صورت می‌گیرد. فاز تکثیر بین ۱۴-۴ روز و فاز بلوغ و بازسازی ممکن است از ۸ روز تا یک سال طول بکشد(۲۷). در مطالعه حاضر، بعد از ایجاد زخم، فرآیند درمان با کرم عصاره گیاه سماق با غلظت‌های ۰/۰۵ و ۰/۱ درصد به مدت ۲۴ روز و دوبار در روز انجام شد. همچنین از فنی‌توئین به عنوان کنترل مثبت جهت مقایسه اثربخشی درمانی کرم عصاره گیاه سماق استفاده شد. نتایج درصد بهبود زخم و مدت زمان بهبود زخم نشان داد کرم عصاره گیاه سماق ۰/۱ درصد در مدت زمان کمتری موجب بهبود زخم در مقایسه با درمان با فنی توئین شد. کمک به کاهش زمان بهبود زخم‌های پوستی بسیار با اهمیت است که این امر در مطالعه حاضر در رابطه با کرم عصاره گیاه سماق ۰/۱ درصد و همچنین تصاویر ماکروسکوپی از مراحل درمان زخم به خوبی قابل مشاهده است. پژوهش‌ها نشان داده‌اند که عصاره میوه سماق در ترمیم زخم پوستی در موش صحرایی نر علاوه بر افزایش سنتز کلاژن، سرعت اپیتلیزاسیون و انقباض زخم، باعث کاهش التهاب و نفوذ ماکروفاژها و نوتروفیل‌ها به محل زخم در فاز التهابی شده و از این طریق در تسریع روند ترمیم زخم مؤثر بوده و می‌تواند به عنوان یک داروی مناسب برای درمان زخم به کار

[Downloaded from armaghanj.yums.ac.ir on 2023-12-08]

[DOI: 10.52547/armaghanj.28.3.4]

رود(۲۴). همچنین مؤثر بودن عصاره گیاه سماق(Rhus Coriaria) در درمان زخم، می تواند به علت خواص آنتی‌اکسیدانی و افزایش فعالیت جذب رادیکال‌های آزاد باشد. وجود رادیکال‌های آزاد و گونه‌های اکسیژن فعال، نقش مهمی در ایجاد و گسترش زخم دارد(۳۰ـ۲۸). همچنین، همان طور که پیشتر اشاره گردید، افزایش میزان هیدروسی پرولین در گروه درمان شده با کرم حاوی عصاره سماق به طور معنی‌داری بیشتر از گروه کنترل بود که این امر نشان دهنده افزایش فعالیت کلاژن‌سازی به وسیله کرم حاوی عصاره سماق در مقایسه با گروه کنترل می‌باشد که منطبق بر نتیجه حاصل از پژوهش‌های گذشته می‌باشد(۳۱). بر طبق مطالعه‌ای که به وسیله البیاتی و همکاران انجام گرفت، نشان داده شد که سرعت بهبود زخم در حیوانات تیمار شده با عصاره گیاه نائین هاوندی(Andrographis Paniculata L.) بسیار بیشتر از گروه کنترل بود. به طور مشابه با این مطالعه، در گروه تیمار شده با عصاره گیاه مذکور، کلاژن‌سازی بیشتر و رگ‌زایی کمتر در مقایسه با گروه کنترل دیده شد(۳۲). رگ‌زایی، مهاجرت و تکثیر سلولی، تشکیل بافت گرانولاسیون و کلاژن، و اپیتلیال شدن مجدد، رویدادهای سلولی برای بهبود زخم هستند(۳۳). نتایج پژوهش‌های بافت‌شناسی نیز تأیید کننده نتایج درصد بهبودی بافتی و طول دوره بهبودی است. نتایج پژوهش‌های بافت‌شناسی نشان داد که تجویز کرم عصاره‌گیاه سماق همچون درمان با فنی‌توئین، موجب تشکیل لایه اپیدرم جدید شده و همراه با کاهش قابل توجه التهاب، مقدار رشته‌های کلاژن در بافت جوانه‌ای افزایش یافته است که این یافته‌ها هم راستا با یافته‌های پیشین می‌باشد(۱۸).

از محدودیت‌های این مطالعه، می‌توان به تعداد حیوانات در هر گروه و در دسترس نبودن عصاره استاندارد شده گیاه سماق(Rhus Coriaria L.) اشاره کرد. در پایان، پیشنهاد می‌گردد فرمولاسیون تهیه شده در این مطالعه به صورت بالینی بر روی انسان، مطالعه شود و درصد بهبود زخم با استفاده از این فراورده، با فرآورده‌های موجود در بازار، به صورت بالینی مقایسه شود.

نتیجه‌گیری

با توجه به نتایج به دست آمده می‌توان گفت که به دلیل مقادیر بالای آنتوسیانین و تانیک اسید، عصاره گیاه سماق فعالیت آنتی‌اکسیدانی قوی داشته و استفاده از کرم عصاره گیاه سماق موجب افزایش سنتز هیدروکسی پرولین و فرآیند بهبود زخم و جلوگیری از ایجاد عفونت گردید که نتایج هیستوپاتولوژیک این موارد را تأیید کرد. با این حال، این مطالعه یک چهارچوب جدیدی را فراهم می‌آورد تا پژوهش‌های بیشتری در زمینه تهیه داروهایی بر پایه سماق جهت درمان زخم‌های پوستی انجام شود. قطعاً

[Downloaded from armaghanj.yums.ac.ir on 2023-12-08]
[DOI: 10.52547/armaghanj.28.3.4]

جهت دستیابی به نتایج مستدل‌تر نیاز است تا از مدل‌های زخمی متنوع‌تر و هم‌چنین پژوهش‌های سلولی جهت بررسی عدم سمیت گیاه سماق استفاده شود و نیز در پژوهش‌های آتی، از بررسی بر روی انسان بهره برده شود.

تقدیر و تشکر

این مقاله برگرفته از پایان نامه مقطع دکترای عمومی داروسازی با کد اخلاق IR.UMSHA.REC.1399.764 از دانشگاه علوم پزشکی همدان می‌باشد، که با حمایت مالی این دانشگاه انجام شد.

[Downloaded from armaghanj.yums.ac.ir on 2023-12-08]

[DOI: 10.52547/armaghanj.28.3.4]

REFERENCES

1.Yu R, Zhang H, Guo B. Conductive biomaterials as bioactive wound dressing for wound healing and skin tissue engineering. Nano-Mciro Letters 2022; 14: 1.

2.Liang Y, Li M, Yang Y, Qiao L, Xu H, Guo B. pH/ Glucose dual responsive metformin release hydrogel dressings with adhesion and self-healing via dual dynamic bonding for atheltic diabetic foot wound healing. ACS Nano 2022;16(2): 3194-207.

3.Bagheri M, Validi M, Gholipour A, Makvandi P, Sharifi E. Chitosan nanofiber biocomposites for potential wound healing applications: antioxidant activity with synergic antibacterial effect. Bioeng Transl Med 2021; 7(1): 1-15.

4.Alsamri H, Athamneh K, Pintus G, Eid AH, Iratni R. Pharmacological and antioxidant activities of Rhus coriaria L.(Sumac). Antioxidants 2021; 10(1): 73.

5.Grassia M, Sarghini F, Bruno M, Cinquanta L, Scognamiglio M, Pacifico S, Fiorentino A, et al. Chemical composition and microencapsulation suitability of sumac (Rhus coriaria L.) fruit extract. Eur Food ResTechnol 2021; 247: 1133-48.

6.Vecchio GL, Cicero N, Nava V, Macri A, Gervasi C, Capparucci F, et al. Chemical Characterization, anti-bacterial activity and embryo acute toxicity of Rhus Coriaria L. gentotype from Sicily (Italy). Foods 2022; 11: 538.

7.Elagbar ZA, Shakya AK, Barhoumi LM, Al-Jaber HI. Phytochemical diversity and Pharmacological properties of *Rhus Coriaria*. Chem Biodiverse 2020; 17(4): e1900561.

8.Khalilpour S, Sangiovanni E, Piazza S, Fumagalli M, Beretta G, Delagli M. In vitro evidence of traditional use of Rhus Coriaria L. fruits against skin inflammatory conditions. J Ethnopharmacol 2019; 238: 111829.

9.Dogan A, Celik I. Healing effect of sumac (Rhus Coriaria) in streptozocin-induced diabetic rats. PharmBiol 2016; 54(10): 2092-102.

10.Candan F, Sökmen A. Effects of Rhus coriaria L. (Anacardiaceae) on lipid peroxidation and free radical scavenging activity. Phytother Res 2004; 18(1): 84-6.

11.Monika P, Chandraprabha M, Rangarajan A, Waiker PV, Murthy KNC. Challenges in healing wound: role of complementary and alternative medicine. Front Nutr 2022; 8: 1198.

12.Yadolahi-Baghloei M, Pajohi-Alamoti M, Bazargani-Gilani B. Behavior of Staphylococcus aureus Affected by Sumac Water Extract in vitro and Koobideh Kebab. Journal of Food Processing and Preservation 2017; 41(4): e13078.

13.Badhani B, Sharma N, Kakkar R. Gallic acid: a versatile antioxidant with promising therapeutic and industrial applications. Rsc Advances 2015; 5(35): 27540-57.

14.Leyden JJ, Rawlings AV. Skin moisturization. CRC Press; 2002; 547-84.

15.Hemmati AA, Mohammadian F. An investigation into the effects of mucilage of quince seeds on wound healing in rabbit. Journal of Herbs, Spices & Medicinal Plants 2000; 7(4): 41-6.

[Downloaded from armaghanj.yums.ac.ir on 2023-12-08]

[DOI: 10.52547/armaghanj.28.3.4]

16.Gabr SA, Alghadir AH. Evaluation of the biological effects of lyophilized hydrophilic extract of Rhus coriaria on myeloperoxidase (MPO) activity, wound healing, and microbial infections of skin wound tissues. Evid-based Complement. Altern Med 2019 (2019).

17.Cardinal M, Eisenbud DE, Phillips T, Harding K. Early healing rates and wound area measurements are reliable predictor of later complete wound closure. International Journal of Tissue Repair and Generation 2008; 16(1): 19-22.

18. Reddy GK, Enwemeka CS. A simplified method for the analysis of hydroxyproline in biological tissues. Clinical Biochemistry 1996; 29: 225-9.

19.Guvenc A, Koyuncu M. A study on the main active compounds of leaves and fruits of Rhus coriaria L. Turk J Med Sci 1994; 20: 11–3.

20.Mavlyanov SM, Islambekov SH, Karimdzhanov AK, Ismailov AI. Anthocyans and organic acids of the fruits of some species of sumac. Chem Nat Compd 1997; 33: 209.

21.Zalacain A, Prodanov M, Carmona M, Alonso GL. Optimization of extraction and identification of gallotannins from sumac leaves. Biosyst Eng 2003; 84(2): 211–6.

22.Sissi EL, Ishak HL, El-Wahid MS, El-Ansari MA. The gallotannins of Rhuscoriaria and Mangifera indica. Planta Med 1971; 19: 342–51.

23.Zargham H, Zargham R. Tannin extracted from Sumac inhibits vascular smooth muscle cell migration. Mcgill J Med 2008; 11(2): 119–23.

24.Alsarayreh AZ, Oran SA, Shakhanbeh JM, Khleifat KM, Al Qaisi YT, Alfarrayeh II, et al. Efficacy of methanolic extracts of some medicinal plants on wound healing in diabetic rats. Heliyon 2022; 8(8): e10071.

25.Asai TT, Youshikawa K, Sawada K, Fukamizu K, Koyama Y, Shigemura Y, et al. Mouse skin fibroblasts with mesenchymal stem cell marker P75 neurotropin receptor proliferate in response to prolyl-hydroxyproline. J Funct Food 2020; 66:103792.

26.Guo SA, DiPietro LA. Factors affecting wound healing. Journal of Dental Research 2010; 89(3): 219-29.

27.George Broughton I, Janis JE, Attinger CE. Wound healing: an overview. Plastic and Reconstructive Surgery 2006; 117(7S): 1e-S - 32e-S.

28.Abdulla MA, Fard AA, Sabaratnam V, Wong KH, Kuppusamy UR, Abdullah N. Potential activity of aqueous extract of culinary-medicinal Lion's Mane mushroom, Hericium erinaceus (Bull: Fr.) Pers. (Aphyllophoromycetideae) in accelerating wound healing in rats. Int J Med Mushrooms 2011; 13(1): 33-9.

29.Cheng PG, Phan CW, Sabaratnam V, Abdullah N, Abdulla MA, Kuppusamy UR. Polysaccharides-rich extract of ganoderma lucidum (ma curtis: fr.) p. karst accelerates wound healing in streptozotocin-induced diabetic rats. Evid Based Complement Altern Med 2013 (2013).

30.Hajiaghaalipour F, Kanthimathi M, Abdulla MA, Sanusi J. The effect of Camellia sinensis on wound healing potential in an animal model. Evid Based Complement Altern Med 2013 (2013).

[Downloaded from armaghanj.yums.ac.ir on 2023-12-08]

[DOI: 10.52547/armaghanj.28.3.4]

31.Amin ZA. Effect of Rhus coriaria extract on wound healing potential in Sprague Dawley rats. Zanco J Med Sci 2018; 22(1): 89-95.

32.Al-Bayati FH, Abdulla MA, Abu Hassan MI, Ali HM. Effect of andrographis paniculata leaf extract on wound healing in rats. Nat Prod Res 2012; 26(5): 423-9.

33.Shukla A, Dubey M, Srivastava R, Srivastava BS. Differential expression of proteins during healing of cutaneous wounds in experimental normal and chronic models. Biochemical and Biophysical Research Communications 1998; 244(2): 434-9.

[Downloaded from armaghanj.yums.ac.ir on 2023-12-08]

[DOI: 10.52547/armaghanj.28.3.4]

Armaghane-danesh, Yasuj University of Medical Sciences Journal(YUMSJ)

Original Article

Preparation of Topical Cream Containing Sumac (*Rhus Coriaria L*) Extract and Comparison of its Wound Healing Effects with Phenytoin on Animal Model

Etemadiyan M[1,2], Iarki Harchgani A[2], Nooryan MR[2], Soleimani Badie M[3], Mahjoub R[1*], Mohammadi M[2]

[1]Department of Pharmaceutics, Hamedan University of Medical Sciences, Hamedan, Iran, [2]Department of Pharmacology and Toxicology, Hamedan University of Medical Sciences, Hamedan, Iran, [3]Department of Pharmaceutical Biotechnology, Hamedan University of Medical Sciences, Hamedan, Iran

Received: 08 Nov 2022 Accepted: 14 May 2023

Abstract

Background & aim: Considering the importance of the skin in regulating the temperature and maintaining body fluids and its prominent role in the defense system, it is important to improve any discontinuity in the skin, which is called a wound. Although limited and superficial wounds heal by themselves, the treatment of deep wounds requires drug therapy. Therefore, the aim of this study was to determine and prepare a topical cream containing the extract of the sumac plant *(Rhus Coriaria L)* and compare its effect with phenytoin in healing skin wounds in an animal model.

Methods: In the present study conducted in 2021-2022, twenty-five New Zealand laboratory rabbits, with the weight range of 2500-3000 grams, were obtained from central animal house, Hamadan University of Medical Sciences. The rabbits were randomly divided into five groups: I) Control Group; II) Receiving Phenytoein cream (1%) as the medical therapy; III) Receiving the placebo cream base; IV) Receiving therapeutic cream containing standardized sumac extract (0.1% of tannic acid); and V) Receiving therapeutic cream containing standardized sumac extract (0.05% of tannic acid). Then, a wound, with dimension of 2*2 cm, was induced in the back of any rabbits and the appropriate topical therapy was administered twice daily on the rabbits. The effectiveness of therapy using creams containing sumac extract was determined using the extent of wound healing and the level of hydroxyproline. The obtained data were statistically analyzed using One-way Analysis of Variance (ANOVA).

Results: It was demonstrated that each one gram of standardized extract contained 2.74±0.86 milligram of tannic acid. The data achieved from the study, including the determination of hydroxyl-proline levels, percentage of wound healing, and the duration of remission, demonstrated significant efficiency in treatment with sumac-containing creams (either 0.1% or 0.05%). Histological studies revealed more condensed collagen fibrils and more reduction of inflammation cells in treatment groups receiving sumac-containing cream (either 0.01% or 0.05%) compared with the control group.

Conclusion: Sumac-containing creams, due to anti-oxidative properties and enhancing synthesis of hydroxyl-proline, can condense collagen fibrils which consequently cause improved wound healing.

Keywords: Sumac, Topica cream, Phenytoein, Wound healing, Tannic acid, Animal model.

***Corresponding author: Mahjoub R,** Department of Pharmaceutics, Hamedan University of Medical Sciences, Hamedan, Iran
Email: Rmahjub@gmail.com

Please cite this article as follows: Etemadiyan M, Iarki Harchgani A, Nooryan MR, Soleimani Badie M, Mahjoub R, Mohammadi M. Preparation of Topical Cream Containing Sumac (*Rhus Coriaria L*) Extract and Comparison of its Wound Healing Effects with Phenytoin on Animal Model. Armaghane-danesh 2023; 28(3): 321-339.

[Downloaded from armaghanj.yums.ac.ir on 2023-12-08]

[DOI: 10.52547/armaghanj.28.3.4]