مقاله پژوهشی

ارمغان دانش، مجله علمی پژوهشی دانشگاه علوم پزشکی یاسوج
دوره ۲۳، شماره۵، آذر و دی ۱۳۹۷(شماره پی در پی ۱۳۰)

اثر عصاره هیدروالکلی دارچین بر تغییرات بافتی و هورمونی تخمدان در موش صحرایی تیمار شده با سیکلوفسامید

حاتم مهرانی باینوج، نبی اله غلام زاده، روح‌اله قلندری، فرنگیس قاسمی*

گروه زیست شناسی، واحد جهرم، دانشگاه آزاد اسلامی، جهرم، ایران

تاریخ وصول: ۲۶ /۱۰/ ۱۳۹۶ تاریخ پذیرش: ۲۹ /۸/ ۱۳۹۷

چکیده

زمینه و هدف: استفاده از داروی سیکلوفسفامید در درمان بعضی بیماری‌ها با وجود عوارض جانبی سوء آن الزامی‌است. با توجه به ارزش دارویی شناخته شده عصاره دارچین، این تحقیق با هدف بررسی اثر حفاظتی آن در مقابل عوارض استفاده از سیکلوفسفامید بر عملکرد تخمدان موش انجام شد.

روش بررسی:در این مطالعه تجربی، ۴۹ سر موش صحرایی در ۷ گروه مرتب شدند. گروه؛ کنترل بدون تیمار، شاهد حلال دارو و گروه‌های تیمار ۱، ۲ و ۳روزانه ۵ میلی‌گرم بر کیلوگرم وزن موش از داروی سیکلوفسفامید(بضورت تزریق درون صفاقی) و ۰/۵، ۱ و ۲ میلی‌گرم بر کیلوگرم وزن موش از عصاره دارچین (با گاواژ) دریافت کردند. تیمار ۴ روزانه فقط ۵ میلی‌گرم بر کیلوگرم وزن موش سیکلوفسفامید و تیمار ۵ فقط ۲ میلی‌گرم بر کیلوگرم وزن موش از عصاره دارچین(با گاواژ) دریافت کردند. پس از ۲۱ روز، موش‌ها را بیهوش و از قلب آنها خون گرفته شد. بلافاصله تخمدان چپ موش‌ها جدا و پس از تثبیت در محلول فرمالین ۱۰ درصد، طی مراحل پاساژ بافتی، مقاطع ۵ میکرونی تهیه و مطالعه شد. با سانتریفیوژکردن خون، سرم را جدا و غلظت هورمون‌های FSH و LH، استروژن و پروژسترون به روش الیزا اندازه‌گیری شد. داده‌های جمع‌آوری شده با استفاده از آزمون‌های آماری آنالیز واریانس و آزمون دانکن تجزیه و تحلیل شدند.

یافته‌ها: مطالعه میکروگراف‌های تهیه شده از بافت تخمدان در گروه‌های مورد بررسی نشان داد که میانگین تعداد انواع فولیکول و تا حدودی جسم زرد در گروه های تیمار شده با سیکلوفسفامید و عصاره دارچین بصورت توأم به خصوص در دوز حداکثر در مقایسه با گروه کنترل کاهش و در مقایسه با تیمار سیکلوفسفامید افزایش معنی‌دار($p<0/05$) داشته است. تیمار عصاره دارچین نسبت به بقیه گروه‌ها افزایش معنی‌دار نشان داد. افزایش معنی‌دار فولیکول اترزی در تیمار سیکلوفسفامید و کاهش آن در بقیه تیمارها نیز دیده شد. کاهش معنی‌دار FSH و LH، استروژن و پروژسترون در تیمار سیکلوفسفامید و افزایش آنها در بقیه تیمارها مشاهده گردید.

نتیجه‌گیری: مطابق نتایج حاصل، عصاره دارچین با خواص آنتی‌اکسیدانی خود بر محور هیپوفیز- گناد به صورت وابسته به دوز مصرفی اثر حفاظتی داشته و با بهبود تعداد فولیکول‌ها و سطح هورمون‌های تخمدانی تا حدودی عوارض سوء ناشی از مصرف سیکلوفسفامید در تخمدان را کاهش داده است، لذا تحقیق بیشتر بر تعمیم این نتیجه برای انسان توصیه می‌شود.

واژه‌های کلیدی : عصاره دارچین، سیکلوفسفامید، تخمدان، موش صحرایی

***نویسنده مسئول: فرنگیس قاسمی، جهرم**، دانشگاه آزاد اسلامی، واحد جهرم، گروه زیست شناسی

Email: ghassemi.fr@gmail.com

مقدمه

توفیق روز افزون مبارزه با سرطان و تومورهایی که رشد سریع دارند در سایه استفاده از داروهای شیمیایی مانند سیکلوسفامید است. از طرفی تحقیق‌ها در زمینه دستیابی به ترکیب‌های ضد سرطان از منابع گیاهی هر روز ابعاد گسترده‌تری پیدا می‌کند(۱). گیاهان دارویی دارای ترکیب‌های با اثر درمانی هستند که در بسیاری از موارد می‌توانند از سمیت و اثرات ناخواسته ترکیب‌های دیگر جلوگیری نمایند(۲)، لذا امروزه از این گیاهان به واسطه اثرات درمانی بر انسان و دام، در صنعت داروسازی مورد استفاده قرار می‌گیرند(۳).

دارچین با نام علمی *Cinnamomum Zeylanicum* Nees و نام عمومیCinnamon گیاهی معطر و مطبوع می‌باشد. این گیاه از نظر درمانی دارای اثرات آنتی‌اسپاسمودیک، ضد نفخ، ضد اسهال، آنتی‌باکتریال، خنک کننده و ضد انگل است. هم‌چنین برای درمان بی‌اشتهایی، کولیک روده، اسهال اطفال، سرماخوردگی، آنفلوانزا و به خصوص برای کولیک همراه با نفخ و اختلالات گوارشی همراه با تهوع مفید است(۴). پوست دارچین شامل بیش از ۵۰ ترکیب مختلف است که ۸۰ـ۶۰ درصد ان را سینام آلدهید تشکیل می‌دهد. سایر ترکیب‌های آن عبارتند از؛ سینامیک اسید، ترکیب‌های فنولی مثل اوژنول، فلاندرن و سافرول، ترکیب‌های ترپنی مثل لیمونن و لینالول، ترانس سینام آلدهید، تانن، کومارین، رزین، ترکیب‌های فنیل پروپانی مثل هیدروکسی سینام آلدهید، طعم شیرین دارچین به علت مانیتول آن است(۶ و۵).

سیکلو فسفامید(CP) داروی مورد استفاده در شیمی‌درمانی علیه سرطان است. این دارو آلکیله کننده است و موجب اتصال بین دو رشته DNA و شکستن آن و مهار سنتز پروتئین و RNA می‌شود. اثرات جانبی این دارو شامل؛ بی‌اشتهایی، تهوع، کاهش عملکرد غدد جنسی، ایجاد آمنوره، آزواسپرمی و الیگو اسپرمی است(۷).

مطالعه‌های متعددی نشان می‌دهند که سیکلوفسفامید قادر به برهم زدن واکنش‌های احیاگر در بافت‌ها است. اختلالات بیوشیمیایی و فیزیولوژیکی به وجود آمده، حاصل تولید مفرط استرس اکسیداتیو می‌باشد(۸). این دارو به خوبی جذب می‌شود و به طور گسترده‌ای در بافت‌های بدن توزیع می‌شود. متابولیسم این دارو کبدی است و از طریق ادرار دفع می‌شود. نیمه عمر آن حدوداً ۶ـ۴ ساعت است و حداکثر اثر ۱۴ـ۱۰ روز و مدت اثر ۲۱ روز می‌باشد(۹).

با توجه به ضرورت استفاده از این دارو در درمان افرادی که در سنین باروری به سرطان مبتلا شده‌اند، استفاده از آنتی‌اکسیدان‌های گیاهی با در نظر گرفتن اثرات جانبی کمتر آنها، به منظور کاهش عوارض این گونه داروها دارای اهمیت زیادی است، لذا تلاش بر ان است که اثر آنتی‌اکسیدانی دارچین در مقابله با تغییرات هیستوپاتولوژیکی احتمالی تخمدان موش‌های بالغی که با سیکلوفسفامید تیمار شده‌اند تحقیق شود شاید بتوان از نتایج آن در رابطه با انسان استفاده نمود.

روش بررسی

در این مطالعه تجربی، ۴۹ سر موش صحرایی ماده بالغ(۳تا۲ ماهه) از نژاد ویستار با وزن متوسط ۱۹۵ـ ۱۸۵ گرم از مرکز پرورش رازی شیراز خریداری و در قفس‌های مخصوص نگهداری موش به ابعاد ۱۵،۲۰،۴۰ سانتی‌متر از جنس پلی‌کربنات که کف آن به وسیله خاک اره پوشیده شده نگهداری شدند. در تمام مدت تیمار(۲۱ روز) حیوان‌های مذکور در شرایط استاندارد(دوره۱۲ ساعت روشنایی و ۱۲ ساعت تاریکی و غذای مخصوص) قرار گرفتند. موش‌ها در ۷ گروه مساوی به شرح زیر دسته‌بندی شدند؛ گروه کنترل هیچ نوع دارویی دریافت نکردند، گروه شاهد روزانه ۰/۲ میلی‌لیتر آب مقطر به عنوان حلال دارو(برای تحقیق در رابطه با استرس ناشی از تزریق) با تزریق درون صفاقی دریافت کردند و سه گروه تیمار ۱، ۲ و ۳ به ترتیب به عنوان گروه تیمار با دوز حداقل، متوسط و حداکثر عصاره هیدروالکلی دارچین(۰/۵، ۱ و ۲ گرم بر گیلوگرم وزن موش) به صورت خوراکی(گاواژ) و ۵ میلی‌گرم بر کیلوگرم وزن بدن موش از داروی سیکلوفسفامید را به صورت تزریق درون صفاقی دریافت کردند. گروه تیمار۴ روزانه فقط ۵ میلی‌گرم بر کیلوگرم وزن بدن موش داروی سیکلوفسفامید و گروه تیمار ۵ روزانه مقدار ۲ گرم بر کیلوگرم وزن بدن موش عصاره هیدروالکلی دارچین به صورت خوراکی دریافت کردند. بعد از ۲۱ روز تیمار دارویی، حیوانات را وزن کشی نموده و با رعایت اخلاق کار با حیوانات بیهوش کرده و پس از تشریح تخمدان چپ در همه گروه‌ها خارج گردید.

در شروع تحقیق، طی ۲۱ روز یک عدد قرص ۵۰ میلی‌گرمی سیکلوفسفامید را روزانه به وسیله هاون کاملاً کوبیده و پودر آن را در ۱۰ سی‌سی آب مقطر درون ظرف شیشه‌ای ریخته و به سرعت تکان داده شد تا حل گردد. به هر موش ۰/۲ میلی‌لیتر از این محلول به صورت درون صفاقی تزریق گردید(مقدار ۰/۲ میلی‌لیتر معادل ۵ میلی‌گرم بر کیلوگرم سیکلوفسفامید است).

برای آماده‌سازی عصاره دارچین ۱ کیلوگرم چوب دارچین آسیاب و پودر نموده و مطابق روش سوکسله(۱۰) عصاره آن تهیه گردید. دوزهای مصرفی عصاره دارچین از طریق روش LD50 تعیین شد. به این صورت است که سه دوز مختلف بر اساس مطالعه‌های قبلی انتخاب و به موش‌ها تزریق گردید. مقدار دوزی که نیمی از گروه موش‌ها مردند دوز کشنده محسوب شد. نصف دوز کشنده، دوز حداکثر و نصف دوز حداکثر، دوز متوسط و نصف دوز متوسط، دوز حداقل نامیده شد.

تخمدان جدا شده را پس از شستشو با سرم فیزیولوژی در محلول فرمالین ۵ درصد تثبیت نموده و پس از یک هفته، با استفاده از روش استاندارد پاساژ بافتی شامل؛ آبگیری، الکل زدایی، نفوذ دادن پارافین و قالب‌گیری با دستگاه خودکار، مقاطع ۵ میکرومتری تهیه و با هماتوکسیلین- ائوزین رنگ‌آمیزی شدند. از اسلایدهای تهیه شده با میکروسکوپ مجهز به دوربین دیجیتال فتومیکروگراف تهیه شد.

مقاطع به تعداد زیاد و از بخش‌های مختلف تخمدان تهیه گردید تا امکان شمارش کل فولیکول‌ها در هر تخمدان فراهم شود. در هر اسلاید به ترتیب

فولیکول‌های بدوی، فولیکول آنترال، فولیکول گراف، فولیکول آترتیک و جسم زرد به وسیله میکروسکوپ نوری با بزرگنمایی‌های ۴ ، ۱۰ و ۴۰ همراه با دستگاه سل کانتر(cell counter) موجود در آزمایشگاه دانشگاه آزاد اسلامی‌واحد جهرم مورد شمارش قرار گرفتند و درصد تعداد هر کدام از فولیکول‌ها در هر تخمدان تخمین زده شد.

داده‌های جمع‌آوری شده با استفاده از نرم‌افزارهای SPSS و Excell و آزمون‌های آماری آنالیز واریانس یک طرفه و دانکن تجزیه و تحلیل شدند.

یافته‌ها

نتایج به دست آمده نشان داد که میانگین تعداد انواع فولیکول در تیمار با دوز متوسط عصاره دارچین(گروه تیمار ۲) و تیمار با دوز حداکثر عصاره دارچین(گروه تیمار ۳)مانند تیمار با دوز حداقل عصاره دارچین(گروه تیمار ۱) در مقایسه با گروه کنترل کاهش معنی‌دار نشان داده است، ولی در مقایسه با گروه تیمار ۴ افزایش تعداد فولیکول‌های مورد بررسی(بدوی، اولیه و ثانویه) را نشان داد(جدول ۱).

تیمار ۴ انواع فولیکول‌ها و حتی جسم زرد را کاهش داده و فولیکول آترزی را افزایش داده است در حالی‌که تیمار ۵ افزایش معنی‌داری در تعداد انواع فولیکول‌ها هم نسبت به تیمار ۴ و هم گروه کنترل نشان داد(نمودارهای ۱ تا ۷).

تغییرات هورمونی در نمودارهای ۸ تا ۱۱ آورده شده است. در مجموع داروی سیکلوفسفامید انواع فولیکول‌ها به جز فولیکول آترزی و جسم زرد را کاهش داده است و گروه‌های تیمار شده با عصاره دارچین این کاهش را تا حدودی جبران نموده است. افزایش فولیکول آترزی در گروه تیمار با سیکلوفسفامید تجربی ۴ میکروگراف‌های تهیه شده از مقاطع بافتی تخمدان در گروه‌های تیمار با سیکلوفسفامید حاکی از کاهش تعداد فولیکول‌های ثانویه و گراف و افزایش فولیکول آترزی بوده که در گروه تیمار با دارچین تا حدودی به گروه کنترل نزدیک شده است.

جدول ۱: میانگین تعداد انواع فولیکول در تخمدان چپ موش‌های صحرایی بالغ (ویستار)

گروه	فولیکول بدوی	فولیکول اولیه	فولیکول ثانویه	فولیکول گراف	جسم زرد	فولیکول آترزی
کنترل	۹/۵±۱/۷۱	۵/۰۲± ۱/۳	۶/۷±۱/۳	۴/۱±۰/۷	۶/۴±۰/۲۷	۳/۲±۰/۳۲
شاهد	۷/۴±۱/۷۲	۴/۲۲±۱/۴۲	۴/۷±۱/۲	۳/۰±۰/۴۴	۶/۰±۰/۲۱	۳/۲±۰/۴۸
تیمار ۱	×۳/۳±۱/۹	*۲/۸±۱/۳	*۳/۵±۱/۱	۲/۳±۰/۲۶	۵/۸±۰/۱۲	۳/۴±۰/۲
تیمار ۲	۳/۵±۲/۰۲	**،*۳/۴±۱/۴	**،*۳/۹±۱/۲	۲/۴±۰/۴۷	۶/۳±۰/۱۷	۳/۵±۰/۳۴
تیمار ۳	۵/۲±۱/۷۴	**۳/۸±۱/۵	**،*۴/۲±۱/۴	۲/۷۵±۰/۷۵	۶/۳±۰/۲۵	**۳/۳±۰/۴۲
تیمار ۴	*۱/۵±۲/۰۷	*۱/۸±۰/۶۶	*۲/۷±۰/۷	۲/۰±۰/۳۱۶	*۴/۷±۰/۱۲	*۴/۸±۰/۴۱
تیمار ۵	**۱۱/۳±۱/۸۳	**،*۸/۳۲±۲/۶۳	**،*۸/۲±۱/۶	**۴/۶±۰/۷۹	۶/۵±۰/۱۸	۳/۰±۰/۲۱

سطح اختلاف معنی‌دار (P< ۰/۰۵) است.

علامت * نشان دهنده اختلاف معنی‌دار با گروه کنترل است.

علامت ** نشان دهنده اختلاف معنی‌دار گروه‌های تجربی۱، ۲ و ۳ با گروه تجربی ۴ است.

علامت *** نشان دهنده اختلاف معنی‌دار گروه تجربی ۵ نسبت به گروه تجربی ۴ است.

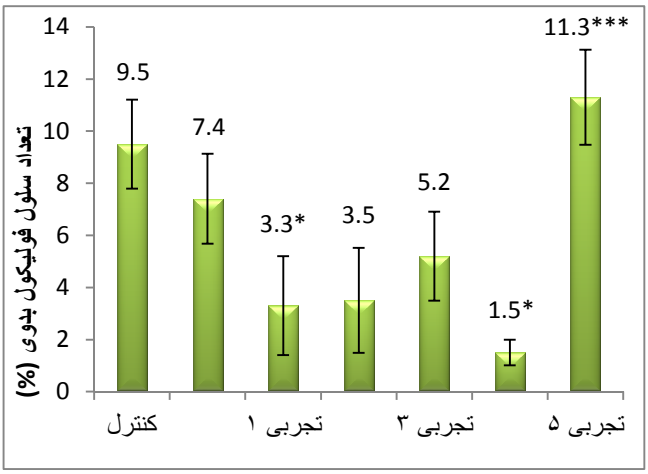

نمودار ۲ . مقایسه میانگین فولیکول بدوی در گروه‌های مورد بررسی

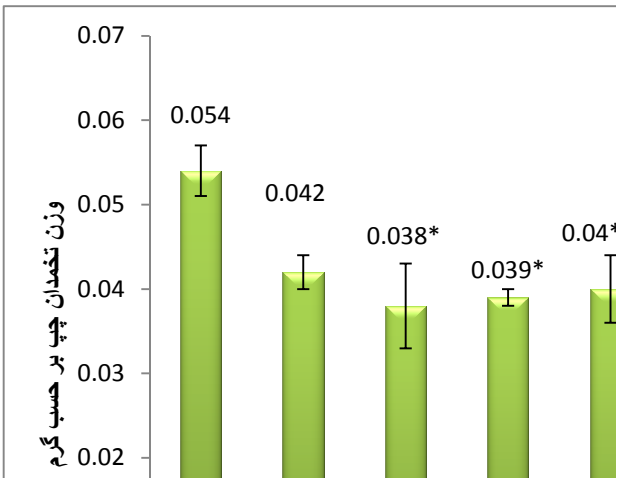

نمودار ۱. مقایسه میانگین وزن تخمدان چپ در گروه‌های مورد بررسی

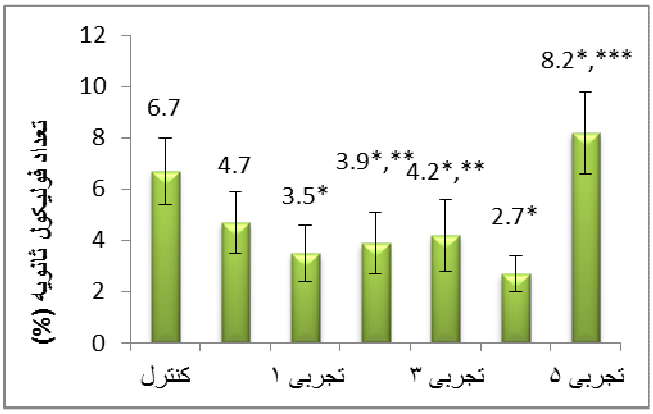

نمودار ۴. مقایسه میانگین فولیکول ثانویه در گروه‌های مورد بررسی

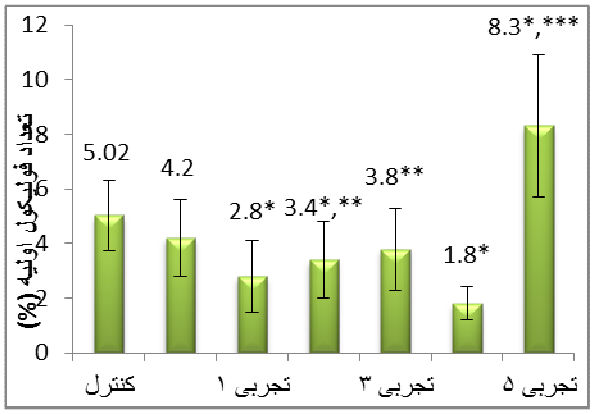

نمودار ۳. مقایسه میانگین فولیکول اولیه در گروه‌های مورد بررسی

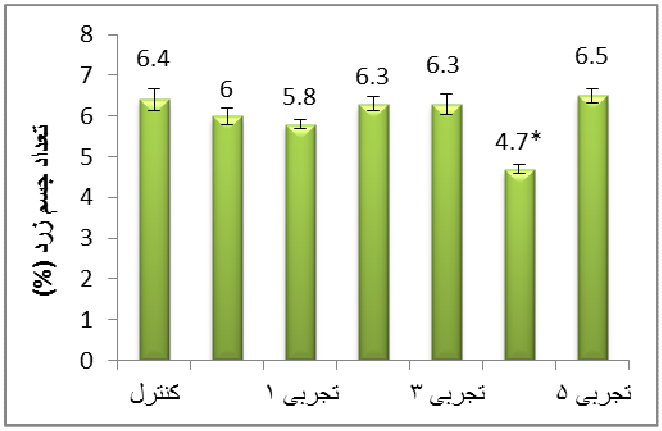

نمودار ۶ . مقایسه میانگین جسم زرد در گروه‌های مورد بررسی

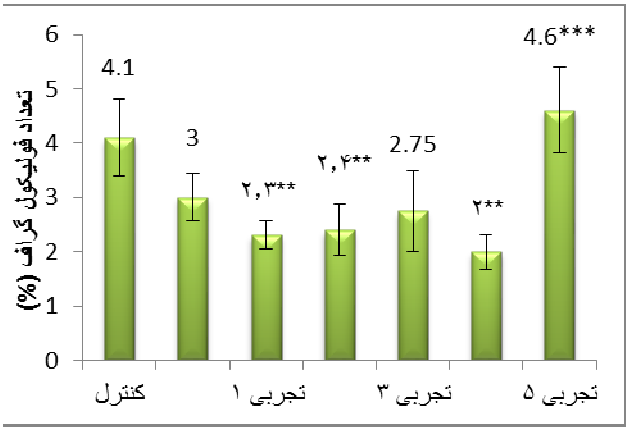

نمودار ۵. مقایسه میانگین فولیکول گراف در گروه‌های مورد بررسی

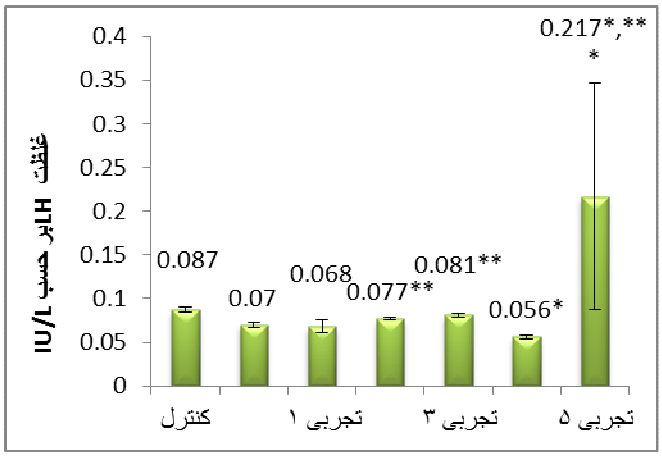

نمودار ۸: مقایسه میانگین غلظت LH در گروه‌های مورد بررسی

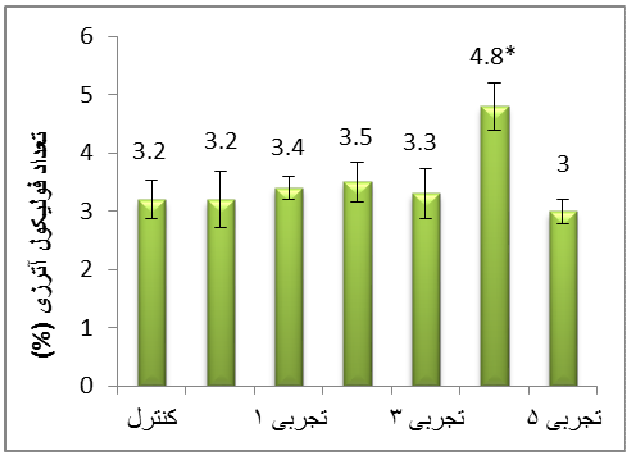

نمودار ۷ : مقایسه میانگین فولیکول آترزی در گروه‌های مورد بررسی

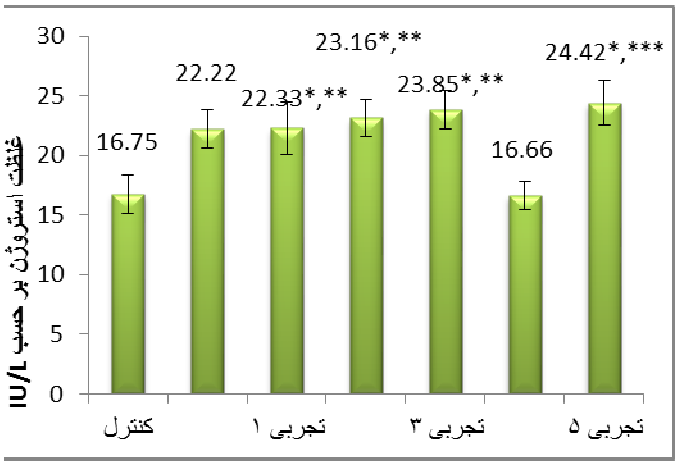

نمودار ۱۰. مقایسه میانگین غلظت استروژن در گروه‌های مورد بررسی

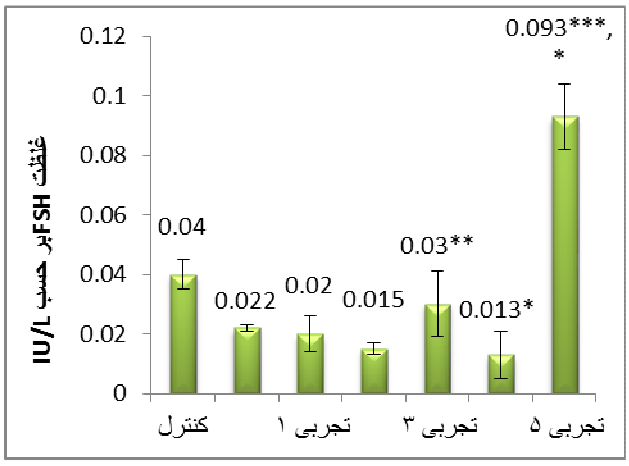

نمودار ۹. مقایسه میانگین غلظت FSH در گروه‌های مورد بررسی

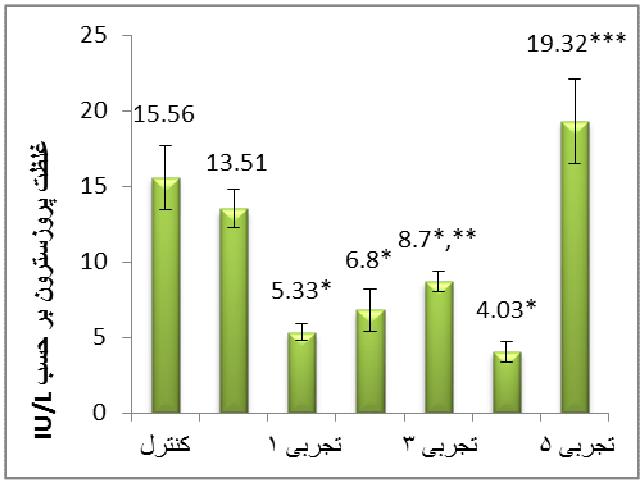

نمودار ۱۱. مقایسه میانگین غلظت سپروژسترون در گروه‌های مورد بررسی

بحث

سیکلوفسفامید به عنوان دارویی پرمصرف در شیمی درمانی اثرات نامطلوبی هم بر سلول‌های غیر سرطانی دارد. با توجه به خواص درمانی بی‌شمار و همچنین اثر آنتی‌اکسیدانی قوی گزارش شده برای دارچین، این تحقیق با هدف بررسی اثر حفاظتی دارچین در مقابل عوارض استفاده از سیکلوفسفامید بر عملکرد تخمدان موش انجام شد.

تحقیق‌های انجام شده نشان دهنده توانایی داروی سیکلوفسفامید در ایجاد اختلال در عملکرد سیستم اکسیداتیو تخمدان‌ها و کاهش گلوتاتیون پراکسیداز است(۱۲ و ۱۱). این مسئله می‌تواند کاهش تعداد فولیکول‌های تخمدانی و در نتیجه کاهش در ترشح هورمون‌های جنسی را باعث شود و تخریب بافت تخمدان و در نتیجه آمنوره شدن را به دنبال داشته باشد(۱۲) که با نتیجه حاصل از این تحقیق کاملاً مطابقت داشت.

گر چه سیکلو- فسفامید در محیط خارج از بدن غیر فعال است، ولی در کبد به وسیله آنزیم‌های سیتوکروم P450 به هیدروکسی سیکلوفسفامید تبدیل می‌شود(۱۲). یکی از متابولیت‌های فعال این ترکیب آکرولین است که از طریق تداخل با سیستم آنتی‌اکسیدانی بافت‌ها تولید رادیکال‌های آزاد اکسیژن کرده و مسئول پیدایش اثرات سمی‌مانند؛ مرگ سلولی، خاصیت موتاژنی به واسطه تداخل در سیستم دفاعی آنتی‌اکسیدانی بافت‌ها و تولید رادیکال آزاد اکسیژن و نکروز می‌شود(۱۳). بنابراین کاهش تعداد جسم زرد و فولیکول گراف گروه‌های تیمار دریافت کننده سیکلوفسفامید به خصوص در دوز حداکثر نسبت به گروه کنترل کاملاً منطقی است. از طرفی دارچین باعث افزایش تعداد جسم زرد می‌شود که به دنبال آن افزایش ترشح پروژسترون به چشم می‌خورد(۸). ترکیب‌های آنتی‌اکسیدانی زیادی از جمله اوژنول، کامفیین، کومارین سینام آلدیید و سینامیک اسید در اجزای مختلف گیاه دارچین گزارش شده است که می‌توانند از واکنش‌های اکسیداتیو جلوگیری کنند(۵). نتایج این تحقیق در راستای نتایج حاصل از تحقیق‌های آل نجار و همکاران(۸)، آثار بهبودی در وضعیت بافت تخمدان و همچنین افزایش تعداد انواع فولیکول‌ها، جسم زرد در نتیجه افزایش سطح هورمون‌های FSH و LH به دنبال مصرف دارچین می‌باشد(۱۴). تحقیق‌های انجام شده(۱۶ و ۱۵) نشان داد که مصرف خوراکی عصاره دارچین با کاهش تعداد اسپرم غیرطبیعی و تعداد سلول‌های آپوپتوتیک باعث افزایش اسپرماتوژنز در موش‌های نر شده است. افزایش رشد فولیکولی و بهبود عملکرد تخمدان در این تحقیق، مطابق با این تحقیق‌های(۱۶ و۱۵) می‌تواند به علت خواص آنتی‌اکسیدانی عصاره دارچین و حضور موادی مانند سینام آلدیید و اوژنول‌ها باشد. همچنین ترکیب‌های فنولیک و پلیمر متیل هیدروکسی چالکون(MHCP) موجود در عصاره دارچین نیز دارای خاصیت آنتی‌اکسیدانی است و از تشکیل رادیکال‌های آزاد جلوگیری می‌کند(۱۶). وجود فلانوویید‌های موجود در دارچین نیز ممکن است در فعالیت

آنتی‌اکسیدانی شرکت داشته باشد. گر چه برای اظهار نظر در این رابطه نیاز به جداسازی مواد و ترکیب‌های موجود در این عصاره با انجام چندین آزمایش مولکولی دارد که در این تحقیق میسر نگردید، لذا در تحقیق حاضر ممکن است عصاره دارچین به کمک این ترکیب‌ها با مکانسیم‌های خاص توانسته در کاهش اثر تخریبی داروی سیکلوفسفامید بر تخمدان موش مؤثر شود و کاهش تعداد انواع فولیکول‌ها در تیمارهای دریافت کننده سیکلوفسامید (تیمارهای ۲ و ۳ و به خصوص تیمار ۴) نسبت به گروه کنترل و حتی افزایش تعداد فولیکول‌های آترزی را تا حدودی جبران کند(۱۷). اثر بیشتر این عصاره در تیمارهای مصرف کننده دوزهای متوسط و حداکثر حاکی از نقش دوز مصرفی در اعمال اثر خود دارد.

افزایش ترشح پروژسترون بتبع افزایش تعداد یا حجم جسم زرد قابل انتظار است که مطابق با نتایج به دست آمده در این تحقیق بود. بنابراین افزایش تعداد فولیکول گراف و جسم زرد در تیمار دریافت کننده عصاره تنها(تیمار ۵)، در مقایسه با گروه تیمار با داروی سیکلوفسفامید(تیمار ۴) کاملاً منطقی است و علت کاهش تعداد فولیکول آترزی در گروه تیمار ۳ نسبت به تیمار ۴ نیز به علت مصرف عصاره دارچین و خواص آنتی‌اکسیدانی آن قابل توجیه است(۱۸). افزایش هم زمان در سطح سرمی‌استروژن و هورمون‌های گنادوتروپین در این مطالعه هم‌سو با تحقیق‌ها(۱۹)، اثر بعضی ترکیب‌های عصاره دارچین بر محور هورمونی هیپوفیز- گناد را تأیید می‌کند.

سیکلوفسفامید با وجود کاربرد زیادش در درمان بعضی بیماری‌ها از جمله سرطان به واسطه خواص آلکیله کننده که دارد با ایجاد اتصال بین دو رشته مولکولی DNA، شکستن آن و مهار سنتز پروتئین اثر آپوپتوز خود، اثر مخربی در بافت اعمال می‌کند. این داروی آلکیله کننده مولکول‌های واکنشی تشکیل می‌دهد که گروه نوکلئوفیلیک روی DNA به ویژه ۷- ان گوانیل را آلکیله می‌کند. این مسئله سبب ایجاد پیوندهای جانبی میان بازها و جفت شدن غیر طبیعی آنها، شکسته شدن مولکول DNA و کاهش تقسیم‌های میوزی می‌شود(۱۱). از طرفی اثر سیکلوفسفامید در کاهش سطح سرمی‌هورمون‌های LH و FSH به وسیله محققین نشان داده شده است(۲۰ و ۷). این ترکیب به دلیل خواص آلکیله کننده و القای رادیکال‌های آزاد می‌تواند محور هیپوفیز- گناد را تحت تأثیر قرار دهد(۲۱). کاهش هورمون‌های جنسی در گروه تیمار با سیکلوفسامید به اثر تخریبی آن بر بافت تخمدان و کاهش فولیکول‌های آن مربوط است که تابع اثر این دارو بر ترشح هورمون LH از هیپوفیز است. از طرفی اثر دارچین در افزایش سطح هورمون‌های استرادیول واستروژن در تحقیق‌های زیادی(۲۴-۲۲ و ۱۷) نشان داده شده است. دارچین احتمالاً با افزایش ترشح هورمون‌های گنادوتروپین از هیپوفیز پیشین باعث افزایش سطح هورمون استروژن شده که در افزایش و رشد فولیکول‌ها نقش اساسی داشته است که با نتایج به دست آمده در تحقیق‌های رهباریان و همکاران(۱۹)

مطابقت داشت، لذا به نظر می رسد استفاده از دارچین در رژیم غذایی بیماران تحت شیمی درمانی، تا حدودی در کاهش اثرات منفی داروی سیکلوفسفامید در بدن مؤثر باشد.

نتیجه‌گیری

مطابق با نتایج به دست آمده از شمارش انواع فولیکول‌های تخمدانی و اندازه‌گیری سطح هورمون‌های جنسی در گروه‌های تیمار با عصاره هیدروالکلی دارچین در مقایسه با گروه تیمار با داروی سیکلوفسفامید، عصاره دارچین به صورت وابسته به دوز تا حدودی اثرات مخرب این دارو بر بافت تخمدان و ترشح هورمون‌های مربوطه در موش صحرایی ماده را جبران نموده است. با توجه به اهمیت حفظ سلامت کلی بدن در بیمارانی که ناگزیر به استفاده از داروی سیکلوفسفامید با وجود اثرات مخرب زیاد بر بافت‌های بدن از جمله بافت تخمدان هستند برای پیشنهاد مصرف ماده خوراکی دارچین با خواص آنتی‌اکسیدانی شناخته شده بعضی ترکیب‌های موجود در آن در مقابله با عوارض نامطلوب داروی سیکلوفسفامید و تعمیم نتایج این مطالعه به انسان، تحقیق‌های بیشتر توصیه می‌شود.

تقدیر و تشکر

این مقاله برگرفته از پایان‌نامه کارشناسی ارشد مربوط به رشته علوم جانوری دانشگاه آزاد اسلامی واحد جهرم می‌باشد. که با حمایت مالی این دانشگاه انجام گردید. بدین وسیله از معلونت پژوهشی دانشگاه و کلیه کسانی که در انجام این تحقیق ما را یاری نمودند کمال تشکر را داریم.

REFERENCES

1.Ghasemi A. Herbal medicine and aromatic plants and their effects. 2th ed. Azad Islamic university Sharkord Branch: Saman Dansh; 2010; 350-61.
2.Hosseini A, Zare S, Ghaderi-pakdel F, Ahmadi A. Evaluation of antioxidant effect of plant extracts and vitamin E jynsyng on fertility in male laboratory rats raised to seek long-term treatment with cyclophosphamide. Journal of Reproduction and Infertility 2010; 11 (4): 227-37.
3.Shari Far F, Mosfehi M, Dehghan A, America, Alishahi F. Cytotoxicity of spice and different extracts of cinnamomum and ginger with brine shrimp larvae toxicity test. Med Plants 2009; 10(2): 110-19.
4.Ranasinghe P, Galappaththy P, Constantine GR, Jayawardena R, Weeratunga HD, Premakumara S, et al. *Cinnamomum zeylanicum* (Ceylon cinnamon) as a potential pharmaceutical agent for type-2 diabetes mellitus. Study Protocol for Trials a Randomized Controlled Trial 2017; 29: 18(1): 446.
5.Schmidt E, Jirovetz L, Buchbauer G, Eller GA, Stoilova I, Krastanov A. Composition and antioxidant activities of the essential oil of cinnamon (*cinnamomum zeylanicum*) leaves from srilanka. J Essent Oil Bear Pl 2013; 9: 170-82.
6.Gurdip S, Maurya S, Delampasona MP, Catalon C. A comparison of chemical, antioxidant and antimicrobial studies pf cinnamon leaf and bark volatile oils, oleoresins and their constituents. Food Chem Toxicol 2007; 45(9): 1650- 61.
7.Elangovan N, Chiouc T, Tzenge WF, Chu ST. Cyclophosphamide treatment causes impairment of sperm and its fertilizing ability in mice. Toxicol 2006; 222(1-2): 60- 70.
8.Al-Najjar EWS. The effect of aqueous extract cinnamon zeylanicum bark on the structure and function of the ovary in female rats. American J Politic Sci 2011; 10(2): 178-9.
9.Rasuli M. Iranian generic drugs with nursing actions. 6th ed. Tehran: Andish Rafia Publication; 2012; 283-383.
10.Samsam Shariat H. Extraction and elicitation of active ingredients from medicinal plants. Shiraz University of Medical Sciences Publication 2013; 10: 258.
11.Wijnandina L, Annelie JE, Monique EM. Metronomic cyclophosphamide-induced long-term remission after recurrent high-grade serous ovarian cancer: A case study. Mol Clin Oncol 2017; 7(6): 1130–4.
12.DeLeve LD. Cellular target of cyclophosphamide toxicity in the murine liver: Role of glutathione and site of metabolic activation. Hepatol 2003; 24: 830-7.
13.Kummar S, Oza AM, Fleming GF, Sullivan DM, Gandara DR, Naughton MJ, et al. Randomized trial of oral cyclophosphamide and veliparib in high-grade serous ovarian, primary peritoneal, or fallopian tube cancers, or BRCA-mutant ovarian cancer. Clin Cancer Res 2015; 21: 1574–82.
14.Soleymani Mehnajani M, Abnousi MH, Mahmoudi M, Anvari M, Dezfulian AR, et al. Effect of cinnamon on ovarian structure in diabetic rats. J Med Sci Kerman 2009; 3: 233- 43.
15.Yuce A, Turk G, Ceribasi S, Sonmez M. Effects of cinnamon (Cinnamomum zeylanicum) bark oil on testicular antioxidant values, apoptotic germ cell and sperm quality. Andrologia 2012; 45(4): 248–55.
16.Prasad KN, Yang B, Dong X, Jiang G, Zhang H, Jiang Y. Flavonoid contents and antioxidant and activities from *cinnamomum* species. Innovat Food Sci Emerg Tech 2009; 10(4): 627- 32.
17.Huong DL, Amoura Z, Duhaut P, Sbai A, Costedoat N, Wechsler B, et al. Risk of ovarian failure and fertility after intravenous cyclophosphamide. A study in 84 patients. J Rheumatol 2002; 29(12): 2571-6.
18.Anderson RA, Broadburst CL, Polansky MM, Schmidt WF, Khan A, Flanagan VP, et al. Isolation and characterization of polyphenol type- A polymers from cinnamon with Insulin-like biological activity. J Agric Food Chem 2004; 52(1): 65-70.
19.Rahbanian R, Esmailpour H, Sadouqi SD. The effect of aqueous extract of marijuana (Avicennia marina) on The pituitary gonadal axis hormones and the number of follicles on the ovaries in diabetic mice. Armaghan J 2017; 22(1): 1-17.
20.Tsai-Turton M, Luong BT, Tan Y, Luderer U. Cyclophosphamide-induced apoptosis in COV434 human granulosa cells involves oxidative stress and glutathione depletion. Toxicol Sci 2007; 98(1): 216-30.
21.Niakani A, Farrokhi F, Hasanzadeh SH. Decapeptyl ameliorates cyclophosphamide-induced reproductive toxicity in male Balb/C mice: histomorphometric, stereologic and hormonal evidences. Iran J Reprod Med 2013; 11(10): 791–800.

22.Mathew S. Emilia abraham. studies on the antioxidant activities of cinnamon (cinnamomum verum) bark extracts, through various in vitro models. Food Chem 2006; 94(4): 520-28. ·
23.Pourahmadi M, Beheshtimoghadam Z, Kargar Jahromi H. The effect of cinnamon extract on gonadotrop in changes (FSH & LH) in rats treated with gelophen. Biomed Pharacol J 2014; 7(1): 20.
24.Ghafarir T, Johari H, Najafian M, Kargarjahromi H. Effect of hydroalcoholic extract of cinnamon on the pituitary axis in adult male rats under chemotherapy by cyclophosphamide. Zahedan J Res Med Sci 2014; 19(3): 16-20.

Armaghane-danesh, Yasuj University of Medical Sciences Journal (YUMSJ)

Original Article

The Effect of Hydroalcoholic Extract of *Cinnamomum Zeylanicum* on Changes of Ovarian Tissue and Hormone in the Cyclophosemide Treated Rats

Mehrani Bainvig H, Gholamzadeh N, Ghalandari R, Ghasemi F*

Department of Biology, Jahrom branch, Islamic Azad University, Jahrom, Iran

Received: 16 Jan 2018 Accepted: 20 Nov 2018

Abstract

Background & aim: The use of cyclophosphamide in the treatment of some diseases with its adverse side effects is imperative. Considering the well-known value of cinnamon extract, the present study aimed to evaluate its protective effect against the effects of cyclophosphamide on ovarian function in mice

Methods: forty-nine adult rats were arranged in seven groups. No treatment control group, sham group was injected drug's solvent, and treatment groups 1, 2, 3 were injected 5mg/kg/b.wt Cyclophosphamide daily. These groups were gavaged (0.5, 1, 2)mg/kg/b.wt Cinnamon extract daily. Group 4 was injected 5 mg/kg/b.wt Cyclophosphamide, and Group 5 was gavaged 2 mg/kg/b.wt Cinnamon extract. After 21 days, all rats were unconscious and blood was taken from their hearts. Immediately, the left ovary of them was removed and after fixation in 10% formalin solution and tissue processing, the sections with 5 micron thickness were prepared and studied. By centrifuging the blood, serum was isolated and the concentration of FSH and LH, estrogen and progesterone hormones was measured by ELISA method. The obtained data were analyzed with SPSS (18) and ANOVA, and they were compared with Duncan's test.

Results: The study of prepared photomicrographs of ovarian tissue indicated that the mean of follicle types and corpus luteum presented a significant decline in the treatment of Cyclophosphamide and Cinnamon extract especially in maximum dose compared to the control group and increase compared to the treatment Cyclophosphamide ($P<0.05$). Compared to cyclophosphamide treatment, there was a significant increase in the level of $P <0.05$. Extract of cinnamon extract increased significantly compared to other groups. Significant increase in atherosclerosis was observed in cyclophosphamide treatment and its reduction in other treatments. Significant decrease in FSH and LH, estrogen and progesterone in cyclophosphamide treatment and their increase in other treatments were observed.

Conclusion: According to these results, the cinnamon extract with its antioxidant properties had a dose- dependent protective effect on the pituitary-gond axis, and by increasing the number of follicles and the level of ovarian hormones, it reduced the adverse effects of cyclophosphamide in the ovary. Therefore, further research is recommended on generalizing this result to humans.

Keywords: Cinnamon extract, Cyclophosphamide, Ovary, Rat

***Corresponding author: Ghasemi F,** Department of Biology, Jahrom branch, **Islamic Azad University**, Jahrom, Iran
Email: Ghassemi.fr@gmail.com

Please cite this article as follows:
Mehrani Bainvig H, Gholamzadeh N, Ghalandari R, Ghasemi F. The Effect of Hydroalcoholic Extract of *Cinnamomum Zeylanicum* on Changes of Ovarian Tissue and Hormone in the Cyclophosemide Treated Rats. Armaghane-danesh 2018; 23(5): 547-558