

اثر عصاره هیدروآتانولی گیاه سیاهدانه (*Nigella Sativa L.*) بر فرآیند التیام زخم پوستی در موش‌های صحرایی نر دیابتی

الهام نوربار، ناصر میرازی*

گروه زیست شناسی، دانشگاه بوعلی سینا، همدان، ایران

تاریخ وصول: ۱۳۹۶/۲/۶ تاریخ پذیرش: ۱۳۹۶/۶/۳۰

چکیده

زمینه و هدف: زخم‌های پوستی از عوارض شایع دیابت است. استفاده از داروهای گیاهی تأثیر مطلوبی در التیام زخم داشته است. هدف از این مطالعه بررسی اثر عصاره هیدروآتانولی سیاهدانه بر زخم پوستی در موش‌های دیابتی می‌باشد.

روش بررسی: این مطالعه تجربی بر روی ۴۹ سر موش صحرایی نر نژاد ویستار (به وزن تقریبی ۲۵۰-۲۲۰ گرم) در قالب ۷ گروه مساوی انجام شد. گروه سالم بدون درمان، سالم دریافت کننده فنی توئین ۱ درصد، عصاره هیدروآتانولی ۲۰ و ۴۰ درصد سیاهدانه) بودند. دیابت به وسیله استروپتوزوتوسین ۶۰ میلی‌گرم بر کیلوگرم القا شد. پس از بیهوشی، زخمی به ابعاد ۱*۲ سانتی‌متر در ناحیه پشت همه حیوانات ایجاد شد و هر گروه تا زمان التیام کامل زخم تیمار مربوط به خود را دریافت کردند. جهت بررسی های بافت شناسی نمونه‌های بافتی تهیه شد. مساحت زخم هر سه روز یک بار اندازه‌گیری شد و داده‌ها با استفاده از آزمون آنالیز واریانس یک طرفه و آزمون تعقیبی توکی تجزیه و تحلیل شدند.

یافته‌ها: متوسط زمان ترمیم زخم برای گروه‌های دیابتی بدون درمان و دیابتی فنی توئین به ترتیب ۲۷ و ۲۴ روز به طول انجامید. در گروه‌های سالم بدون درمان و شرم، سالم فنی توئین التیام زخم به ترتیب در روزهای ۲۳، ۲۴ و ۲۱ تکمیل شد. کوتاه‌ترین زمان التیام زخم مربوط به گروه‌های دیابتی تیمار شده با عصاره سیاهدانه ۲۰ درصد (۱۸ روز) و ۴۰ درصد (۱۵ روز) بود. این دو گروه همچنین کم‌ترین میانگین سطح زخم را در طول دوره بررسی داشتند و متوسط سطح زخم گروه‌های تیمار شده با عصاره سیاهدانه با گروه کنترل خود اختلاف معناداری داشتند ($p < 0.05$).

نتیجه‌گیری: عصاره سیاهدانه اثرات قابل ملاحظه‌ای بر روند التیام زخم در موش‌های صحرایی دارد. با توجه به خواص ضد التهابی و ضد میکروبی سیاهدانه می‌توان گفت که این گیاه در ترمیم زخم‌های پوستی مؤثر است. مواد آنتی‌اکسیدان موجود در این گیاه سبب تسریع روند بهبود زخم در مقایسه با داروهای رایج می‌شود.

واژه‌های کلیدی: سیاهدانه، زخم پوستی، دیابت، موش صحرایی

*نویسنده مسئول: ناصر میرازی، همدان، دانشگاه بوعلی سینا، دانشکده علوم پایه، گروه زیست شناسی

Email: mirazi205@gmail.com

مقدمه

التیام زخم حاصل مجموعه فرآیندهایی است که در نهایت منجر به شبیه‌سازی بافت از دست رفته تا حد امکان می‌شود. ترمیم زخم فرآیند دینامیکی شامل چهار مرحله؛ بند آمدن خون، التهاب، تکثیر سلول‌ها، جایگزینی و بازسازی یا تشکیل بافت اسکار می‌باشد. لازم به ذکر است که هر مرحله بلافاصله پس از پایان مرحله قبلی آغاز شده و بسته به نوع زخم، موقعیت آن و بافتی که آسیب دیده، مدت زمان باقی ماندن در هر مرحله متفاوت خواهد بود (۱). در این میان ترمیم زخم‌های دیابتی از اهمیت به سزایی برخوردار است. چرا که در افراد دیابتی به دلیل اختلال در فاز التهاب، اختلال و کاهش در رگ‌زایی، تشکیل بیش از حد و بقای طولانی مدت بافت گرانولاسیون و اختلال در تجدید ساختار و بازسازی ترمیم زخم با تأخیر و نقص همراه است (۲). این مسئله موجب شده که بیماران دیابتی با عوارضی مانند عفونت زخم، قطع عضو، هزینه‌های درمانی بالا و در مواردی مرگ و میر مواجه شوند (۳). سال‌هاست که کوتاه کردن زمان بهبود زخم توجه محققین پزشکی را به خود جلب کرده است و داروهای متفاوتی نیز پیشنهاد شده است. با پیشرفت علم پزشکی اثرات سوء داروهای شیمیایی بیش از پیش آشکار می‌شود و در مقابل، استفاده از داروها و مواد

گیاهی روز به روز بیشتر می‌شود (۴). از جمله گیاهانی که مورد توجه قرار گرفته گیاه سیاهدانه است. سیاهدانه با نام علمی *Nigella sativa* از راسته گل‌های ساعتی و خانواده آلاله می‌باشد (۵). سیاهدانه گیاهی علفی و یک ساله و خودرو و پوشیده از کرک است و طول آن به ۴۰ تا ۹۰ سانتی متر می‌رسد. میوه آن به صورت کپسول بزرگ و متورمی است که شامل ۳ تا ۷ فولیکول است که هر کدام حاوی تعداد زیادی دانه هستند (۶). هنگامی که کپسول میوه‌ای می‌رسد باز می‌شود و دانه‌های آن به داخل فضا ریخته به رنگ سیاه در می‌آیند (۷). مصرف سیاهدانه از خاورمیانه شروع و به سرتاسر اروپا، آفریقا و هند انتقال یافت (۸). این گیاه به عنوان ادویه و در درمان بیماری‌هایی مثل؛ آسم، فشارخون، دیابت، التهاب، سردرد، سرفه، برونشیت، آگزما، تب، سرگیجه و آنفولانزا نیز مصرف داشته است (۹). از خواص اعجاب‌انگیز این گیاه می‌توان به اثرات ضد التهابی، ضد میکروبی، آنتی‌اکسیدانی، ضد توموری، تقویت کننده سیستم ایمنی، کاهش فشار خون و اثرات کاهنده چربی خون و قند خون اشاره کرد (۱۰). با توجه به مصرف فراوان این گیاه در ایران و جهان، مطالعه حاضر به منظور بررسی اثر التیام بخشی عصاره هیدروآتانولی سیاهدانه بر روی زخم پوستی در موش صحرایی نر دیابتی صورت پذیرفت.

روش بررسی

این مطالعه تجربی روی ۴۹ سر موش صحرایی نر نژاد ویستار در محدوده وزنی ۲۵۰-۲۲۰ گرم انجام گرفت. حیوانات در حیوان خانه دانشگاه بوعلی سینا در دمای کنترل شده 23 ± 2 درجه سانتی‌گراد و شرایط نور ۱۲ ساعت تاریکی و ۱۲ ساعت روشنایی نگهداری شدند و دسترسی آزاد به آب و غذا داشتند. در این مطالعه کلیه موارد اخلاقی مورد تأیید کمیته اخلاق پزشکی کار بر روی حیوانات آزمایشگاهی دانشگاه بوعلی سینا (۱۵۸-۳۹) رعایت شد. حیوانات به طور تصادفی در ۷ گروه هفت تایی؛ سالم بدون درمان (A)، سالم فنی توئین ۱ درصد (B)، شم یا سالم تیمار شده با اسیرین (C)، دیابتی بدون درمان (D)، دیابتی تیمار شده با فنی توئین ۱ درصد (E)، دیابتی دریافت کننده عصاره ۲۰ درصد سیاهدانه (F) و دیابتی دریافت کننده عصاره ۴۰ درصد سیاهدانه (G) دسته‌بندی شدند.

پس از خریداری سیاهدانه و شناسایی علمی آن به وسیله متخصص گیاه‌شناسی دانشگاه بوعلی سینا، دانه‌ها را به وسیله آسیاب برقی کاملاً پودر شد. برای استخراج مواد مؤثر از روش خیساندن استفاده شد. به پودر حاصل مقدار کافی اتانول ۸۰ درصد اضافه و به مدت یک هفته در یخچال نگهداری گردید سپس عصاره به کمک کاغذ صافی و قیف جدا و به

وسیله دستگاه روتاری تا حد امکان تغلیظ شد. سپس پمادهایی با غلظت ۲۰ درصد و ۴۰ درصد وزنی - وزنی در پایه اسیرین (ساخت شرکت انستیتو پاستور ایران) تهیه گردید (۱۱ و ۴).

جهت ایجاد دیابت نوع یک در چهار گروه از موش‌ها از تزریق داخل صفاقی داروی استرپتوزوسین (ساخت شرکت SIGMA کشور آلمان) با دوز ۶۰ میلی‌گرم بر کیلوگرم طی یک نوبت تزریق استفاده شد (۱۲). سه روز پس از تزریق دارو با اندازه‌گیری قند خون حیوانات به وسیله دستگاه گلوکومتر از دیابتی بودن آنها اطمینان حاصل شد. معیار دیابتی بودن حیوانات قند خون بالای ۲۰۰ میلی‌گرم در دسی لیتر در نظر گرفته شد.

پس از بیهوشی با تزریق داخل صفاقی مخلوط مساوی از کتامین (۵۰ میلی‌گرم بر کیلوگرم) و زایلازین (۱۰ میلی‌گرم بر کیلوگرم) حیوان به صورت شکمی روی میز جراحی قرار داده شدند (۱۲ و ۴). موهای پشت حیوان کاملاً تراشیده شد. سپس با کمک یک شابلن، مستطیلی به ابعاد 2×1 سانتی‌متر روی پوست ترسیم گردید. ضخامت کاملی از پوست شامل؛ اپیدرم و درم و هیپودرم با استفاده از چاقوی جراحی برداشته شد. روز جراحی روز صفر در نظر گرفته شده و در این روز موش‌ها دارویی دریافت نکردند. از روز بعد از جراحی (روز اول) تا التیام کامل زخم در هر گروه، هر روز با کمک یک گوش پاک کن تمیز

واریانس یک طرفه و تست تعقیبی توکی تجزیه و تحلیل شدند.

یافته ها

سطح زخم در گروه‌های دیابتی بدون درمان و دیابتی تحت درمان با فنی توئین در سه روز اول روند افزایشی شدیدی داشته و در روزهای بعدی نیز به کندی کاهش یافته به گونه‌ای که در روز بیست و سوم نیز زخم به طور کامل در این دو گروه درمان نشده است. با ادامه دوره درمان زمان التیام کامل زخم برای موش‌های دیابتی بدون درمان ۲۷ و برای موش‌های دیابتی دریافت کننده فنی توئین ۲۴ روز به طول انجامید. سطح زخم در گروه دیابتی تحت درمان با عصاره ۲۰ درصد و ۴۰ درصد سیاهدانه در روز اول افزایش یافت و در روزهای بعدی رو به کاهش گذاشت و در نهایت به ترتیب در روزهای ۱۸ و ۱۵ فرآیند ترمیم تکمیل شد. در گروه‌های سالم افزایش اولیه سطح زخم کمتر از گروه‌های دیابتی بود و پس از این افزایش اولیه روند کاهشی طی شده و برای گروه‌های بدون درمان، فنی توئین و شم به ترتیب روزهای ۲۳ و ۲۱ و ۲۴ روزهای پایان فرآیند ترمیم منظور شد (نمودار ۱).

درمان با عصاره سیاهدانه باعث کاهش معنی‌دار سطح زخم در گروه‌های دیابتی دریافت کننده عصاره ۲۰ و ۴۰ درصد سیاهدانه نسبت به گروه دیابتی بدون درمان (کنترل) و دریافت کننده فنی توئین

تیمار مربوطه بر روی سطح زخم مالیده می‌شد. البته قبل از استعمال هر دارو سطح زخم‌ها با یک تامپون آغشته به سرم فیزیولوژی به آرامی و با دقت تمیز می‌شدند. در طول دوره مطالعه زخم به صورت روباز بود (۱۳).

مساحت زخم هر سه روز یک بار تا بهبود کامل زخم اندازه‌گیری می‌شد. برای جلوگیری از حرکت حیوان هنگام اندازه‌گیری، هر یک از موش‌ها با کمک استنشاق اثر بی حرکت شدند. سپس حیوان را به صورت شکمی قرار داده و طبق روش شوهانی و همکاران، با کمک کاغذ شفاف، محیط زخم ترسیم و با استفاده از کاغذ میلی متری مساحت زخم محاسبه شد. خطای اندازه‌گیری با سنجش ابعاد زخم به وسیله کولیس و به دست آوردن میانگین اندازه‌های حاصل از دو روش فوق به حداقل رسید.

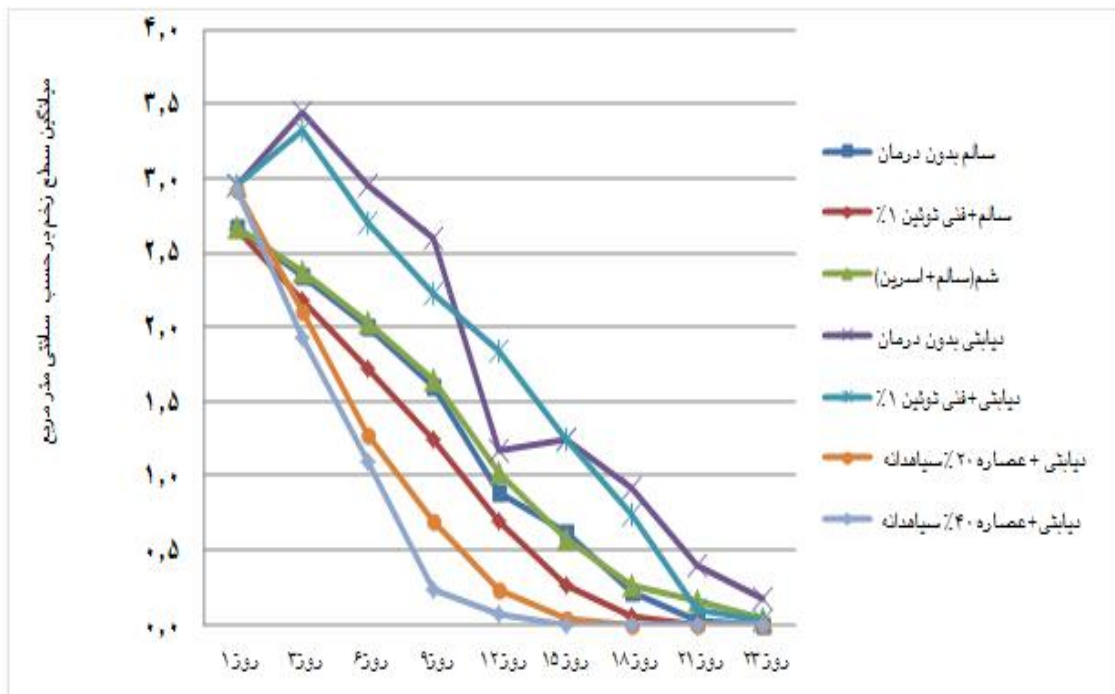
جهت بررسی‌های بافت‌شناسی از رنگ‌آمیزی هماتوکسیلین و ائوزین استفاده شد. نمونه‌هایی از ضخامت کامل پوست در انتهای مرحله درمان در هر گروه برداشته شدند و پس از شستشو به وسیله سرم فیزیولوژی بلافاصله در فرمالین ۱۰ درصد جهت فیکس شدن و تهیه مقاطع بافتی قرار داده شد (۱۴).

داده‌های جمع‌آوری شده با استفاده از نرم‌افزار SPSS و آزمون‌های آماری آنالیز

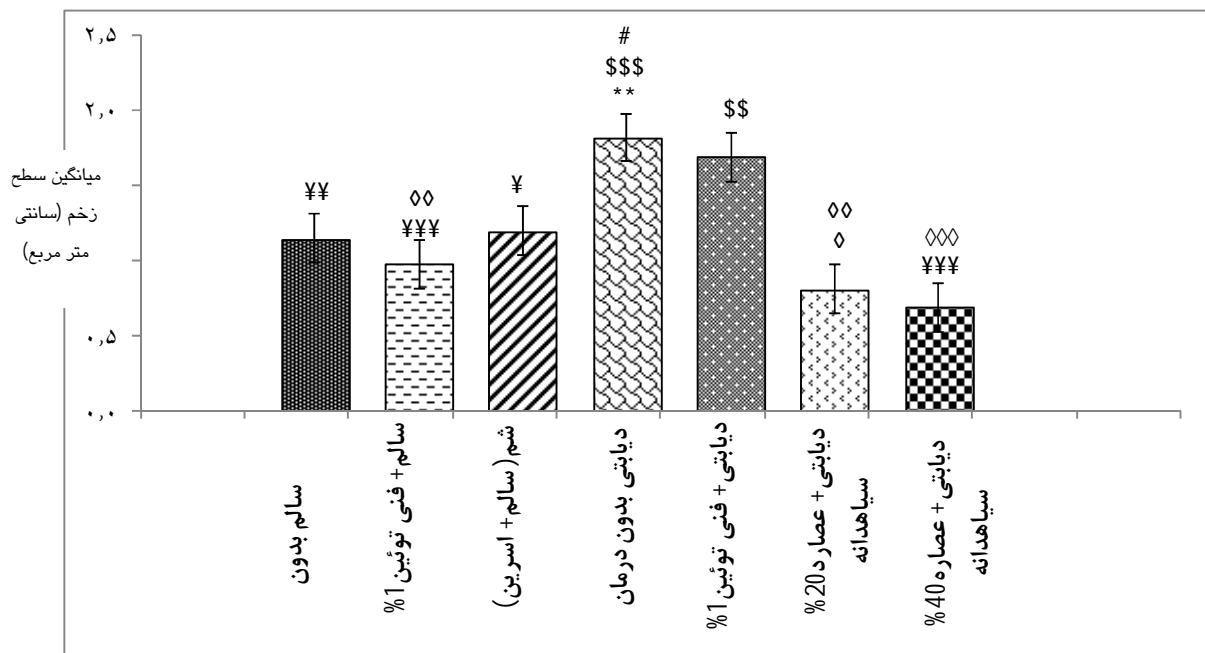
معنی‌داری با گروه کنترل خود(سالم بدون درمان) نشان نداد(نمودار ۲).

نمای کلی ترمیم زخم در گروه‌های مورد مطالعه در تصویر ۱ نشان داده شده است. مطالعه‌های بافت شناسی نشان داد، ضخامت لایه اپیدرم و تعداد سلول‌های فیبروبلاست در گروه‌های تیمار شده با عصاره سیاهدانه به طور قابل ملاحظه‌ای بیشتر از گروه‌های دیگر است. همچنین رشته‌های کلاژن نیز در زخم‌های تیمار شده با سیاهدانه ضخیم‌تر هستند و آرایش منظم‌تری دارند که نشان دهنده بهبود مناسب و طبیعی زخم می‌باشد(تصویر ۲).

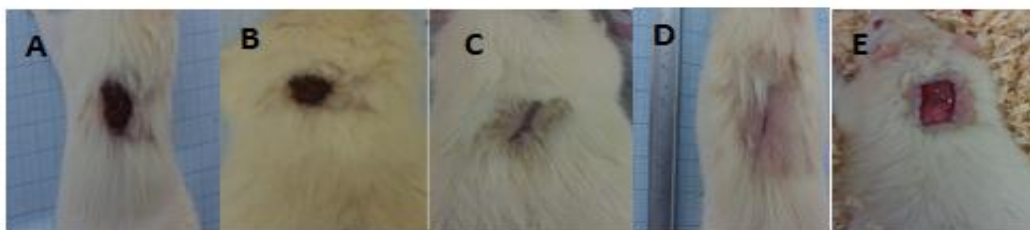
شد ($p < 0.001$). با این که ترمیم زخم در گروه عصاره ۴۰ درصد سریع‌تر از عصاره ۲۰ درصد انجام شد، ولی از نظر آماری اختلاف معنی‌داری بین میانگین مساحت زخم این دو گروه مشاهده نشد. استفاده از پماد فنی توئین سبب کاهش سطح زخم شده، ولی از نظر آماری اختلاف معنی‌داری بین گروه‌های بدون درمان با گروه‌های دریافت‌کننده فنی توئین (در شرایط مشابه سالم و دیابتی) مشاهده نشد. میانگین سطح زخم در گروه سالم بدون درمان اختلاف معنی‌داری نسبت به گروه دیابتی بدون درمان از خود نشان داد ($p < 0.001$) همچنین گروه ششم از نظر آماری اختلاف



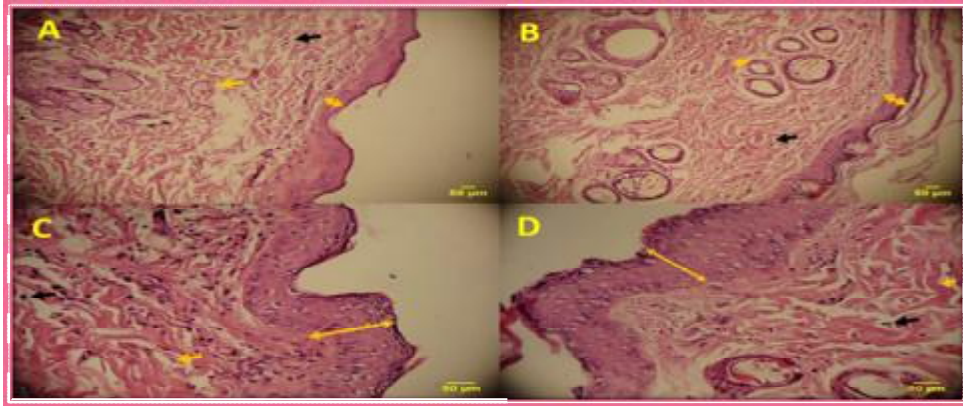
نمودار ۱: روند درمان سطح زخم در گروه‌های مورد مطالعه طی ۲۳ روز



نمودار ۲: بررسی میانگین سطح زخم در هر یک از گروه‌ها در طول دوره‌ی درمان. * بیانگر معنی‌داری نسبت به گروه کنترل ($p < 0.01$); ** بیانگر معنی‌داری نسبت به گروه فنی توئین ($P < 0.01$) و ($$$$: P < 0.001$)، # بیانگر معناداری نسبت به گروه شم ($P < 0.05$)، \$ بیانگر معناداری نسبت به گروه فنی توئین ($P < 0.01$) و ($¥ : P < 0.05$) و ($¥¥ : P < 0.01$) و ($¥¥¥ : P < 0.001$)، ◇ بیانگر معناداری نسبت به گروه دیابتی دریافت‌کننده فنی توئین ($P < 0.01$) و ($◇◇ : P < 0.001$)



تصویر ۱: تصویر کلی ترمیم زخم در روز دوازدهم: (A) دیابتی بدون درمان، (B) دیابتی فنی توئین، (C) دیابتی تیمار شده با عصاره ۲۰٪ (D)، دیابتی تیمار شده با عصاره ۴۰٪ (E) زخم تمام ضخامت ایجاد شده در ناحیه پشت حیوان در روز صفر (جراحی)



تصویر ۲: مقطع بافت شناسی. A: گروه دیابتی بدون درمان. B: گروه دیابتی دریافت کننده فنی توئین. C: گروه دیابتی تیمار شده با عصاره ۲۰٪ سیاهدانه. D: گروه دیابتی تیمار شده با عصاره ۴۰٪ سیاهدانه. ضخامت اپیدرم (پیکان دو طرفه)، رشته های کلاژن (پیکان نارنجی) و سلول های فیبروبلاست (پیکان سیاه) مشاهده می شود.

بحث

خواهند نمود و گیاه سیاهدانه نیز به دلیل دارا بودن خاصیت ضد التهابی (۱۵) و (۱۰) در روند بهبود زخم مؤثر خواهد بود.

علت احتمالی دیگر برای تسریع التیام زخم به وسیله سیاهدانه می تواند خاصیت آنتی اکسیدانی این گیاه باشد (۱۰). عصاره سیاهدانه حتی اثر آنتی اکسیدانی قوی تری نسبت به آنتی اکسیدان های سنتتیک مثل BHA و BHT دارد (۱۷). طبق گزارش زارعیان و همکاران تعدیل التهاب و استفاده از آنتی اکسیدان ها ترمیم زخم را تسریع می کند (۱۸). در گزارش دیگری ذکر شده است که تیموکوئینون (ماده مؤثره سیاهدانه) در مطالعه های درون تنی و بیرون تنی از آسیب های اکسیداتیو محافظت می کند (۱۵). تصور می شود که گیاه سیاهدانه از طریق حفاظت در برابر رادیکال های آزاد (۱۹) عمل التیام زخم را تسریع می کند که موارد فوق نتایج مطالعه حاضر را تأیید می کند.

استفاده از عصاره گیاهان دارویی در روند التیام زخم های پوستی از زمان های قدیم رایج بوده است. با توجه به نتایج به دست آمده عصاره هیدروآتانولی ۴۰ درصد سیاهدانه کوتاه ترین زمان ترمیم زخم را به خود اختصاص داده است. پماد حاوی عصاره گیاه سیاهدانه در روزهای آغازین دوره ترمیم زخم اثرات ضد التهابی خوبی از خود نشان داده است. پس احتمالاً بخشی از اثرات ترمیمی پماد مربوط به همین اثر ضد التهابی باشد. صلیح و همکاران (۱۵) و ضیایی و همکاران، اثر ضد التهابی سیاهدانه را گزارش کردند (۹). از سوی دیگر طبق آنچه در مقاله اشرفی و همکاران ذکر شده، داروهای ضد التهابی به خصوص از نوع غیراستروئیدیها از پرمصرف ترین داروها بعد از جراحی به منظور کاهش درد و التهاب زخم می باشند (۴). طبیعتاً گیاهان دارویی که دارای اثرات ضد التهاب هستند، التیام را تسریع

خاکساری و همکاران گزارش کردند که جلوگیری از عفونت، بهبودی زخم را تسریع می‌بخشد، بنابراین گزارش، داروهای آنتی‌بیوتیک از طریق کنترل عفونت زخم موجب تسریع التیام زخم می‌شوند (۱۹). سیاهدانه دارای خاصیت ضد میکروبی است (۹). این گیاه اثر ضدباکتری خود را هم بر روی باکتری‌های گرم مثبت و هم گرم منفی نشان داده است (۱۶). نتایج مطالعه‌های مرسی و همکاران و همچنین صالح و همکاران، فعالیت ضد میکروبی سیاهدانه را تأیید می‌کنند (۲۰ و ۱۵). بر پایه این گزارش‌ها می‌توان نتیجه گرفت که یکی از دلایل تسریع روند التیام زخم اثر ضد میکروبی و ضد عفونی‌کنندگی آن است. از آنجایی که حیوانات درمان شده با عصاره هیچ‌گونه عفونتی را نشان ندادند پس نتایج حاصل از تحقیق حاضر نیز هم سو با نتایج فوق می‌باشد.

یکی از ترکیب‌های فعال موجود در سیاهدانه تیمول است (۸). تیمول بخشی از اسانس بسیاری از گیاهان می‌باشد که به عنوان ترکیب طبیعی ضد باکتریایی به کار برده می‌شود (۲۱). فعالیت‌های ضدباکتری، آنتی‌اکسیدان و ضدقارچ تیمول طی بررسی‌های متفاوت مورد تأیید قرار گرفته است (۲۲). از آنجا که سیاهدانه حاوی مقادیر بالای تیمول می‌باشد پس احتمالاً اثر ضد باکتریایی تیمول موجود در عصاره هیدروآتانولی سیاهدانه موجب کنترل عفونت پوستی در زخم شده و از این طریق موجب افزایش سرعت ترمیم نیز می‌شود. این نتیجه با نتایج حاصل از مطالعه فرهپور و همکاران که بر روی اثر

التیام بخشی اسانس گیاه نعناع فلفلی بود مطابقت دارد. طبق نتایج فرهپور و همکاران وجود مقادیر بالای تیمول در اسانس گیاه نعناع فلفلی سبب کوتاه شدن دوره ترمیم زخم در موش‌های تیمار شده با این عصاره می‌باشد (۲۱).

در این مطالعه مشخص شد، التیام زخم در گروه‌های دریافت‌کننده پماد عصاره سیاهدانه بهتر و سریع‌تر از گروه دریافت‌کننده فنی توئین است. این احتمال وجود دارد که مکانیسم‌هایی که برای عملکرد فنی توئین در سرعت بخشیدن به التیام زخم مطرح است با قدرت بیشتر و اثرگذاری بالاتر به عنوان ساز و کارهای گیاه سیاهدانه نیز مطرح باشند. این مکانیسم‌ها شامل افزایش آنژیوژنز و بوجود آمدن قدرت تحمل کشش بیشتر در روند التیام زخم می‌باشد (۲۳).

با مقایسه گروه‌های سالم و دیابتی که شرایط دارویی یکسان داشتند، اختلاف معنی‌دار بین آنها دیده شد و التیام در گروه‌های دیابتی به تعویق افتاده است. این یافته در تأیید مطالعه‌های عبدالله زاده فرد و همکاران است. مکانیسمی که برای توضیح تأثیرات مخرب دیابت بر روی ترمیم زخم عنوان شده آن است که تغییر در زمان ترشح و سطح بیان فاکتورهای رشد می‌تواند فرآیند ترمیم نرمال را تحت تأثیر قرار دهد (۲۴).

نتایج نشان داد با این که التیام زخم در گروه دریافت‌کننده فنی توئین سریع‌تر از گروه بدون درمان انجام شده، ولی از نظر آماری اختلاف معنی‌داری بین

تقدیر و تشکر

مقاله حاضر حاصل پایان نامه کارشناسی ارشد مصوب دانشگاه بوعلی سینا بوده که تحت حمایت معاونت محترم پژوهشی دانشکده علوم پایه دانشگاه مذکور انجام پذیرفته است. هم‌چنین نویسندگان مقاله از رامتین پاکزاد و دکتر سیامک یاری تشکر و قدردانی می‌نمایند.

آنها وجود ندارد. در مطالعه‌ای که میر نظامی تحت عنوان مقایسه اثر فنی-توئین، استروژن و سیلورسولفادیازین بر روی التیام زخم انجام دادند همین نتیجه حاصل شد (۲۵). هم‌چنین در مطالعه شمس‌الدینی نیز فنی توئین در ترمیم زخم نسبت به گروه کنترل اثرات بهتری داشته، اما از نظر آماری این اختلاف معنی‌دار نبوده است (۲۶). محتمل است که پماد فنی توئین ۱ درصد اثر التیام بخشی بر زخم‌های مزمن دارد. حال آن‌که زخم مورد مطالعه حاضر یک زخم حاد است. پس احتمالاً زمینه برای تأثیر این دارو فراهم نبوده است. این نتیجه با نتایج اسدبگی و همکاران تطابق دارد (۲۷). پیشنهاد می‌شود با طراحی جامع‌تر و دقیق‌تر، اثرات درمانی این گیاه بر مراحل مختلف التیام زخم بررسی شده و با شناسایی ترکیب‌های مؤثر موجود در گیاه سیاهدانه، نسبت به کاربرد هرکدام از آنها به طور مجزا تحقیق‌ها تکمیل‌کننده‌ای انجام شود.

نتیجه‌گیری

عصاره دانه گیاه سیاهدانه اثرات قابل ملاحظه‌ای بر روند التیام زخم در موش‌های صحرایی دارد. با توجه به خواص ضد التهابی و ضد میکروبی سیاهدانه می‌توان گفت که این گیاه در ترمیم زخم‌های پوستی مؤثر است. مواد آنتی‌اکسیدان موجود در این گیاه سبب تسریع روند بهبود زخم در مقایسه با داروهای رایج جهت التیام زخم می‌شود.

REFERENCES

1. Tatiana N, Michael R, Ira M. Acute and Impaired Wound Healing: Pathophysiology and Current Methods for Drug Delivery, Part 1: Normal and Chronic Wounds: Biology, Causes, and Approaches to Care. *Adv Skin Wound Care* 2012; 25(7): 304–14.
2. Loots MA, Lamme EN, Zeegelaar J, Mekkes JR, Bos JD, Middelkoop E. Differences in cellular infiltrate and extracellular matrix of chronic diabetic and venous ulcers versus acutewounds. *Journal of Investigative Dermatology* 1998; 111(5): 850-7.
3. Ahmadi R, Ghasemi N. Effect of local application and injection of *Cinnamomum zeylanicum* on burn wound improvement in diabetic and non-diabetic male rats. *Medical Sciences* 2015; 25(1): 27-32.
4. Ashrafi A, Rezaei A, Sohrabi hagh doost I, Mohajeri D, Nejad Borhan M, Ashrafi I, et al. Histometric and histopathologic evaluation of the effects of *Equistum arvense* herbal extract versus Zinc Oxide in rabbit skin wound healing model. *Journal of Veterinary Clinical Pathology* 2010; 7(4): 843-53.
5. Namjoo A, Sadri S M, Rafeian M, Ashrafi K, Shahin Fard N, Ansari samani R ,et al . Comparing the effects of *nigella sativa* extract and gentamicin in treatment of urinary tract infection caused by ecol. *J Mazandaran Univ Med Sci* 2013; 22 (96) :22-29.
6. Aftab A, Asif H, Mohd M, Shah A K, Abul K N, Nasir AS, et al. A review on therapeutic potential of *Nigella sativa*: A miracle herb. *Asian Pac J Trop Biomed* 2013; 3(5): 337–52.
7. Schleicher P, Saleh M. Black seed cumin: the magical Egyptian herb for allergies asthma and immune disorders. *Healing Arts Press, Rochester, Vermont* 2000; 54-90.
8. Marderosian A, Lawrence L, John A. Review of natural products. 6th ed. *Facts & Comparisons: U.S*; 2011; 789-93.
9. Ziyayi T, Mohari N, Hossein zade H. Effects of Toxicology and pharmacology of *nigella sativa*. *Journal of Medical Plants* 2013; 16-24.
10. Mehri S, Shahi M, Razavi B, Vahdati Hassani F, Hosseinzadeh H. Neuroprotective effect of thymoquinone in acrylamide-induced neurotoxicity in Wistar rats. *Iran J Basic Med Sci* 2014; 17(12): 1007–11.
11. Shoohani B, Hematti AA, Taheri Moghadam M. Effects of *Scrop hularia* Extract on Wound Healing in Rabbit. *Scientific Journal of Ilam University of Medical Sciences* 2010;17(4); 9-16.
12. Babaei S, Darabi M, Bayat M, Nakhaei M, Bayat P , Baazm M, et al. Effect of Pentoxifylline on biomechanical indices in acute phase of skin wound healing in diabetic rats. *Arak Medical University Journal (AMUJ)* 2014; 17(88): 12-21.
13. Alahtavakoli M, Vazirinejad R, Ansari A, Negahban MS, Mashayekhi H, Nazari M, et al. Effect of *Teucrium polium* extract on skin wound healing in rat. *Hormozgan Medical University Journal* 2012; 16(1): 17-24.
14. Bancroft J, Marilyn G. Theory and practice of histological techniques. 6ED. England: Churchill Livingstone; 2008; pp: 98-125.
15. Mehmet Salih A, Aydemir K, Sezen K, Ahmet K, İrfan E, Hatice S, et al. Thymoquinone protects end organs from abdominal aorta ischemia/reperfusion injury in a rat model. *Brazilian Journal of Cardiovascular Surgery* 2015; 30(1): 77–83.
16. Hassanien MF, Assiri AM, Alzohairy AM, Oraby HF. Health-promoting value and food applications of black cumin essential oil: an overview. *J Food Sci Technol* 2015; 52(10): 36-42.
17. Zareian P, Zahiri SH, Ketabchi F, Ruzmeh SH. Effect of local *Tamarix monnifera* on skin wound healing process in rabbit. *J Mazand Univ Med Sci* 2007; 17: 48-57.
18. Burits M, Bucar F. Antioxidant activity of *Nigella sativa* essential oil. *Phytotherapy Research* 2000; 14(5): 323–8.
19. Khaksari M, Rezvani ME, Sajadi M, Soleimani A. The effect of topically applied water extract of *Rhazya stricta* on cutaneous wound healing. *Journal of Semnan University of Medical Science* 2000; 1(3): 1-10.
20. Morsi NM. Antimicrobial effect of crude extracts of *Nigella sativa* on multiple antibiotics-resistant bacteria. *Acta Microbiologica Polonica* 2000; 49(1): 63–74.
21. Farahpor M, Farhangi N, Neiriz M. Histopathological evaluation of the effect of *Mentha piperita* essential oil on cutaneous wound healing in rats infected with *C. albicans*. *Journal of Comparative Pathobiology* 2015; 11(47): 1453-62.
22. Palaniappan K, Holley RA. Use of natural antimicrobials to increase antibiotic susceptibility of drug resistant bacteria. *Int J Food Microbiol* 2010; 140(2): 164-8.

23. Mehvarz SH, Tahmasebi MH, Asgari AR. Effect of phenytoin powder on open wound healing process in rat skin. *Kowsar Medical Journal* 1998; 3(3): 177-82.
24. Abdollahzade Fard A, Zarifkar A, Dehghan GA, Ay J. Effects of systemic administration of estrogen on the process of wound healing in excisional wounds in diabetic rat. *Urmia Medical Journal* 2009; 20(1): 26-33.
25. Mirnezami M, Ebrahimi Fakhar HR, Rezaei K, Rahimi H. Comparing the healing effects of topical phenytoin, conjugated estrogen and silver sulfadiazine on skin wounds in male rats. *KAUMS Journal (FEYZ)* 2011; 15 (1): 11-14.
26. Shamseddini S, Yavar Zadeh M, Shamseddinia. Comparison of the healing effects of topical phenytoin, estrogen and silver sulfadiazine on skin wound in male rats. *Iranian Journal of Dermatology* 2006; 8(34): 488-2.
27. Asadbegi M, Mirazi N, Vatanchian M. Comparative study of lotus corniculatus L. Hydroethanolic extract and phenytoin ointment effects on rat skin wound healing: morphometrical and histopathological studies. *Journal of cell and tissue* 2011; 2(3): 213-224.

Study of *Nigella sativa* L. seed's hydroethanolic extract on skin wound healing in male diabetic rats

Noorbar E, Mirazi N*

Department of Biology, Bu- Ali Sina University, Hamedan, Iran

Received: 26 Apr 2017

Accepted: 21 Sep 2017

Abstract

Background and Aim: Skin wounds are a common complication of diabetes. The use of herbal medicines has had a beneficial effect on healing of the wound. The aim of this study was to evaluate the effect of hydroethanolic black currant extract on skin ulcers in diabetic rats.

Methods: The current experimental study was performed on 49 male Wistar rats (weighing 250-220 gr) in 7 equal groups. Healthy, untreated, healthy subjects received 1% phenytoin, healthy treated with aspirin (sham), untreated diabetic, diabetic groups (receiving 1% phenytoin, 20% and 40% hydroethanolic extract of blackcurrant). Diabetes was induced by Streptozotocin (60 mg / kg). After anesthesia, injuries were made in the 1 × 2 cm area at the back of each animal, and each group received the treatment for their entire healing until complete healing. Histological studies were performed on tissue samples. The area of the wound was measured every three days once, and the data were analyzed by one-way ANOVA and Tukey's post hoc test.

Results: The mean wound healing time for non-treated diabetic groups and phenytoin-treated diabetics was 27 and 24 days, respectively. In healthy groups without treatment, the healthy phine thinea hemorrhage was completed on days 23, 24 and 21, respectively. The shortest healing time was observed in diabetic groups treated with 20% (18 days) and 40% (15 days) black currant extracts. The two groups also had the lowest mean surface area of the wound during the study period and the mean of the wound levels of the treated groups with the black yeast extract was significantly different from the control group ($p < 0.05$).

Conclusion: The extract of black currant has significant effects on the healing process of wounds in rats. Regarding the anti-inflammatory and anti-microbial properties of black cumin, it can be used to repair skin lesions. The antioxidant material in this plant accelerates the process of wound healing in comparison with conventional drugs.

Key words: Blackheads, Skin ulcer, Diabetes mellitus, Rat

Corresponding author: Mirazi N, Department of Biology, Faculty of Basic Sciences, Bu- Ali Sina University, Hamedan, Iran

Email: mirazi205@gmail.com

Please cite this article as follows:

Noorbar E, Mirazi N. Study of *Nigella sativa* L. seed's hydroethanolic extract on skin wound healing in male diabetic rats. *Armaghane-danesh* 2017; 22 (4): 419-430.