

## حاملگی خارج رحمی تخمدانی: گزارش یک مورد نادر

نقیسه لطفیان<sup>۱</sup>، عاطفه طلایی بیجستانی<sup>۱</sup>، محمدرضا رحمانی<sup>۲</sup>، محمد دائمی<sup>۲</sup>، رقیه رحمانی<sup>۲</sup>

<sup>۱</sup> کمیته تحقیقات دانشجویی، دانشگاه علوم پزشکی گناباد، گناباد، ایران، <sup>۲</sup> گروه روانشناسی بالینی، واحد گناباد، دانشگاه آزاد اسلامی، گناباد، ایران،  
<sup>۳</sup> گروه مشاوره، آموزش و پرورش گناباد، گناباد، ایران، <sup>۴</sup> گروه مامایی، دانشگاه علوم پزشکی گناباد، گناباد، ایران

تاریخ وصول: ۱۳۹۵/۸/۲۰ تاریخ پذیرش: ۱۳۹۵/۱۱/۲۵

### چکیده

**زمینه و هدف:** حاملگی تخمدانی فرم ناشایعی از حاملگی خارج رحمی است، که معمولاً با تاخیر تشخیص داده می‌شود. هدف از این مطالعه گزارش یک مورد حاملگی خارج رحمی تخمدانی بود.

**معرفی بیمار:** خانمی ۱۹ ساله با سابقه تخمدان پلی کیستیک - بارداری اول، با سن حاملگی ۹ هفته و ۴ روز، با شکایت از درد شدید شکمی و لکه بینی که یک هفته قبل به علت تهدید به سقط با شکایت از لکه بینی و درد شکمی بستری بوده با تجویز شیاف پروژسترونی مرخص شده است، مراجعه نمود. به دنبال درخواست سونوگرافی واژینال، یک توده اکوژن و هتروژن به ابعاد ۱۸×۸/۵ در مجاورت تخمدان چپ دیده شد که به نفع حاملگی خارج رحمی گزارش شد. بیمار با تشخیص بارداری خارج رحمی در تخمدان بستری و تحت درمان با متوترکسات قرار گرفت.

**نتیجه‌گیری:** در خانم‌های بارداری که با شکایت از خونریزی و لکه بینی در اوایل بارداری مراجعه می‌کنند، علاوه بر تهدید به سقط، باید وجود بارداری خارج رحمی را حتی در صورت نبود علائم بالینی، مدنظر قرار داد.

**واژه‌های کلیدی:** حاملگی خارج رحمی، حاملگی تخمدانی، سقط.

\* نویسنده مسئول: رقیه رحمانی، گناباد، دانشگاه علوم پزشکی گناباد، دانشکده پرستاری و مامایی، گروه مامایی

Email: [roghaiehrahmany@yahoo.com](mailto:roghaiehrahmany@yahoo.com)

## مقدمه

لگن، سن و سابقه حاملگی نا بجا نیز می‌توانند از عوامل مستعد کننده برای ابتلا به آن باشند (۷). همچنین تأخیر در آزادی تخمک، ضخیم شدن غلاف سفید بیضه، اختلال عملکرد لوله‌های رحمی و دستگاه داخل رحمی جلوگیری از بارداری در بروز آن نقش دارد (۸).

تشخیص بالینی دقیق حاملگی تخمدانی دشوار است، ولی می‌توان با استفاده از سونوگرافی مهبل و اندازه‌گیری BHCG و تشخیص به موقع و درمان محافظه کارانه از ناباروری آینده فرد پیشگیری کرد (۹). هر چند در لاپاراسکوپی حاملگی تخمدانی خونریزی جسم زرد یا پارگی کیست تخمدان حدس زده می‌شود. تنها راه دقیق تشخیص بافت شناسی نمونه است (۱۰). محققان در گزارش یک مورد حاملگی تخمدانی با سابقه دوبار حاملگی خارج رحمی دریافتند، که حاملگی تخمدانی نادر و تشخیص بالینی آن مشکل است، ولی در صورت تشخیص سریع آن باروری آینده فرد بدون تغییر باقی می‌ماند (۱۱). در مطالعه ای که بر روی یک مورد نادر از حاملگی هتروتایپ انجام گردید، گزارش شد، که در دهه اخیر در اکثر مواردی که حاملگی هتروتایپ تخمدانی گزارش شده، عامل مساعد کننده آن، استفاده از دستگاه داخل رحمی بوده است (۱۲). در این گزارش یک مورد نادر حاملگی خارج رحمی تخمدانی خود به خود بیان می‌گردد.

شایع‌ترین علت مرگ و میر مادران در سه ماهه اول بارداری، حاملگی خارج رحمی است. در این حالت لانه گزینی جنین در محلی غیر از حفره رحم و اکثراً در لوله‌های رحمی انجام می‌شود که یکی از اورژانس‌های بارداری است و اکثراً نیاز به مداخله سریع دارد. بر اساس گزارشی از سازمان جهانی بهداشت ۴/۹ درصد مرگ مادران، ناشی از حاملگی خارج رحمی است (۱).

حاملگی خارج رحمی یک عارضه شایع در جهان است. این بیماری در کشورهای در حال توسعه از ۱ در ۴۴ زایمان تا ۱ در ۲۱ زایمان متفاوت است، در حالی که در کشورهای پیشرفته غربی، شیوع آن بین ۱ در ۲۳۳ تا ۱ در ۲۸۰ زایمان متغیر است (۲).

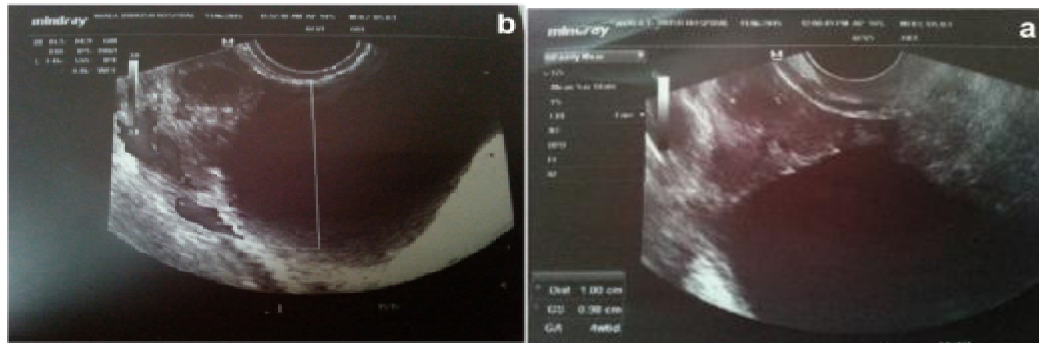
حاملگی تخمدانی با بروز ۱/۴۰,۰۰۰-۱/۷۰۰۰ تولد زنده است و ۰/۵-۳ درصد از تمام حاملگی‌های خارج رحمی را شامل می‌شود (۳). حاملگی تخمدانی در زنانی که بدون علایم بالینی، آزمایشگاهی و سونوگرافی هستند، غیر قابل افتراق از حاملگی لوله‌ای است (۴). در حال حاضر تنها عامل خطر مرتبط با بروز حاملگی تخمدانی استفاده از دستگاه داخل رحمی است (۵). عوامل خطر دیگری که در ایجاد حاملگی خارج رحمی نقش دارند شامل؛ سیگار کشیدن، آندومتریوز و سزارین قبلی است (۶). بیماری التهابی

## گزارش مورد

بیمار خانمی است ۱۹ ساله، با سابقه تخمدان پلی‌کیستیک - بارداری اول، پاریته صفر، بدون سابقه سقط - که با شکایت از لکه بینی و درد شدید شکمی، که از ۱۱ روز قبل، و به دنبال ۴۹ روز تاخیر قاعدگی آغاز شده است، به پزشک درمانگاه مراجعه نمود. مادر سابقه تخمدان پلی کیستیک داشته و حاملگی فعلی او بدون مصرف هیچ گونه دارویی رخ داده است. بعد از ۴۹ روز تاخیر قاعدگی آزمایش بارداری در تاریخ ۹۵/۵/۱۸ به وسیله پزشک درخواست شد و مقادیر هورمون بتا-گنادوتروپین جفتی انسان<sup>(۱)</sup> (۲۳۴) نشان دهنده آزمایش مثبت بارداری بود. مادر روز بعد مورخ ۹۵/۵/۱۹ دچار درد شدید شکمی و لکه‌بینی می‌شود و به پزشک مراجعه می‌کند. پزشک برای مادر دستور بستری در بخش زنان بیمارستان را دادند. مادر به مدت ۵ روز بستری شد و تحت درمان با شیاف سیکلوژست (پروژسترون) قرار گرفت. به دنبال درخواست سونوگرافی ترانس واژینال نتایج به دست آمده واکنش دسیدوایی در اندومتر یال لاین را نشان داد. همچنین ساک حاملگی داخل یا خارج رحمی دیده نشد. توصیه شد در صورت افزایش تیتراژ  $\beta$ -HCG سونوگرافی کنترل واژینال انجام شود. مادر بعد از ۵ روز مرخص گردید و مجدداً در تاریخ ۹۵/۵/۲۶ دچار درد شدید شکم و لکه بینی شد و مراجعه نمود. درمانگر برای مادر تیتراژ  $\beta$ -HCG و سونوگرافی ترانس

واژینال در خواست کرد. تیتراژ  $\beta$ -HCG که همان روز در آزمایشگاهی در سطح شهر انجام شده بود، مقدار عددی ۱۳۰۴ بود و تیتراژ دیگر  $\beta$ -HCG که در تاریخ ۹۵/۵/۲۸ انجام شد، مقدار عددی ۱۷۰۰ را نشان داد. سونوگرافی ترانس واژینال که در تاریخ ۹۵/۵/۲۷ انجام شد، نشان دهنده شواهدی مبنی بر لخته فراوان درکل کاویته اندومتر بود، ولی رزیدوی بارداری دیده نشد. همچنین یک توده اکوژن و هتروژن به ابعاد ۱۸×۸/۵ در مجاورت تخمدان چپ دیده شد که در درجه اول به نفع حاملگی خارج رحمی گزارش شد. توصیه شد، جهت تأیید حاملگی خارج رحمی مطابقت با تیتراژ انجام شود. علاوه بر این، نتایج سونوگرافی ترانس واژینال رنگی دیگری از تخمدان‌ها که در تاریخ ۹۵/۵/۲۸ به وسیله سونولوژیست دیگری انجام گرفت، نشان دهنده حاملگی تخمدانی بود. همچنین افزایش تیتراژ  $\beta$ -HCG در دو نوبت مؤید تأیید حاملگی بود. مادر بعد از تشخیص حاملگی تخمدانی به خاطر خونریزی و درد شدید شکم بستری و با یک دوز متوترکسات تحت درمان قرار گرفت. این گزارش یک مورد حاملگی تخمدانی به دنبال سیکل طبیعی بود. ضمناً ابتدا رضایت شفاهی و سپس رضایت کتبی از مادر جهت استفاده و گزارش اطلاعات پزشکی وی اخذ گردید.

1- Beta-Human Chorionic Gonadotropin (BHCG)



تصاویر سونوگرافی ساک حاملگی تخمدانی پیش از درمان طبی با متوترکسات. (a) ساک حاملگی تخمدانی (b) تصویر دایره‌رنگی از ساک حاملگی

## بحث

حاملگی خارج رحمی یکی از شایع‌ترین موارد اورژانسی زنان و زایمان است و در ۲ درصد از حاملگی‌ها رخ می‌دهد (۱۳). حاملگی خارج رحمی تخمدانی یک نوع نادر از حاملگی خارج رحمی است (۸). علائم و نشانه‌های آن شبیه سایر بارداری‌های خارج رحمی شامل تست بارداری مثبت، درد شکم و خونریزی واژینال است (۱۴). که به علت همسو بودن علائم با تهدید به سقط، چالش‌های زیادی در تشخیص ایجاد می‌کند (۱۵). تشخیص حاملگی نا به جای تخمدانی قبل از جراحی مشکل است (۱۴). تشخیص نادرست حاملگی تخمدانی شایع است، زیرا در بیش از ۷۵ درصد موارد با پارگی جسم زرد اشتباه گرفته می‌شود. پیشرفت در سونوگرافی و استفاده از رادیوایمونواسی حساس‌تر برای تشخیص  $\beta$ -HCG، منجر به تشخیص دقیق‌تر موارد مبتلا به این بیماری شده است (۵). حاملگی تخمدانی مانند سایر

حاملگی‌های نا به جای غیرلوله‌ای، ممکن است بدون وجود ریسک فاکتورهای معمول رخ دهد (۱۴). در هر حاملگی نا به جای با قطر بیش از ۳/۵ سانتی‌متر، HCG بیشتر از ۵۰۰۰ و یا وجود قلب جنین در سونوگرافی، خطر شکست درمان طبی بالا بوده و درمان جراحی ارجح است. در مواردی که خطر شکست با درمان تک دوز متوترکسات وجود دارد می‌توان از رژیم‌های مولتی دوز استفاده کرد (۱۶). در مورد گزارش شده شایع‌ترین شکایت بیمار لکه بینی و درد شدید شکمی بود. شایع‌ترین علامت نیز در اکثر حاملگی‌های خارج رحمی خونریزی واژینال گزارش شده است (۱۷). پس از تأیید حاملگی خارج رحمی تخمدانی به وسیله سونوگرافی ترانس واژینال و تیتراژ  $\beta$ -HCG، بیمار تحت درمان با متوترکسات ۲ دوزی قرار گرفت و در بیمارستان بستری و تحت نظر بود. پاک‌داس و فریشتن درمان با متوترکسات را برای مواردی از حاملگی تخمدانی که با استفاده از

اولتراسونوگرافی ترانس واژینال شناسایی شده بودند، به کار بردند و بهبود بیماران حاصل شد. آنها تأکید کردند که در مراحل اولیه ی بیماری که با سونوگرافی ترانس واژینال شناسایی شده است، می‌توان از درمان با متوترکسات بهره مند شد (۱۸).

دی لوئیگی و همکاران نیز، این درمان را به کار بردند و به وسیله درمان با متوترکسات مولتی دوز، موفق به اداره ی بیماری ۳۷ ساله با سابقه دو مرتبه سزارین قبلی و استفاده کننده از دستگاه داخل رحمی شدند. بیمار با استفاده از اولتراسونوگرافی ترانس واژینال، در هفته ششم بارداری خارج رحمی تخمدانی شناسایی شد. آنها تأکید کردند، که با ارزیابی بالینی دقیق و معاینه واژینال، می‌توان موارد حاملگی خارج رحمی تخمدانی در مراحل اولیه را به روش طبی درمان کرد که جهت حفظ آناتومی نرمال برای باروری بسیار مهم است (۱۹).

به عنوان تشخیص قطعی، روش‌های جراحی و هیستوپاتولوژی، حتی در صورت شروع زودهنگام بیماری، به وجود آمده‌اند. مداخلات جراحی هم ارزش تشخیصی و هم ارزش درمانی دارد. از آن جا که اوفورکتومی یک روش اساسی برای حاملگی خارج رحمی تخمدانی است، باید سن بیمار، باروری، تمایل بیمار برای حاملگی بیشتر و سایز توده مدنظر قرار گیرد. برداشتن گوه‌ای می‌تواند، گزینه جراحی دیگری باشد (۸).

### نتیجه‌گیری

این گزارش یک مورد حاملگی خارج رحمی تخمدانی خود به خود بود. بیمار با حال عمومی خوب و با شکایت از خونریزی و درد شکمی مراجعه نمود و در ابتدا تحت درمان تهدید به سقط با شیاف سیکلوژست (پروژسترون) قرار گرفت. اگر چه بارداری خارج رحمی تخمدانی یک بیماری نادر است، پس از ارزیابی‌های دقیق، انتخاب روش‌های پزشکی باید به گونه‌ای باشد که منجر به حفظ باروری خصوصاً در زنان جوان شود. یکی از چالش‌هایی که در تشخیص حاملگی خارج رحمی وجود دارد، این است که به دلیل وجود علائم مشترک با تهدید به سقط، که مهم ترین آن خونریزی است، گاهی پزشکان با تشخیص تهدید به سقط، بیمار را تحت درمان با پروژسترون قرار می‌دهند. به همین دلیل در هر بیماری با شکایت از خونریزی یا لکه بینی در اوایل بارداری، لازم است که قبل از درمان با پروژسترون، حاملگی اکتوپیک به وسیله سونوگرافی ترانس واژینال رد شود.

### تقدیر و تشکر

از تمامی افرادی که در جمع‌آوری و تدوین این مقاله همکاری داشته‌اند سپاسگزاریم. همچنین از مددجوی محترمی که صبورانه اطلاعات خود را در اختیار ما گذاشت، متشکریم.

## REFERENCES

1. Hasani M, Keramat A, Khosravi A, Eshrieh Z, Hasani M. The prevalence of ectopic pregnancy in Iran: A systematic review and meta-analysis. *Obstet Gynecol Infert* 2016; 19(23): 15-23.
2. Obed S. Diagnosis of unruptured ectopic pregnancy is still uncommon in Ghana. *Ghana Med* 2006; 40(1): 3-7.
3. Devi Goyal L, Tondon R, Goal P, Sehgal A. Ovarian ectopic pregnancy: A 10 years' experience and review of literature. *Iran J Reprod Med* 2014; 12(12): 825-30.
4. Sachdev P, Memon R, Jatoi N, Sachdev C. Ectopic ovarian pregnancy. *Coll Physicians Surg Pak* 2003; 13(4): 229-30.
5. Yilmaz O, Kabil Kucur S, Yardim D, Davas I, Polat N. Diagnosis and clinical approach in primary ovarian ectopic pregnancy: A case report and review of the literature. *Dicle Med* 2013; 40(1): 121-3.
4. Weiss A, Beck-Fruchter R, Golan J, Lavee M, Geslevich Y, Shalev E. Ectopic pregnancy risk factors for ART patients undergoing the GnRH antagonist protocol: a retrospective study. *Reproduct Bio Endocrin* 2016; 14(12): 1-8.
5. Bouyer J, Coste J, Shojaei T, Pouly JL, Fernandez H, Gerbaud L, et al. Risk Factors for Ectopic Pregnancy: A Comprehensive Analysis Based on a Large Case-Control, Population-based Study in France. *Am J Epidemiol* 2003; 157(3): 185-94.
6. Birge O, Melih Erkan M, Gazi Ozbey E, Arslan D. Medical management of an ovarian ectopic pregnancy: a case report. *Med case repo* 2015; 290(9): 1-4.
7. Phupong V, Ultchaswadi P. Primary ovarian pregnancy. *Med Assoc Thai* 2005; 88(4): 527-90.
8. Kraiem J, Bouden S, Ounaissa F. Ovarian pregnancy: the situation in 2003. A report of four cases and literature review. *La Tunisie Med* 2004; 82(9): 858-66.
9. Rahbar N, Qazvini F. Ovarian pregnancy in a patient with two previous ectopic pregnancies. *Obstet Gynecol and Infert* 2007; 10(2): 98-9.
10. Rezavand N, Madani H, Abedini M, Mohammadi N. A rare case of pregnancy Heterotayp. *Kermanshah Uni of Med Sci* 2006; 10(1): 90-6.
11. Sharma N, Vasudevam S. Ruptured ovarian ectopic pregnancy: Case Report and review of literature. *Int J Curr Microbiol App Sci* 2014; 3(9): 294-9.
12. Ashrafi M. Ectopic pregnancy not within the (distal) fallopian tube: etiology, diagnosis, and treatment. *Obstet Gynecol J of Iran* 2014-2015; 10(1): 85-99.
13. Luo X, Lim C, Huang C, Wu J, Wong W, Cheng N. Heterotypic pregnancy following in vitro fertilization and embryo transfer: 12 cases report. *Arch Gynecol Obstet* 2009; 280(2): 325-9.
14. American College of Obstetricians and Gynecologists. ACOG practice bulletin no. 94: Medical management of ectopic pregnancy. *Obstet Gynecol* 2008; 111(6): 1479-85.
15. Trabert B, Holt V, Yu O, Eeden S, Scholes D. Population-based ectopic pregnancy trends, 1993-2007. *Am Prev Med* 2011; 40(5): 556-60.
16. Pagidas K, Frishman GN. Nonsurgical management of primary ovarian pregnancy with transvaginal ultrasound-guided local administration of methotrexate. *Minim Invas Gynecol* 2013; 20(2): 252-4.
17. Di Luigi G, Patacchiola F, La Posta V, Bonitatibus A, Ruggeri G, Carta G. Early ovarian pregnancy diagnosed by ultrasound and successfully treated with multidose methotrexate. A case report. *Clin Exp Obstet Gynecol* 2012; 39(3): 390-3.

# Ovarian Ectopic Pregnancy: a Rare Case Report

Lotfian N<sup>1</sup>, TalaeiBajestani A<sup>1</sup>, RahmaniBeilondi M<sup>2</sup>, Daiemi M<sup>3</sup>, RahmaniBeilondi R<sup>4\*</sup>

<sup>1</sup>Midwifery Student Research Committee, Gonabad University of Medical Sciences, Gonabad, Iran, <sup>2</sup>Department of Psychology, Gonabad University of Islamic Azad, Gonabad, Iran, <sup>3</sup>Department of consultancy ,Educational training, Gonabad, Iran, <sup>4</sup>Department of Midwifery, Gonabad University of Medical Sciences, Gonabad, Iran

Received: 10 Nov 2016      Accepted: 13 Feb 2017

## Abstract

**Background and aim:** Ovarian pregnancy is an uncommon form of ectopic pregnancy which usually diagnosed so late. The aim of this study is to report a case of ovarian ectopic pregnancy

**Case presentation:** A 19 years old woman, with a history of polycystic ovary, first pregnancy, gestation age 9 weeks and 4 days, visited the doctor. She was complaining of severe abdomen pain and vaginal spotting and she was bedridden because of threatened miscarriage. She had discharged from hospital with progesterone suppository prescription. Requesting a transvaginal ultrasound and heterogeneous echogenic mass (size18×8/5) was shown near the left ovary. It was shown as ectopic pregnancy. The patient was hospitalized by ectopic pregnancy in ovary diagnosis and she was treated by methotrexate.

**Conclusion:** In pregnant women that complain of bleeding and spotting in early pregnancy, in addition to threatened abortion, ectopic pregnancy should exist even in the absence of clinical symptoms, should be considered.

**Key words:** Ectopic pregnancy, Ovarian pregnancy, Abortion.

---

**Corresponding author:** RahmaniBeilondi R, Department of Midwifery, Gonabad University of Medical Sciences, Gonabad, Iran

**Email:** [roghaiehrahmany@yahoo.com](mailto:roghaiehrahmany@yahoo.com)

**Please cite this article as follows:**

Lotfian N, TalaeiBajestani A, RahmaniBeilondi M, Daiemi M, RahmaniBeilondi R. Ovarian Ectopic Pregnancy: a Rare Case Report. Armaghane-danesh 2017; 21 (10): 1142-1148.